
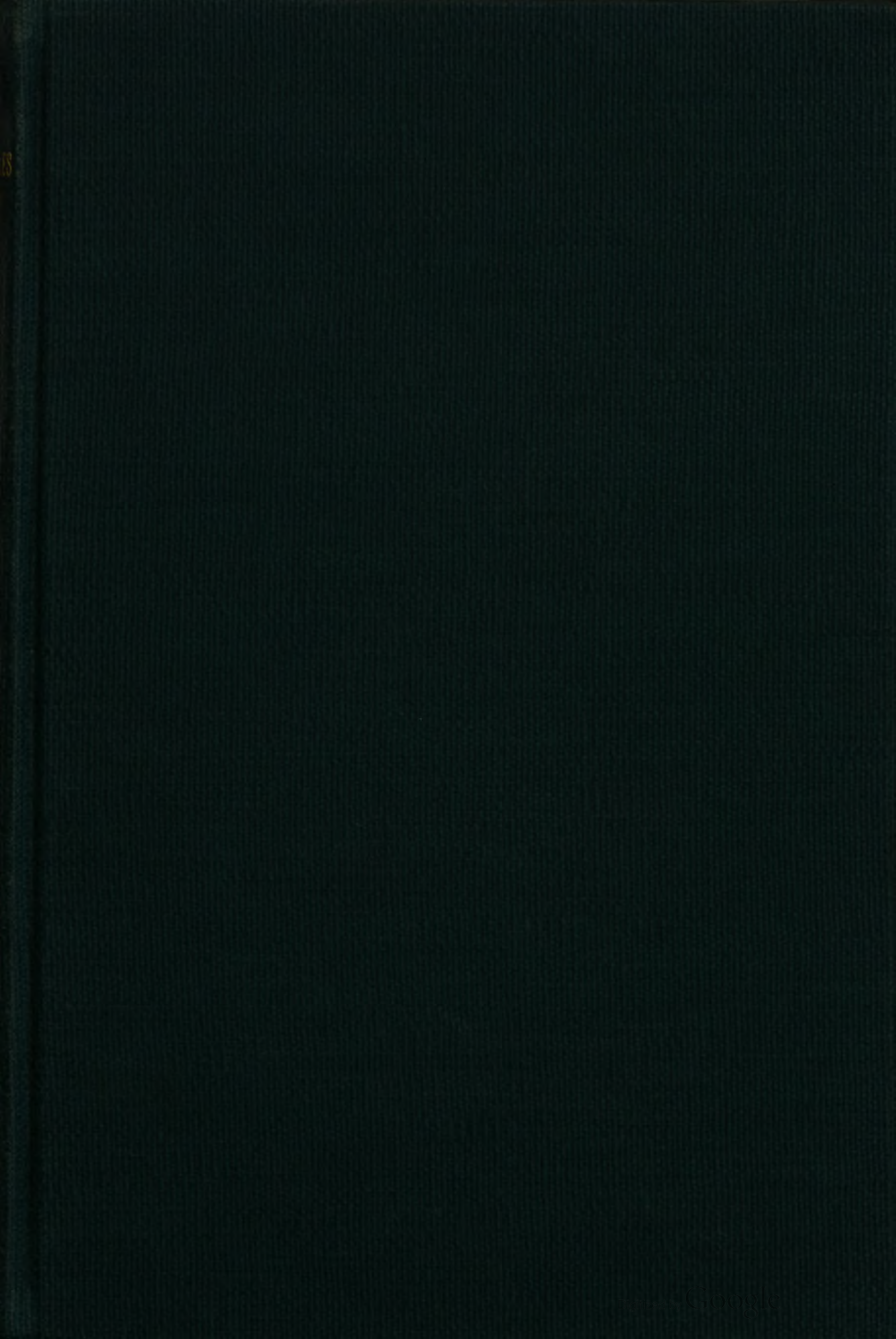




Internationales Centralblatt

für

Laryngologie, Rhinologie

und verwandte Wissenschaften.

Unter ständiger Mitarbeiterschaft

von

W. Albrecht (Tübingen), **L. Bayer** (Brüssel), **G. Bradt** (Berlin), **Calamida** (Mailand), **R. Dreyfuss** (Frankfurt a. M.), **O. T. Freer** (Chicago), **W. Freudenthal** (New York), **v. Gilse** (Haarlem), **F. Hanszel** (Wien), **R. Hoffmann** (Dresden), **R. Imhofer** (Prag), **G. Jonquière** (Bern), **R. Kotz** (München), **Ino Kubo** (Fukuoka), **Lautmann** (Paris), **R. Lund** (Kopenhagen), **Nadoleczny** (München), **Polyak** (Budapest), **Schlittler** (Basel), **O. Seifert** (Würzburg), **A. v. Sokolowski** (Warschau), **E. Stangenberg** (Stockholm), **Tapia** (Madrid)

herausgegeben

von

GEORG FINDER

Berlin.

Sechsunddreissigster Jahrgang.

Januar — Dezember 1920.

Berlin 1920.

Verlag von August Hirschwald.

NW., Unter den Linden 68.

Inhalt.

I. Leitartikel.

II. Referate.

III. Kritiken und Besprechungen.

IV. Kongress- und Gesellschaftsberichte.

V. Briefkasten.

Internationales Centralblatt

für

Laryngologie, Rhinologie

und verwandte Wissenschaften.

Jahrgang XXXVI. Berlin, Januar. 1920. No. 1.

I. An unsere Leser.

Der Beginn des Jahres 1920 hat endlich für die zu Tode erschöpfte Welt den Frieden zur Wirklichkeit werden lassen. An diesem Zeitpunkt sei uns gestattet, einen kurzen Rückblick zu werfen auf die Tätigkeit dieses Centralblatts während des Krieges und einen Ausblick zu wagen auf seine Zukunft.

Mit dem Ausbruch des Weltkrieges war die Weiterexistenz unseres Blattes in Frage gestellt. Jede Verbindung mit den kriegführenden Ländern war abgeschnitten, der Verkehr mit den meisten neutralen Staaten erschwert, wenn nicht unmöglich gemacht; sehr bald erhielten wir auch die förmlichen Absagen eines grossen Teiles der bisherigen Mitarbeiter und so schien es, als solle das Blatt, blockiert und boykottiert, nach 30jähriger Lebensdauer dem Kriege zum Opfer werden. Aller Schwierigkeiten ungeachtet, glaubten wir jedoch, den Lesern, die dem Centralblatt ihre Anhänglichkeit bewahrt hatten und die in ihm einen seit vielen Jahren erprobten und unentbehrlich gewordenen Berater bei literarischer und praktischer Arbeit schätzten, wenigstens den Versuch zu seiner Aufrechterhaltung schuldig zu sein. Dieser Versuch ist geglückt, dank der freundlichen, unter den erschwerten Umständen doppelt anerkennenswerten Hilfe seitens der uns treu gebliebenen Herren Mitarbeiter, dank auch der Unterstützung durch den Verlag. Soweit wir Referate über fremdländische Arbeiten nicht durch Vermittelung von Mitarbeitern aus dem neutralen Ausland zu erhalten vermochten, haben wir selbst uns die Fachzeitschriften zu verschaffen gesucht und die darin enthaltenen Arbeiten referiert. So ist es

uns gelungen, auch während des Krieges dem Centralblatt seinen internationalen Charakter wenigstens bis zu einem gewissen Grade zu bewahren. Natürlich konnte die so erhaltene Berichterstattung nur eine lückenhafte sein; aus manchen Ländern (Russland, Spanien, Japan) fehlen die Referate ganz, aus anderen (Frankreich) sind sie nur spärlich vorhanden. Wir müssen wegen dieser Lücken um Nachsicht bitten; wir werden nach Möglichkeit bestrebt sein, sie allmählich auszufüllen, so dass hoffentlich bald das Centralblatt wieder auf der Höhe seiner Aufgabe stehen wird, die wir stets darin erblickt haben, seinen Lesern eine lückenlose Uebersicht über die Fachliteratur aller Länder zu vermitteln. An der Beibehaltung des Prinzips freilich, dass die Literatur jedes Landes nur von Angehörigen desselben Landes referiert werden soll, werden wir nicht für alle Fälle festhalten können. Immerhin kann es als ein Zeichen der sich wiederanknüpfenden wissenschaftlichen Beziehungen freudig begrüsst werden, dass unsere amerikanischen und italienischen Referenten ihre Tätigkeit für das Centralblatt wieder aufgenommen haben.

Trotz der furchtbaren und niederschmetternden Erfahrungen der Kriegsjahre können wir uns von dem Glauben an die völkerverbindende Macht der Wissenschaft nicht frei machen. Die wahre Wissenschaft kann nicht anders als international sein, und ganz besonders gilt dies von der Medizin, deren Segnungen und Fortschritte allen Menschen gleichmässig zugute kommen sollen, gleichviel welcher Nation sie angehören. Das Internationale Centralblatt wird für sein bescheidenes Teil mitzuwirken bestrebt sein an dieser grossen versöhnenden Aufgabe der Wissenschaft und hofft dabei auf das Wohlwollen seiner Leser und die freundliche Unterstützung durch seine Mitarbeiter.

Finder.

II. Adolf Onodi †.

Wenige Monate nur nach dem Hinscheiden Emerichs von Navratil haben die ungarischen Laryngologen den Tod Onodi's zu beklagen. Adolf Onodi wurde am 7. November 1857 zu Niekoloz in Ungarn geboren. Im Jahre 1881 erhielt er in Budapest sein Doktordiplom. Bereits im Jahre 1880 war er Assistent am anatomischen Institut des Professors Michalkowicz geworden und war daselbst bis 1887 tätig. Michalkowicz ist den Rhino-Laryngologen nicht unbekannt; er hat über die Entwicklungsgeschichte und Bau der Nase verschiedene Arbeiten verfasst und das Kapitel über diesen Gegenstand im Heymann'schen Handbuch bearbeitet. Während seiner Assistentenzeit wurde Onodi zweimal von der Regierung an das Dohrn'sche zoologische Institut in Neapel gesandt. Nachdem er 1887 sich als Assistent für Anatomie, Physiologie und Embryologie habilitiert hatte, ging er aus äusseren Gründen 1888 zur Ausübung der praktischen Medizin über und erwarb das „Operateurdiplom". Im Jahre 1890 habilitierte er sich für Rhino-Laryngologie; er leitete zu dieser Zeit ein Ambulatorium für Hals- und Nasenkranke, das an der Internen Klinik eingerichtet worden war. Gleichzeitig mit dieser Stellung, die er bis 1890 innehatte, bekleidete er die eines Spitalprimarius. 1898 wurde er ausserordentlicher Professor und in demselben Jahre Mitglied der Ungarischen Akademie der Wissenschaften. 1910 wurde er zum Direktor der Rhino-Laryngologischen Klinik ernannt. Die Klinik war durch Umgestaltung eines alten Klinikgebäudes entstanden und wurde im Januar 1911 eröffnet. Die Herrschaft der Rätediktatur in Budapest brachte ihm noch ein Jahr vor seinem Tode die Ernennung zum ordentlichen Professor. Die inneren Kämpfe, in die durch den Umsturz sein unglückliches Vaterland gerissen wurde, sind auf sein persönliches Schicksal nicht ohne Einfluss geblieben und haben seinen Lebensabschluss nicht zu einem harmonischen sich gestalten lassen.

Onodi's wissenschaftliche Tätigkeit ist eine sehr umfangreiche gewesen und der Eifer, mit dem er seine Forschungsergebnisse propagierte, war ohnegleichen. Ueberblickt man das lange Verzeichnis seiner Arbeiten — es umfasst weit über 100 Nummern —,

so fällt sofort in die Augen, dass er — entsprechend seiner ursprünglichen Stellung als reiner Anatom — den Schwerpunkt seiner Lebensarbeit auf anatomische und experimentell physiologische Studien legte. Seine in den anatomischen Lehrjahren erworbene Uebung im Zergliedern, seine grosse Geschicklichkeit im Tierversuch waren ihm eine mächtige Hilfe, als er daran ging, eine Anzahl für die Rhino-Laryngologie höchst wichtiger Fragen auf experimentellem Wege und durch anatomische Untersuchungen zu bearbeiten.

Die erste Periode seines Schaffens umfasst eine Reihe von Arbeiten rein anatomischen Inhalts, unter denen aber bereits solche vorwiegen, die sich mit Fragen der Nervenverteilung, der Entwicklung des sympathischen Systems und der Ganglien beschäftigen.

Mit dem Beginn seiner praktischen Tätigkeit als Rhino-Laryngologe tritt Onodi in eine zweite Periode seiner Forschungsarbeit, die gekennzeichnet ist durch seine zahlreichen Beiträge zur Klärung der gerade in jener Zeit in unserem Fache im Vordergrund des Interesses stehenden Frage von der Innervation des Kehlkopfes und seiner Repräsentation in der Hirnrinde. Zu fast all jenen wichtigen und komplizierten Fragen, um die damals der Kampf der Meinungen tobte, hat Onodi mit einer Reihe selbständiger Untersuchungen das Wort ergriffen. Gegenüber der von Exner aufgestellten Ansicht von der doppelten Innervation der Kehlkopfmuskeln durch den N. laryngeus superior und inferior, konnte Onodi durch das Ergebnis seiner Untersuchungen die Richtigkeit der Luschkaschen Lehre bestätigen, dass alle Kehlkopfmuskeln, mit Ausnahme des M. crico-thyreoideus, allein vom Rekurrens innerviert werden; er brachte für diese Lehre eine weitere Stütze durch den schönen Versuch, in dem es ihm gelang, den Rekurrens in 3—4 Aeste zu spalten, ihre Verteilung auf die einzelnen Muskeln nachzuweisen und sie einzeln zu reizen. Er wies bis dahin unbekannte Verbindungen des Rekurrens mit dem N. laryngeus superior nach, beschäftigte sich mit der seit Exner kontroversen Frage von der Existenz und Funktion des N. laryngeus medius, zeigte das Vorhandensein von sympathischen Fasern im Grenzstrang, die an der Innervation des Kehlkopfes teilnehmen, experimentierte über die Reizung des Rekurrens unter normalen Verhältnissen und nach Anwendung von Aether und Chloroform, prüfte die elektrische Erregbarkeit der Kehlkopfmuskeln nach dem Tode, wobei er die Resultate von Semon und Horsley bestätigte, und wirkte durch eigene Untersuchungen an der Widerlegung der Krause'schen Hypothese von der primären Kontraktur mit. Er gehörte ferner zu den Forschern, die durch ihre Arbeiten die Claude-Bernard'sche Lehre erschütterten, nach welcher der Akzessorius der hauptsächliche motorische Nerv für den Kehlkopf sein sollte. Im Verfolg seiner Untersuchungen über

die zentrale Innervation des Kehlkopfes kam er zu dem für die Physiologie und Pathologie der Stimme sehr bedeutsamen Resultat, dass auch die beiderseitige Exstirpation des Rindenzentrums beim Hunde keinen Funktionsausfall bedinge; er folgerte daraus, dass das Phonationszentrum nicht in der Hirnrinde gelegen sein könne und er glaubte schliesslich, dies Stimmbildungszentrum weiter unten hinter den Vierhügeln gefunden zu haben.

Ein Teil der hier skizzierten Forschungsergebnisse Onodi's, die er in einer 1895 erschienenen Monographie zusammengefasst hat, stiess auf Widerspruch und Zweifel, manches wurde widerlegt und über einige strittige Punkte ist die Diskussion noch nicht endgültig geschlossen; aber es bleibt sein Verdienst, dass er in allen diesen für die Laryngologie hochbedeutsamen Fragen ein eifriger und nie ermüdender Mitarbeiter gewesen ist und zu ihrer Lösung in vielen Punkten durch seine Untersuchungen beigetragen hat.

Die dritte Schaffensperiode Onodi's ist fast ganz ausgefüllt von seinen Arbeiten über die Nebenhöhlen, deren Entwicklung und deren Lagebeziehungen zu einander und zu den Nachbargebilden. Nachdem im Jahre 1898 seine prachtvollen 12 Tafeln zur Anatomie der Nase und ihrer Nebenhöhlen erschienen waren, verging von da an fast kein Jahr, in dem sein Fleiss uns nicht mit mindestens einem grösseren Beitrag zu diesem Gebiet beschenkte. Diese Arbeiten stellen in ihrer Gesamtheit eine höchst wertvolle Bereicherung unserer Kenntnisse der feineren topographischen Anatomie der Nebenhöhlen dar, sie haben uns neue Einblicke in deren Pathologie erschlossen und unserem Verständnis für die Pathogenese der orbitalen und zerebralen Komplikationen überhaupt erst eine sichere anatomische Grundlage gegeben. Das reiche in den zahlreichen Abhandlungen über diesen Gegenstand aufgehäufte und in vielen Zeitschriften zerstreute Material hat Onodi von Zeit zu Zeit in grösseren Monographien zusammengefasst. So entstand sein umfangreiches Tafelwerk: „Die Nebenhöhlen der Nase" (1905), die Monographien: „Der Sehnerv und die Nebenhöhlen der Nase" (1907), „Die Nebenhöhlen der Nase beim Kinde" (1911), „Die Freilegung der Schädelhöhle und des Gehirns durch die Nebenhöhlen der Nase" (1911), „Die Beziehungen der Tränenwege zur Nasenhöhle und ihren Nebenhöhlen" (1913). Auch das Kapitel über die topograpraphische Anatomie der Nase uud der Nebenhöhlen in dem Katz-Blumenfeld-Preysing'schen Handbuch ist von ihm bearbeitet. Der Hauptwert dieser Arbeiten liegt in der Fülle der ihnen beigegebenen vortrefflichen Abbildungen, auf denen alle vorkommenden topographischen Varietäten dargestellt sind, und zwar sind alle diese Abbildungen nach eigenen Präparaten reproduziert. Onodi's Sammlung war so reichhaltig, dass er von der Zuhilfenahme fremder Abbildungen absehen konnte.

Bedenkt man, dass Onodi's literarische Gesamttätigkeit mit der Fülle der hier erwähnten Arbeiten bei weitem nicht erschöpft war, dass daneben noch Studien über mannigfache andere Gebiete seines Spezialfaches, z. B. über die Pathologie des Geruches, über Nasentuberkulose und fast unzählige klinische Einzelbeobachtungen einhergingen, so wird man dem Verstorbenen das Zeugnis ausstellen müssen, dass er ein Mann von ungewöhnlicher Produktivität und von unermüdlichem Fleiss war. Onodi's Geist war in der Tat von einer steten Beweglichkeit und Unrast. In dem immer kränkelnden Mann brannte das Feuer des Ehrgeizes und der Geschäftigkeit und an diesem Feuer hat er sich verzehrt. Sein Schaffenseifer aber und seine Rührigkeit haben unserer Wissenschaft viel bleibenden Gewinn und wertvolle Bereicherung gebracht und so ist seinem Namen ein ehrendes Andenken gewiss.

Finder.

Verzeichnis der wichtigsten Arbeiten Onodi's[1]).

1. Der Nervus depressor beim Menschen, Kaninchen, Hunde, bei der Katze und dem Pferde. Arch. f. Anat. u. Phys. 1880.
2. Ueber die Verbindung des Nervus opticus mit dem Tuber cinereum. Ebenda. 1882.
3. Ueber das Verhältnis der zerebrospinalen Faserbündel zum sympathischen Grenzstrange. Ebenda. 1884.
4. Ueber die Entwicklung der Spinalganglien und der Nervenwurzeln. Internat. Monatsschr. f. Anat. u. Histol. 1884.
5. Ueber die Ganglienzellengruppe der hinteren und vorderen Nervenwurzeln. Zentralbl. f. med. Wissensch. 1885.
6. Ueber die Entwicklung des sympathischen Nervensystems. Arch. f. mikroskop. Anat. Bd. 26.
7. Neurologische Untersuchungen an Selachiern, Internat. Monatsschr. f. Anat. u. Histol. 1886. — Arch. f. Anat. u. Phys. 1887.
8. Das Ganglion ciliare. Anat. Anz. Bd. 19.
9. Beiträge zur Lehre von der Innervation und den Lähmungen des Kehlkopfes. Monatsschr. f. Ohren- u. Kehlkrankh. usw. 1888.
10. Kongenitaler Kiemenbogenrest am Halse. Pester med. Presse. 1888.
11. Ein besonderer kongenitaler Choanenverschluss. Berliner klin. Wochenschr. 1889.
12. Eine neue experimentelle Methode im Gebiete der Kehlkopfmuskeln und Nerven. Ebenda. 1889.
13. Fälle von Parosmie. Monatsschr. f. Ohren- u. Kehlkopfkrankh. 1890.
14. Pharyngitis fibrinosa chronica. Ebenda. 1890.
15. Ueber die Innervation und Funktion des M. cricothyreoideus. Ungar. Arch. 1893.

1) Die zahlreichen Einzelbeobachtungen, die Uebertragungen in französische und englische Zeitschriften, die mehrfachen Reproduktionen derselben Arbeiten sind fortgelassen.

16. Die Nasenhöhle und ihre Nebenhöhlen. 12 Tafeln. Wien 1893.
17. Die Innervation des Kehlkopfes. Wien 1895.
18. Die Phonation im Gehirn. Berliner klin. Wochenschr. 1894.
19. Zur Pathologie der Phonationszentren. Monatsschr. f. Ohren- u. Kehlkopfkrankh. usw. 1898.
20. Die respiratorischen und phonatorischen Nervenbündel. Arch. f. Laryng. 1898.
21. Beiträge zur Kenntnis der Kehlkopfnerven. Ebenda. 1899.
22. Das Lipom der Mandel. Ebenda. 1899.
23. Das subzerebrale Phonationszentrum. Ebenda. 1899.
24. Die Frage der Chorea laryngis. Ebenda. 1899.
25. Das Verhältnis der Kieferhöhle zur Keilbeinhöhle und zu den vordersten Siebbeinzellen. Ebenda. 1901.
26. Laryngitis submucosa infectiosa acuta. Ebenda. 1901.
27. Die Anatomie und Physiologie der Kehlkopfnerven mit ergänzenden pathologischen Beiträgen. Berlin 1902.
28. Die Rindenzentren des Geruches und der Stimmbildung. Arch. f. Laryng. 1903.
29. Die Eröffnung der Kieferhöhle im mittleren Nasengang. Ebenda. 1903.
30. Ein Olfaktometer für die Praxis. Ebenda. 1903.
31. Das Verhältnis des Nervus opticus zu der Keilbeinhöhle und zu der hinteren Siebbeinhöhle. Ebenda. 1903.
32. Zur Kenntnis der Höhlen des Stirnbeins. Ebenda. 1903.
33. Struma accessoria am Zungengrunde. Ebenda. 1903.
34. Zur Pathologie der Anosmie mit A. Zirkelbach. Ebenda. 1903.
35. Die Dehiszenzen der Nebenhöhlen der Nase. Ebenda. 1903.
36. Primärer Krebs der Stirnhöhle mit G. Bartha. Ebenda. 1903.
37. Muschelzellen, die sog. Knochenblasen. Ebenda. 1904.
38. Das Verhältnis der hinteren Siebbeinzelle zu den Nervi optici. Ebenda. 1904.
39. Bildungsanomalie der Stirnhöhle. Ebenda. 1904.
40. Keratosis pharyngis. Ebenda. 1904.
41. Die Sehstörungen und Erblindung nasalen Ursprunges, bedingt durch Erkrankungen der hinteren Nebenhöhlen. Ebenda. 1905.
42. Die Nebenhöhlen der Nase. 124 Tafeln. Wien 1905.
43. Mukozele des Siebbeinlabyrinths. Arch. f. Laryng. 1905.
44. Zur Frage der endonasalen breiten Eröffnung der Keilbeinhöhle. Ebenda. 1904.
45. Die Behandlung der Krankheiten der Nase und des Nasenrachenraumes mit A. Rosenberg-Koblenz. Berlin 1905.
46. Die Resektion der Nasenscheidewand bei primärer Tuberkulose. Deutsche med. Wochenschr. 1906.
47. Der häutige Anteil des mittleren Nasenganges. Arch. f. Laryng. 1906.
48. Ueber die Aetiologie der kontralateralen Sehstörungen und Erblindung nasalen Ursprungs. Berichte der deutschen Ophthalmologen-Gesellschaft 1906. Die ophthalmologische Klinik. 1906.
49. Eine neue Spritze zum Gebrauch für starres Paraffin. Arch. f. Laryng. 1906.
50. Beiträge zur Lehre von den durch Erkrankung der hinteren Siebbeinzellen und der Keilbeinhöhle bedingten Sehstörungen und Erblindung. Berliner klin. Wochenschr. 1906.



51. Der Sehnerv und die Nebenhöhlen. 1907.
52. Instrumente zur endonasalen Eröffnung der Kieferhöhle und der Siebbeinzellen. Arch. f. Laryng. 1907.
53. Beiträge zur Kenntnis der Nasennebenhöhlen. Arch. f. Anat. u. Physiol. 1907.
54. Ueber die Spontanheilung der Kieferhöhlenempyeme und über den Wert der endonasalen Ausspülung. Zeitschr. f. klin. Med. 1907.
55. Gehirn und Nebenhöhlen der Nase. Wien 1908.
56. Ueber die rhinogenen Gehirnkomplikationen. Wiener med. Wochenschr. 1908.
57. Zusammenhang zwischen Nasen- und Augenkrankheiten. Internationaler Laryngologenkongress, Wien 1908 und Berliner klin. Wochenschr. 1906.
58. Die Stirnhöhle. Wien 1909.
59. Chirurgische Behandlung der Nasentuberkulose. Berliner klin. Wochenschr. 1909.
60. Intrakranielle und zerebrale Komplikationen der Nebenhöhlenerkrankungen. 10. Internat. med. Kongress, Budapest 1909 und Zeitschr. f. Laryng. 1910.
61. Pathologie und Therapie der Nasenkrankheiten. Nothnagel's Handb. Wien 1909.
62. Die topographische Anatomie der Nase und der Nebenhöhlen. Mit 196 Fig. Handb. d. Chir. d. oberen Luftwege usw. Würzburg 1911.
63. Die Nebenhöhlen der Nase beim Kinde. Mit 102 Tafeln. Würzburg 1911.
64. Die Freilegung der Schädelhöhle und des Gehirns durch die Nebenhöhlen der Nase. Würzburg 1911.
65. Der Faserverlauf der Ansa Galeni im Stamme und in den Endzweigen des M. laryngeus inf. Monatsschr. f. Ohrenheilk. u. Laryngorhinol. 1912.
66. Die Beziehungen der Tränenorgane zur Nase und ihren Nebenhöhlen. Mit 45 Tafeln. Wien-Berlin 1913.
67. Ueber die konträren Stimmbandbewegungen. Virchow's Arch. 1913.
68. Die topographische Anatomie der Nase und der Nebenhöhlen. Mit 196 Fig. Handb. d. Chir. d. oberen Luftwege usw. 2. Aufl. Würzburg 1913.
69. Ueber die Lehre von den Augenleiden nasalen Ursprungs. Arch. f. Laryng. 1915.
70. Die Nasenhöhlenerkrankungen in den ersten Lebensjahren. Jahrb. f. Kinderheilk. 1915.
71. Lepröse Veränderungen der oberen Luftwege. Arch. f. Ohren-, Nasen- und Kehlkopfheilk. 1916.
72. Die Struktur einer Xanthom zeigenden Kehlkopfgeschwulst. Ebenda. 1916.
73. Ueber die Probleme der Kehlkopfinnervation. Arch. f. Laryng. 1916.
74. Eine selten hochgradige Stenose des linken Bronchus. Arch. f. Ohren-, Nasen- und Kehlkopfheilk. 1916.
75. Medianstellung des linken Stimmbandes, Stenose der Luftröhre, Aneurysma aortae, Durchbruch in die Luftröhre. Ebenda. 1916.
76. Primärer Krebs der Luftröhre und des linken Bronchus. Ebenda. 1917.
77. Die Therapie der Tuberkulose der oberen Luftwege. Ebenda. 1917.
78. Ergebnisse der Abteilung für Hör-Sprach-Stimmstörungen vom Kriegsschauplatz. Wien 1918.
79. Erkrankungen der Nase, des Rachens, des Kehlkopfes und der Luftröhre. Mit 400 Figuren. Bonn 1919/20.

III. Referate.

a) Allgemeines, obere Luftwege, Medikamente.

1) **Guglielmo Bilancioni. Klinischer Bericht über das Studienjahr 1914. (Rendiconto clinico per l'anno academico 1914.)** *Atti della clinica oto-rino-laringoiatrica di Roma. 1914.*

Unter den interessanten und seltenen Fällen, die in dieser Statistik besonders angeführt und genauer beschrieben sind, finden sich folgende:

Papillom der Nase, vom Septum ausgehend; tuberkulöser Tumor in der Nase; Karzinom, das in die Stirnhöhle hineingewachsen war; Riesenzellensarkom der Kieferhöhle; Papilloma vegetans supratonsillare; Fibrolymphoma pendulum der Fossa supratonsillaris; Adenokarzinom der Uvula; Endotheliom der Epiglottis; Bronchialfistel mit Kern von hyalinem Knorpel.

CALAMIDA.

2) **C. Caldera** und **P. Derderi. Bakteriologische Untersuchungen über die Anwesenheit und Verteilung der Spirillenformen in den oberen Luftwegen unter normalen und pathologischen Bedingungen. (Ricerche batteriologiche sulla presenza e sulla distribuziona delle forme spirillari nella prima via del respiro in condizioni normali e patologiche.)** *Revista di igiena e di sanità pubblica. XXVII. 1916.*

Verff. haben keine an die Anwesenheit der Spirillen gebundene neue Infektion in den verschiedenen Abschnitten der oberen Luftwege nachweisen können.

CALAMIDA.

3) **W. Barrie Brownlie. Ein Fall von Infektion von Tränensack, Kieferhöhlen, Pharynx, Tonsillen, Mund und Ohrspeicheldrüse, verursacht durch Blastomyces albicans nebst pathologischem Bericht von S. G. Shattock. (A case of infection of the lacrymal saes, maxillary antra, pharynx, tonsils, month and parotid glands, caused by blastomyces albicans.)** *The Journal of laryngology etc. November 1919.*

Pat., ein 41jähr. Mann, wurde vom Verf. zuerst Februar 1918 untersucht; seine Krankheit begann Weihnachten 1917 mit einer Dakryozystitis. Januar 1918, als die Tränensackerkrankung schon fast völlig nachgelassen hatte, konstatierte er, dass seine Nase, die früher immer gut luftdurchgängig gewesen war, völlig verstopft und dass sein Hals sehr trocken war. Bald schwollen seine Wangen an und er glaubte, er hätte Mumps. Untersuchung ergab Schwellung und ödematöses Aussehen der Muscheln, die mit gelblich-weissem Sekret bedeckt waren. Die Schleimhaut der Mundhöhle, des Rachens und der Zunge sehr trocken, bedeckt mit Punkten gelblich-weissen zähen Schleims. In der Umgebung der Ausführungsgänge des Ductus stenonianus und am Alveolarrand fanden sich grössere Kolonien gelblich-weissen Schleims. Dieselben Kolonien fanden sich auf den Tonsillarkrypten, auf der hinteren Rachenwand, den hinteren Muschelenden und in der Umgebung der Tubenmündungen. Das Rachendach war völlig rein; ebenso Larynx und Oesophagus. Sublingual- und Submaxillardrüsen waren nicht vergrössert. Es waren ein paar septische Zähne vorhanden. — Die Tränensäcke sind normal. Aus den Antris konnte eine Masse hellen, zähen, elastischen Schleims ausgeblasen

werden. Wassermann und Pirquet negativ. Es wurde die Radikaloperation beider Kieferhöhlen nach Caldwell-Luc gemacht, wobei konstatiert wurde, dass die Knochenwand des linken Antrums in der Fossa canina in Grösse eines Dreipennystückes fehlte; rechts war die Knochenwand in der Fossa canina äusserst dünn. Ebenso war die Knochenwand der Antren oberhalb und unterhalb des Ansatzes der unteren Muscheln äusserst dünn. Die Schleimhaut beider Antren war hyperplasiert und von einer derben lederartigen Konsistenz.

Der Bericht von Prof. Shattock ergibt, dass es sich um eine Infektion mit Blastomyces seu Oidium albicans handelt. — Der Pat. genas vollständig.

Bemerkenswert ist die Tatsache, dass alle bisher in England berichteten Blastomycesfälle (Harmer, Tilley und Syme) Frauen betrafen, während es sich hier um einen männlichen Pat. handelt.

FINDER.

4) **Francesco Valagussa. Ueber die chirurgische Behandlung des Keuchhustens. (Sulla cura chirurgica della pertosse.)** *Atti della clinica oto-rino-laringoiatrica di Roma. 1914.*

Die operative Behandlung des Keuchhustens wurde vorgeschlagen von Valdemeri (IV. Ital. Kongress f. Pädiatrie, Florenz 1902) und sie bestand in Operation der adenoiden Wucherungen, indem Valdemeri von der Ansicht ausging, dass die Hypertrophie des adenoiden Gewebes im Nasenrachenraum die Prädisposition zum Keuchhusten gäbe und dass in ihm der Erreger einen günstigen Nährboden finde. Gegen die Auffassung Valdemeri's hat sich sogleich heftige Opposition erhoben.

Verf. hat bei 30 keuchhustenkranken Kindern in verschiedenen Stadien der Erkrankung die Operation gemacht. Im Initialstadium der Erkrankung hatte die Operation gar keinen Nutzen, im Stadium der Akme waren die Erfolge zweifelhaft und inkonstant (über 50 pCt. negativ), dagegen war ein voller und fast konstanter Erfolg zu konstatieren, jedesmal wenn die Operation ausgeführt wurde zu Beginn der absteigenden Keuchhustenperiode. Die besten Resultate waren bei den Individuen erzielt, die nach den klinischen Erscheinungen, dem Gesichtsausdruck, dem Trommelfellbefund und dem rhinoskopischen Befund als adenoider Typus zu bezeichnen waren.

CALAMIDA.

5) **Meyer** (Berlin-Schöneberg). **Zur Behandlung infektiöser Krankheiten der Luftwege.** *Med. Klinik. No. 50. 1919.*

Die direkte Behandlung des Nasenrachenraums ist besonders zu empfehlen zur Bekämpfung aller jener „Erkältungskrankheiten“, aller jener akuten Infektionen, die in den oberen Luftwegen beginnen und so häufig epidemischen Charakter tragen (grippale Infektionen). Zur Pinselung ist eine Jod-Karbol-Glyzerinlösung zu verwenden. Ein Feld hat die Anwendung dieser Lösung wohl auch bei der Bekämpfung der Diphtheriebazillenträger.

SEIFERT.

6) **George Mathers** (Chicago, Ill.). **Die Aetiologie der akuten epidemischen respiratorischen Infektion, gewöhnlich Influenza genannt. (Etiology of the epidemic acute respiratory infections, commonly called influenza.)** *Journ. Amer. med. assoc. 3. März 1917.*

Während des Winters 1915/16 herrschte eine heftige Epidemie in der Be-

völkerung. Zugleich wurde aber auch bei Pferden eine epidemische Infektionskrankheit beobachtet, die viel Aehnlichkeit mit jener darbot. Bei der ersteren fand M. unter 61 Fällen nur einmal den Influenzabazillus. Dagegen fand er aber in den oberen Luftwegen einen virulenten hämolytischen Streptokokkus in grosser Menge vor und vermutet, dass der letztere eine Rolle in der Aetiologie dieser Krankheit spielt.

Derselbe Streptokokkus wurde auch bei Pferden gefunden. Er ist in vielen Beziehungen dem vorigen ähnlich, unterscheidet sich aber dadurch von ihm, dass er verschieden biologische Reaktionen zeigt, eine Tatsache, die eine gemeinsame Aetiologie unwahrscheinlich macht.

FREUDENTHAL.

7) **Richard Drachter. Intrathorakischer Druck und Mechanismus der Atmung an einem einfachen Modell dargestellt.** Mit 12 Abb. Aus der chir. Abt. der Univ.-Klinik München (Prof. Dr. W. Herzog). *Münchener med. Wochenschr. No. 48. 1919.*

Zu kurzem Referat nicht geeignet.

HECHT.

8) **Herman B. Sheffield** (New York). **Thymuserkrankungen bei Kindern. (Thymus disease in children.)** *Archives of diagnosis. Oktober 1916.*

Beschreibung der Symptome, wobei noch immer von einem sog. Asthma thymicum gesprochen wird, und Bericht eines Falles: 5 wöchiges Kind, seit der Geburt zyanotisch, leidet an Dyspnoe, Husten usw., und wird auf Spasmus glottidis und Asthma hin behandelt. Sh. bemerkt eine Dämpfung über dem oberen Teil des Sternums, und Röntgenbilder bestätigen seine Diagnose. Bald darauf Exitus let.

FREUDENTHAL.

9) **Heyer** (Zürich). **Demonstration in der Gesellschaft der Aerzte in Zürich,** am 8. Mai in der chirurg. Klinik in Zürich. *Korresp.-Blatt f. Schweizer Aerzte. No. 41. 1919.*

1. Carcinoma laryngis auf dem Boden von Papillomen entstanden. Hemilaryngotomie, seit 4 Jahren geheilt.

Seit 2 Jahren Heiserkeit ohne Schmerzen. Bis Juni 1914 wurde mikroskopisch nur Papillom nachgewiesen. Dezember 1914 war die Wucherung gewachsen und sah mikroskopisch stark verdächtig aus. Januar 1915 konnte an der mittels Hemilaryngotomie entfernten Geschwulst Karzinom nachgewiesen werden. Heilung ohne bisheriges Rezidiv.

2. Papillitis und Orbitaltumor, Mukozele des Siebbeins; aus der Universitätsklinik.

Halbwalnussgrosse, fluktuierende, flachaufsitzende, schmerzlose Schwellung über der linken Lamina papyracea.

Am vorderen Ende der mittleren Muschel sitzt eine polypöse Wucherung, nach deren Entfernung die Bulla ethmoidalis stark hervorgewölbt erscheint. Dieselbe entleert bei Sondierung reichlich klares, braungelbes, fadenziehendes Sekret. Nach der Entleerung gingen die Augensymptome zurück. Es soll vorläufig die endonasale Oeffnung erweitert und eventuell später die Eröffnung der Mukozele von aussen mittels des Siebbeinschnittes vorgenommen werden.

JONQUIÈRE.

10) **Karl Sturhahn. Keratitis neuroparalytica nach Alkoholinjektion ins Ganglion Gasseri.** *Diss. Heidelberg 1919.*

Beschreibung eines Falles, bei dem wegen Trigeminusneuralgie die Alkoholinjektion zu einer schweren Keratitis mit Bulbusvereiterung führte, die schliesslich die Exenteratio bulbi benötigte. Verf. plädiert deshalb für einen streng durchgeführten Schutzverband auf dem Auge in allen Fällen, in denen durch die Injektion eine komplette Anästhesie erzielt wird. DREYFUSS.

11) **B. Bochner** (Berlin). **Zur Behandlung der Rhinopharyngitis mit dem Schnupfgleitpuder „Rhinogleit“.** *Med. Klinik. No. 48. 1919.*

Wir besitzen in dem Schnupfgleitpuder „Rhinogleit“ eine schätzenwerte Bereicherung der therapeutischen Massnahmen bei Entzündungen des Nasenrachens. In jedes Nasenloch zwei Prisen aufschnupfen lassen. SEIFERT.

12) **Brünings. Ueber neuere optische Hilfsmittel in der Oto-Laryngologie.** Greifswalder med. Verein, Sitzung vom 4. April 1919. *Deutsche med. Wochenschrift. No. 20. S. 559. 1919.*

Verf. demonstriert 1. seine anastigmatischen Ohrlupen und Kehlkopfspiegel, 2. geteilte Ohrlupen bzw. Kehlkopfspiegel zur Ermöglichung stereoskopischen Sehens, 3. ein Polylaryngoskop zur Demonstration von Kehlkopfbefunden für eine grössere Anzahl von Hörern. R. HOFFMANN.

13) **Rudolf Decker jun. Die Bekämpfung postoperativer Durstzustände mittels Cesol-Merck.** Aus Hofrat Dr. Decker's Sanatorium für Magen-, Darm- und Stoffwechselkrankheiten in München. *Münchener med. Wochenschr. No. 52. 1919.*

Verf. hat das Merck'sche Cesol (ein synthetisch dargestelltes Derivat des Pyridins) mit bestem Erfolg nachgeprüft. Es wird subkutan 0,2 in 1 ccm Wasser verabreicht, hat die gleich gute speichelsekretionanregende Wirkung, wie das Pilokarpin, ohne dessen toxische Erscheinungen. Schon $^1/_4$ Stunde nach seiner Injektion hört das quälende Durstgefühl auf, unter reichlicher Speichelsekretion verspüren die Patienten eine wesentliche Erleichterung. Seine Wirkung hält etwa 4—6 Stunden an. Die Einspritzung kann dann, wenn nötig, ohne schädigende Wirkung wiederholt werden. Verf. glaubt sicher gleiche Wirkung dem Mittel auch bei anderweitig bedingten Durstzuständen zusprechen zu dürfen. HECHT.

b) Nase und Nasenrachenraum.

14) **J. E. Fuld** (New York). **Die chirurgische Behandlung des Rhinophyms. (The surgical treatment of rhinophima.)** *Journ. Amer. med. assoc. 14. Juni 1919.*

Das letzte Stadium der Acne rosacea stellt das Rhinophym mit seinen zuweilen sehr grossen hypertrophischen Massen dar. Das einzige Mittel in diesem Stadium ist die Entfernung mit dem Messer. F. macht in der Mittellinie der Nase eine Inzision bis auf den Knorpel, die fast bis zur Nasenspitze reicht. Dann wird unter Leitung des in der Nase befindlichen Zeigefingers eine weitere halbkreis-

förmige Inzision gemacht, die das Neugebilde umzirkelt. Darauf wird alles Gewebe herausseziert und eine Hauttransplantation gemacht, die 6 Tage liegen bleibt. Erst später wird auf der anderen Seite der Nase ebenso verfahren. Eine Nasenröhre wird eingelegt, bevor der Verband angelegt wird. F.'s Resultate waren sehr gut.

FREUDENTHAL.

15) **Schlegel** (Braunschweig). **Die Verbiegungen der Nasenscheidewand und ihre Behandlung.** *Med. Klinik. No. 51. S. 1322. 1919.*

Besprechung der Indikationen und der von Killian angegebenen Operationsmethode.

SEIFERT.

16) **L. Leto. Beitrag zur Struktur des sogenannten blutenden Septumpolypen. (Contributo alla struttura dei cosidetti polipi sanguinanti del naso.)** *Bollet. d. malattie dell 'orecchio etc. No. 4. 1916.*

Der Tumor erwies sich als ein sehr gefässreiches Fibrom, das am Septum inserierte.

CALAMIDA.

17) **Gherardo Ferreri. Dacryo-cysto-rhinostomia externa oder interna? (Dacrio-cisto-rinostomia esterna od interna?)** *Atti della clinica oto-rino-laringoiatrica di Roma. 1919.*

Verf. kommt auf Grund seiner Auseinandersetzungen zu dem Ergebnis, dass die endonasalen Methoden den Anforderungen der modernen Chirurgie nicht entsprechen, dass eine Reihe von absoluten Kontraindikationen gegen sie bestehen und dass sie keinen Vorzug besitzen gegenüber der Methode von Toti. Ganz besonders überlegen ist letztere Methode der intranasalen, wenn es sich um Tränensackerkrankungen traumatischen Ursprungs handelt. Als typisches Beispiel für den Erfolg der Toti'schen Operation führt F. einen Fall von eitriger Dakryozystitis, kompliziert mit einer traumatischen Ethmoiditis, an.

CALAMIDA.

18) **W. A. Hitschler** (Philadelphia). **Nasendusche bei Kindern. (Douching the nose in children.)** *New York med. journ. 31. Mai 1919.*

Um den Effekt der Nasendusche zu erproben, benutzte H. ein Material von 200 Kindern, die Scharlach oder Masern hatten. Bei 100 Kindern wurde die Nase geduscht, bei den anderen nicht. Ohrenkomplikationen traten bei allen gleichmässig ein. Es stellte sich aber heraus, dass die Nasentoilette von den Wärterinnen vorgenommen worden war, also „eine sichere Garantie, dass es falsch gemacht wurde". Um diese Prozedur richtig zu machen, muss die Nase bei guter Beleuchtung untersucht, und die Passage frei gemacht werden. Das letztere geschieht durch Einträufeln von Adrenalin (1 : 2000 oder 1 : 4000). Kein Kokain. Dann beugt das sitzende Kind den Kopf nach vorn und unten, bis es fast den Boden berührt, worauf mit einem Gummiballon die saure Lösung vorsichtig eingespritzt wird. Die Nasentoilette sollte gewöhnlich nur vom Arzte gemacht werden.

FREUDENTHAL.

19) **Gherardo Ferreri. Ueber die Gefahren und Komplikationen der Nasenspülungen. (Sui pericoli e le complicazioni delle lavande nasali.)** *Atti della clinica oto-rino-laringoiatrica di Roma. 1914.*

Verf. geht mit den Nasenspülungen und den „Pseudospezialisten", die deren

wärmste Fürsprecher sind, streng ins Gericht. Selbst bei vorsichtiger Anwendung der Irrigationen bleiben noch Gefahren zurück, die darin bestehen, dass jeder Flüssigkeitsstrom nicht nur das abnorme Sekret fortschafft, sondern auch das normale bakterizide; ferner wird die Funktion der Flimmerhärchen umgekehrt; die Epithelien quellen unter dem Einfluss der Flüssigkeit auf und die Zellen gehen zugrunde; die Tätigkeit der Leukozyten wird aufgehoben. In Fällen, wo, wie bei Ozaena, zur Entfernung festsitzender Borken, grössere Gewalt angewandt werden muss, führt F. eine grosse Reihe von Beschwerden (Sinusalgien, Anosmie und Parosmie, Schwindel, Parakusie, Autophonie, Otalgie, plötzliche Ertaubung) auf die Nasenduschen zurück. F. gibt in tabellarischer Form Uebersicht über die von ihm beobachteten Komplikationen infolge von Nasenspülungen. Bei einer Gesamtzahl von 9250 Kranken betragen sie 0,65 pCt., bei 2858 Patienten mit Nasenerkrankungen 2,10 pCt. Am häufigsten waren Mittelohrerkrankungen: Unter 30 Fällen von Otitis media starben 3 an Meningitis. Dann folgen Nebenhöhlenerkrankungen, am häufigsten sind es Polysinusitiden; der Ausgangspunkt ist immer das Siebbeinlabyrinth. Fast alle mussten operiert werden; auch von ihnen starb einer an Meningitis.

CALAMIDA.

20) **Hans Kopf** (Marienbad). **Amylnitrit bei Anosmie.** *Münchener med. Wochenschrift. No. 42. 1919.*

In einer kurzen Mitteilung berichtet K. über eine Pat., die mehrfach wegen „Nasenpolypen" operiert worden war und allmählich ihr Geruchsvermögen ganz verloren hatte. Da Pat. — die keine Anzeichen einer hysterischen Veranlagung bot — an Asthma bronchiale litt und auch eine mässige Hypertonie hatte, verordnete ihr K. gelegentlich eines Anfalles Einatmung von 3 Tropfen Amylnitrit. Kurz danach bemerkte Pat. den Geruch des Heus einer nahen Wiese und erlangte für wenige Tage ihr Geruchsvermögen vollständig wieder. Dieses nahm nach einigen weiteren Tagen wieder ab, um nach abermaligem Gebrauch von Amylnitrit wiederzukehren. Nach mehrmaliger Inhalation trat ein dauernder Erfolg ohne weitere Anwendung des Amylnitrits ein. Ueber den Nasenbefund der Pat. findet sich in der Mitteilung nichts. Ohne sich auf kritische Erörterungen einzulassen, empfiehlt K. diesen Zufallserfolg zur Nachprüfung.

HECHT.

21) **Caldera. Die Therapie der Coryza nervosa. (La terapia della corizza nervosa.)** *Bollet. d. malattie dell 'orecchio etc. Februar 1916.*

Verf. gibt eine Uebersicht über die verschiedenen Behandlungsmethoden; er kommt zu dem Ergebnis, dass die Therapie noch sehr unsicher ist, da in jedem Fall der Ursprung des Leidens ein anderer ist.

CALAMIDA.

22) **A. B. Brubaker** (Philadelphia, Pa.). **Die Physiologie des Niesens. (The physiology of sneezing.)** *Journ. Amer. med. assoc. 23. August 1919.*

B. teilt den Akt des Niesens ein in eine respiratorische und eine nasale Phase, wozu noch eine psychische Erregung kommen mag. Die Einzelheiten dieses wichtigen Artikels sind im Original nachzulesen. In der Diskussion vergleicht Freudenthal das Niesen mit dem Husten. Gelangen Fremdkörper in die unteren

Luftwege, so bringen die Epithelien diese fremden Substanzen durch ihre Bewegungen in die oberen Teile, von wo sie durch Husten herausbefördert werden können. Gelangt ein Fremdkörper in die unteren Teile der Nase, so kann er meist ausgeblasen werden. In den höheren Regionen aber, besonders in der Gegend des Nervus ethmoidalis ist das nicht mehr möglich, und die Natur bedient sich zu diesem Zwecke eines neuen Hilfsmittels und das ist das Niesen. Mayer glaubt, dass die Auseinandersetzung B.'s viel dazu beitragen wird, die erfolgreiche Behandlung der Nase bei Dysmenorrhoe zu erklären.

FREUDENTHAL.

23) **Greenfield Sluder** (St. Louis, Mo.). **Asthma als nasaler Reflex. (Asthma as a nasal reflex.)** *Journ. Amer. med. assoc. 23. August 1919.*

Nach Ansicht des Verf.'s hat das sympathische Nervensystem die Fähigkeit, Impulse nach anderen Teilen zu vermitteln. Dies geschieht von der entzündeten Nase mittels des nasalen Ganglions (Meckel's), des N. Vidianus und des Plexus caroticus zum Sympathikus des Halses und zum Ganglion stellatum. Doch ist die experimentelle Seite des Asthmas unsicher, während klinisch die Frage sehr einfach ist. Obwohl S. nie eine Heilung des Asthmas nach Entfernung von Polypen oder Resektion des Septum nar. gesehen hat, ist der hintere Teil der Nase für ihn der wichtigste, und zwar das Ganglion oder die Keilbeinhöhle (letztere als Durchgangsstelle für den Nervus Vidianus). In seinem ersten Falle, Patient mit Pferdeasthma, brachte die Applikation von Pferdeserum in die Nase Niesen, Schwellung und seröse Exsudation hervor. Aber eine richtige asthmatische Attacke wurde erst hervorgebracht durch Bepinseln in der Gegend des Ganglion. Im zweiten Falle (Pat. war anderweitig noch in Behandlung wegen Polypen usw.) brachte ein Tropfen einer 90proz. Kokainlösung in das Foramen spheno-palat. augenblickliche Erleichterung der Attacke. Beim dritten Pat. aber war die Wirkung gerade umgekehrt. In anderen Fällen konnte S. durch verschiedenartige Applikationen Asthma erzeugen.

FREUDENTHAL.

24) **J. A. Thompson** (Cincinnati, O.). **Nasale Hydrorrhoe. (Nasal hydrorrhoea.)** *Journ. Amer. med. assoc. 23. August 1919.*

Th. empfiehlt für die Behandlung folgenden Spray: Atropin, Epinephrin, Menthol, Ol. amygd. dulc. und Petrolatum liquid. Mit Operationen sollte man sehr vorsichtig sein, ausgenommen bei Polypen, denn „ein wahrer Arzt amputiert nicht ein ödematöses Bein, sondern behandelt die Ursache des Oedems". Eine ödematöse Muschel muss man nach denselben Prinzipien behandeln.

FREUDENTHAL.

25) **H. L. Pollock** (Chicago, Ill.). **Nasale oder sphenopalatine Neurose. (Nasal or sphenopalatine neurosis.)** *Journ. Amer. med. assoc. 23. August 1919.*

Wenn eine Injektion einer 20—90proz. Kokainlösung in das Foramen sphenopalat. die Schmerzen bessert oder zeitweise beseitigt, dann soll man die vom Verf. erprobte Einspritzung (2proz. Acid. carbolic.) in das Ganglion nasale nicht unterlassen. Die Technik ist einfach: Nach Kokainisierung des hinteren Endes der mittleren Muschel und der dahinter liegenden Wand wird mit einer $5^1/_4$ Zoll

langen Nadel die Muschel vom Septum aus durchstochen bis man die hintere Wand fühlt. Dann stösst man die Nadel nach oben, hinten und aussen und durch die vordere Wand des Foramen. Endlich werden 5—15 Tropfen der Lösung (2proz. Acid. carbol. in Alkohol) injiziert. Je intensiver der Schmerz, desto mehr Aussicht auf Erleichterung.

An der diesen Vorträgen folgenden Debatte in der oto-laryngol. Sektion der Amer. med. Assoc. in Atlantic City, Juni 1919, beteiligten sich die Herren: Sir St. Clair Thomson (London), Freudenthal, Emil Mayer (New York), Orville H. Brown (Phönix, Ariz.) und J. C. Beck (Chicago).

FREUDENTHAL.

26) **Seymour Oppenheimer** (New York). **Die Nebenhöhlen der Kinder. (Accessory nasal sinuses of children.)** *Journ. Amer. med. assoc. 30. August 1919.*

O. hält das Vorkommen von Nebenhöhlenerkrankungen bei Kindern für gar nicht selten. Die häufigen Fälle von Meningitis im Kindesalter scheinen ihm weiter nichts zu sein, als nicht diagnostizierte Nebenhöhlenaffektionen. In der grossen Mehrzahl der Fälle sieht man nach Influenza, Skarlatina, Morbillen und Pneumonie eine primäre Entzündung der Nasenschleimhaut, von der aus durch direktes Fortschreiten des Prozesses die Nebenhöhlen angegriffen werden. Selbst bei Neugeborenen kann eine Erkrankung dieser Sinus eintreten durch Infektion von der Vagina usw. Die Diagnose ist bei Kindern schwieriger als bei Erwachsenen. Von grosser Wichtigkeit sind Röntgenbilder. Radikale Operationen sind selten indiziert.

FREUDENTHAL.

27) **Citelli. Ueber eine neue und einfache Methode der Behandlung eitriger Stirn- und Kieferhöhlenentzündungen. (Sur une méthode très simple explorative et curative de nombreuses sinusites frontales et maxillaires purulentes.)** *L'oto-rhino-laryngologie internat. Juli 1919.*

Verf. empfiehlt zur Behandlung der Stirnhöhleneiterung das Anlegen einer Trepanöffnung von 3 mm Durchmesser direkt über dem inneren Augenwinkel, ebenso einer solchen in der Fossa canina zur Behandlung der Kieferhöhleneiterung. Durch regelmässige Spülungen der angeblich spontan monatelang offen bleibenden Bohrlöcher soll dann in den meisten Fällen eine Heilung erreicht werden.

Citelli hat im ganzen 5 subakute und 3 chronische Stirnhöhleneiterungen, sowie 5 Kieferhöhleneiterungen nach seiner Methode behandelt, und es erscheint uns dieses Material viel zu klein zur Beurteilung einer Methode, die zudem kaum auf neuen Prinzipien beruhen dürfte, sondern im Gegenteil bereits verlassen wurde, um gründlichem Operationsverfahren Platz zu machen.

SCHLITTLER.

28) **Christ Joseph** (Wiesbaden). **Ueber die Beziehungen der Kieferhöhlenerkrankungen zu den Zahnerkrankungen.** *Zeitschr. f. Lar. u. Rhin. Bd. 9. S. 113.*

Die Grundlage für die sehr eingehende literarische Studie bilden zahnärztliche Beobachtungen und Feststellungen namentlich der feineren anatomischen

Verhältnisse an den Zahnwurzelspitzen, wobei Verf. vor allem die Untersuchungen von Grawiz und Partsch berücksichtigt.

Nach einer sehr ausführlichen Besprechung der Histologie und Morphogenese des Wurzelspitzengranuloms in seinen mannigfaltigen Beziehungen zur Kieferhöhle geht Verf. auf die Rolle ein, welche dem Wurzelspitzenabszess als ätiologischem Moment der Kieferhöhleneiterung zukommt, ferner auf die verschiedene Weite des Foramen apicale und seine Bedeutung.

Endlich findet ebenfalls eingehende Besprechung statt über das eigentümliche Verhalten der Kieferhöhle gewissen Fremdkörperverletzungen und Traumen gegenüber. Eröffnen der Kieferhöhle bei Zahnextraktionen ist kein sehr seltenes Ereignis, ebenso können Wurzelreste in die Kieferhöhle hineingepresst werden, und doch ist eine konsekutive Eiterung eher als seltenes Vorkommnis zu betrachten. Dabei liefert uns die Annahme, es dürfte dies darauf beruhen, dass es zu keiner Infektion des Antrums gekommen ist, keineswegs eine genügende Erklärung, namentlich wenn wir berücksichtigen, dass in gewissen Fällen von Stirnhöhleneiterung die Kieferhöhle vom herabfliessenden Eiter beständig infiziert wird, ohne selbst zu erkranken, ferner bei Offenbleiben einer nach Cowper's Methode angelegten künstlichen Fistel das Antrum dauernd gesund bleiben kann trotz der täglich gegebenen Infektionsmöglichkeit.

SCHLITTLER.

29) **Leon E. White** (Boston, Mass.). **Blindheit durch retrobulbäre Neuritis infolge von Erkrankung der hinteren Nebenhöhlen. (Loss of sight from retrobulbar neuritis due to posterior accessory sinus disease with report of 17 cases.)** *Boston med. and surg. journ. 16. Oktober 1919.*

Nicht immer ist es ein Druck auf den N. ophthalmicus, sondern es sind manche andere Ursachen, die Blindheit verursachen. Von den 17 Fällen des Verf.'s wurden 2 nicht operiert. Der eine blieb blind, während der andere an Sarkom zugrunde ging. Von den 15 operierten Fällen wurden 14 besser, 7 bekamen normale Sehweite, 3 zeigten starke Besserung und in 4 war nur wenig Besserung zu konstatieren. In 7 Fällen war Toxämie als Ursache anzusehen, in 7 Fällen war es eine Hyperplasie und in 2 Fällen Druck auf den Nerven. Die Untersuchung der Nase war in 7 Fällen negativ.

Die mittlere Muschel wurde nach Sluder entfernt, ebenso wurde die Eröffnung der Keilbeinhöhle gemacht. Die hinteren Siebbeinzellen wurden immer entfernt.

In ber Diskussion bedauert Mosher (Boston), dass keine mikroskopischen Untersuchungen berichtet wurden. Die grösste Notwendigkeit ist jetzt, pathologische Forschungen anzustellen. „Wir haben genügend pathologische Reden gehabt, aber keine durch das Mikroskop unterstützte Pathologie."

Dunbar Roy (Atlanta, Ga.) bedauert den Ausdruck retrobulbäre Neuritis, der etwas ganz anderes bedeutet, als im Vortrage wiedergegeben. Ausserdem gingen jetzt die Rhinologen in ein anderes Extrem über, da sie alle diese Erscheinungen Nebenhöhlenerkrankungen zuschreiben wollen. Er selbst hatte einen Fall von retrobulbärer Neuritis mit Hyperplasie der mittleren Muschel, der vollständig genas, ohne jede Operation.

FREUDENTHAL.

30) **Guglielmo Bilancioni. Ethmoiditis productiva. (Ethmoiditi productive.)** *Atti della clinica oto-rino-laringoiatrica di Roma. 1914.*

Verf. gibt eine grosse Anzahl von Krankengeschichten mit sorgfältigen histologischen Untersuchungen, deren Ergebnisse durch Mikrophotographien illustriert sind. Die Polypen repräsentieren verschiedene pathologisch-anatomische Typen. Der häufigste ist der Typus myxomatodes. Wenn in dem Tumor die neugebildeten Drüsen vorherrschen, so spricht Verf. vom Typus adenomatodes. In anderen Fällen ist der Reichtum an Blutgefässen auffallend; in diesen kommt es oft zu interstitiellen Blutungen, auf welche reaktive Erscheinungen seitens des Gewebes, thrombische Organisation, Ersetzung der Blutmasse durch Bingegewebe folgen. Den dritten Typus nennt Verf. Typus endotheliomatodes. Er ist charakterisiert durch Reichtum von Blut-, manchmal Lymphgefässen mit sehr entwickelten Endothelien und Perithelien und Bildung von Fibrillen, die medusenkopfförmig angeordnet sind. Hierbei unterscheidet B. zwei Varietäten: eine fibro-endotheliomatode und myxo-endotheliomatode.

CALAMIDA.

31) **Gallussen** (St. Gallen). **Der rhinogene Kopfschmerz und die intranasale Stirnbeinhöhlenoperation.** Aus der Jahresvers. der Vereinigung schweizerischer Hals- und Ohrenärzte, Mai 1919. *Korresp.-Blatt f. Schweizer Aerzte. No. 48. 1919.*

Die Freimachung des Zuganges zum Ostium der Stirnbeinhöhle geschieht nach Ablösung der Schleimhaut der mittleren Muschel und des mittleren Nasenganges und Abdrängung der Muschel nach innen, so dass die Lamina cribrosa geschützt wird. Nötigenfalls kann noch der Agger narium und der aufsteigende Oberkieferast reseziert werden. Dann ist der Zugang des Ostium freigelegt. Mit der Fraise kann dasselbe leicht erweitert werden. Mit scharfem Löffel können nun die Stirnbeinhöhle und die Siebbeinzellen ausgeräumt werden. Verf. hat von zehn operierten Fällen 8 geheilt. Die Krankengeschichte und der Gang der Operation wird von 5 derselben eingehend mitgeteilt. Vier Abbildungen klären dieselben auf.

Diese Operation dürfte bei der immerhin bestehenden Gefahr vor schweren Nebenverletzungen und dem viel sichereren Gang der Killian'schen Radikaloperation von aussen wohl nur sehr ausnahmsweise ausgeführt werden.

JONQUIÈRE.

32) **Bruno Griessmann** (Würzburg). **Wie vermeidet man die Gefahren der Sondierung und Ausspülung der Stirnhöhle?** *Münchener med. Wochenschr. No. 40. 1919.*

Unter Hinweis auf die Gefahren bei unzweckmässiger Sondierung der Stirnhöhle empfiehlt Autor für die Fälle, die im akuten Stadium unter rein konservativer entsprechender Behandlung nicht zur Heilung kommen und bei denen eine Sondierung nicht ausführbar ist, die Vornahme des „abgekürzten Halle“, d. h. die teilweise Ausführung der von Halle angegebenen Methode der endonasalen Freilegung der erkrankten Stirnhöhle unter Fortlassen der Fräse und der künstlichen operativen Erweiterung des Ausführungsganges. Autor verbreitet sich eingehend über Ausführung der Lokalanästhesie, der Technik und Nachbehandlung.

Autor hat auf diese Weise in 100pCt. der Fälle die Sondierbarkeit und Ausspülungsmöglichkeit der Stirnhöhle erzielt und gute Erfolge gesehen. Falls nötig, lässt sich dann später immer noch die Halle'sche Operation in ihrer Vollständigkeit anschliessen. Auf diesen Wegen erzielte Autor so gute Erfolge, dass er die äussere Operation nur in Ausnahmefällen (z. B. Schussverletzungen der knöchernen Nase, Durchbruch nach der Orbita usw.) als ultimum refugium vornehmen musste.

HECHT.

33) **Fr. J. McVey** (Boston). **Stirnhöhlenkomplikationen. (Frontal sinus complications.)** *Boston med. and surg. journ. 4. Dezember 1919.*

Patient litt seit 2 Tagen an Influenzapneumonie. Vor etwa 3 Wochen hatte er einen Schlag gegen das linke Auge erhalten. Dasselbe war stark geschwollen, gerötet und ganz geschlossen. Kein Eiter in der Nase. Trotzdem empfahl Verf. die radikale Operation der Stirnhöhle, die verweigert wurde. Nach 22 Tagen Exitus letalis. Bei der Autopsie fand man eine Perforation der unteren und hinteren Stirnhöhlenwandung und Hirnabszess.

FREUDENTHAL.

c) Mundrachenhöhle.

34) **Seitz** (Leipzig). **Die Alveolarpyorrhoe.** *Med. Klinik. No. 50. 1919.*

Bei den 40 zur Untersuchung gelangten Fällen von Alveolarpyorrhoe konnte als Nebenbefund meist eine vermehrte Zahnsteinbildung festgestellt werden. In dem Eiter sind bei weitem am zahlreichsten vertreten die Bakteriengruppe der fusiformen Bazillen und der Spirillen und von protozoenartigen Formen die Spirochäten. In 5 pCt. der sicheren Alveolarpyorrhoefälle fand sich eine schwache Wassermann'sche Reaktion.

SEIFERT.

35) **Rost** (Berlin). **Möglichkeit von Gesundheitsschädigungen durch Verwendung von Quecksilberbleilot.** *Med. Klinik. No. 52. S. 1342. 1919.*

Bei Stomatitis mercurialis wird festzustellen sein, ob die Arbeiter und Arbeiterinnen Ersatz-, Patent- oder Hg-Lot herstellen oder zum Löten verwenden.

SEIFERT.

36) **H. Ruge** (Berlin). **Bedrohliche Eierstockerkrankung bei Parotitis epidemica.** *Münchener med. Wochenschr. No. 49. 1919.*

Bericht über einen einschlägigen Fall: 24jährige Patientin, im zweiten Monat gravid, erkrankte an fieberhafter Grippe, in deren Verlauf es zum Abort kam. Manuelle Ausräumung und anschliessende Ausschabung, wobei normale Adnexe festgestellt wurden. Nach 4 Tagen Auftreten einer schweren beiderseitigen Parotitis, nach weiteren 4 Tagen unter dem Bilde einer inneren Blutung Vergrösserung des linken Eierstockes auf gut Gänseeigrösse. Ohne den vorausgegangenen Abort hätte man eine Bauchhöhlenschwangerschaft vermutet. Innerhalb 5 Wochen spontane Rückbildung aller Erscheinungen. Autor spricht die akute Erkrankung des Eierstockes im Anschluss an die Parotitis nicht als akute Oopho-

ritis, sondern als ein Haematoma ovarii an, vielleicht eine Kombination beider. Diese Beobachtung weist darauf hin, dass der Eierstock bei der epidemischen Parotitis in bedrohlicher Weise miterkranken kann. HECHT.

37) **V. Graziani. Stein des Wharton'schen Ganges. (Calcolo del dotto di Wharton.)** *La Stomatologia. XIII. 3. 1915.*

Beobachtung, einen 50jährigen Mann betreffend. Entfernung des Steins durch Inzision am Mundboden. CALAMIDA.

38) **C. T. Neve. Herpes Zoster des Nervus glosso-pharyngeus. (Herpes Zoster of the glosso-pharyngeal nerve.)** *The British med. journal. 13. Nov. 1919.*

57jährige Frau erkrankte mit Halsschmerzen, Erbrechen, unbestimmten Schmerzen hinter dem linken Ohr und links im Nacken. Fieber; linksseitige Fazialisparese, die Zunge war belegt, besonders auf der linken Seite, wo sie ein fleckiges Aussehen hatte; Gaumen und Rachen gerötet, ersterer bedeckt mit herpetiformer Eruption. Drei Tage später war die Temperatur normal, die Zunge fast rein, Bläschen noch vorhanden, wenn auch in geringerem Grade, jedoch bestand hochgradige Schwerhörigkeit links und zwar, wie Untersuchung ergab, infolge Störung des inneren Ohres. Einen Monat später war auch die Schwerhörigkeit und Fazialislähmung erheblich gebessert.

Verf. deutet den Fall als ein Befallensein einer Reihe von Ganglien, nämlich des Ganglion geniculi, wodurch die Erkrankung im Gebiet des Fazialis und des Hörnerven sich erklärt, des Ganglion des IX. und X. Hirnnerven und der Ganglien der hinteren Wurzeln des II. und III. Zervikalnerven. Die Erkrankung verläuft unter dem Krankheitsbild einer Poliomyelitis posterior, wobei die Infektion am meisten akut in den oberen Ganglion, weniger an den unteren auftritt. FINDER.

39) **Carl Stuhl** (Giessen). **Angina Plautii, mit Tuberkulin Rosenbach behandelt.** *Münchener med. Wochenschr. No. 47. 1919.*

Unter Hinweis auf die 4 Jahre vor Vincent erfolgten Mitteilungen Plaut's fordert Autor, dass wir in Deutschland nur von Plaut'scher Angina sprechen sollen, da kein Grund vorliege, diese Erkrankung Plaut-Vincent'sche oder gar Vincent'sche Angina zu bezeichnen. Nach kritischer Erörterung der bisherigen therapeutischen Massnahmen, die bei der ulzero-membranösen Form nicht immer zum Ziele führten und bei dem bisweilen sich wochen-, ja monatelang hinziehenden Verlauf dieser Form, die sogar zu tödlichem Ausgange führen könne, empfiehlt Autor die Behandlung der schweren Formen mit Tuberkulin Rosenbach, das sich ihm in einem in extenso mitgeteilten Falle als sehr erfolgreich erwies, zur Nachprüfung. Stuhl gab in mehrtägigen Intervallen 4 Injektionen unter den nötigen Kautelen, im ganzen 1,82 ccm Tuberkulin Rosenbach. Bei dauernd fast normaler Temperatur trat eine auffallend rasche Heilung ein. Schon nach der ersten Injektion machte sich objektiv und insbesondere subjektiv eine bedeutende Besserung im lokalen Befund und im Allgemeinbefinden geltend. HECHT.

40) **P. Caliceti. Eine spezielle Form von Syphilis der Gaumenmandeln. (Une lésion syphilitique spéciale des amygdales palatines.)** *L'oto-rhino-laryngologie internat. September 1919.*

Es wird im Anschluss an einen von Citelli publizierten Fall ein weiterer beschrieben und bestehen die charakteristischen Veränderungen in der Hauptsache in einer pilzförmigen Hypertrophie der beiden Mandeln, Blassrosafärbung ohne stärkere Entzündungserscheinungen. Bedeutende subjektive Symptome fehlen, ebenso ein Exsudat oder Ulzerationen. Auf antiluetische Behandlung erfolgt Rückbildung dieser Erscheinungen. Citelli führt die genannten Veränderungen auf eine lymphozytäre Invasion infolge der lokalen Spirochätenansammlung zurück.

SCHLITTLER.

41) **Heimann. Linksseitiges Tonsillenkarzinom, inoperabel, mit Röntgenstrahlen behandelt.** Med. Sektion d. Schles. Ges. f. vaterländ. Kultur zu Breslau, Sitzung v. 25. Oktober 1918. *Berliner klin. Wochenschr. No. 50. S. 1204. 1918.*

Röntgenbestrahlung mit eigens konstruiertem Spekulum, 7 Serien; etwa 1000 X. Der Tumor ist völlig geschwunden. Keine Drüsen. Die Frau ist vollkommen arbeitsfähig. Die letzte Bestrahlung liegt $^1/_2$ Jahr zurück. R. HOFFMANN.

42) **Irwin Moore. Die Behandlung vergrösserter oder erkrankter Tonsillen in Fällen, wo chirurgische Massnahmen kontraindiziert sind. (The treatment of enlarged or diseased tonsils in cases, where surgical procedures are contraindicated.)** *The Journ. of laryng., rhin. and otology. Oktober 1919.*

Verf. zählt zunächst die Zustände auf, die als Kontraindikationen gegen chirurgische Behandlung der Tonsillen betrachtet werden: Lokale: akute Tonsillitis; physiologische Vergrösserung temporären Charakters in Begleitung der vier Zahnungsperioden; berufsmässiger Gebrauch der Stimme; allgemeine: Herzkrankheiten; vorgeschrittene Veränderungen im Herz- und Gefässystem; vorgeschrittene Tuberkulose; Syphilis besonders mit geschwürigen Prozessen, Bright'sche Krankheit, vorgeschrittener Diabetes, schwere Nerven- und Geisteskrankheiten.

Die nicht chirurgischen Massnahmen, die empfohlen wurden, sind: Organotherapie (mit Lymphdrüsenextrakt); chemische Mittel (Jodpräparate); mineralische Adstringentien; Aetzmittel und zwar Argentum nitricum, Eisenchlorid, Acid. acet., Chromsäure, die sog. Wiener Aetzpaste und die Londoner Aetzpaste, bestehend aus Natr. causticum und Calcaria usta mit etwas Alkohol. Bei dieser von Morell Mackenzie eingeführten Aetzpaste verweilt Verf. ausführlicher; er beschreibt ihre Herstellung und ihre Anwendungsweise, für die er einen besonderen Aetzmittelträger angegeben hat. Ferner werden besprochen die Elektrolyse und die Galvanokaustik und schliesslich die Röntgenstrahlen und Diathermie. FINDER.

43) **H. C. Masland** (Philadelphia, Pa.). **Mechanische und physiologische Erwägungen bei der Tonsillektomie. (Mechanical and physiological considerations in tonsillectomy.)** *New York med. journ. 16. August 1919.*

Eine Reaktion gegen die massenhafte Enukleation der Tonsillen hat eingesetzt, der sich auch Verf. anschliesst. In den meisten Fällen entfernt er nur den grösseren Teil der Mandel, und nur in sehr wenigen Fällen empfiehlt er die vollständige Tonsillektomie.

FREUDENTHAL.

44) **H. Burger. Tonsillektomie und Thymustod. (Tonsillectomie en thymusdood.)** *Nederl. Tijdschr. v. Geneesk. S. 1951. 1919.*

15jähr. Knabe wurde mit hochgradiger Schwellung beider Gaumenmandeln in die Klinik aufgenommen; auf der linken Seite entwickelte sich ein Abszess, der inzidiert wurde. Da Pat. solche Erkrankungen bereits zu verschiedenen Malen durchgemacht hatte, wurde die Tonsillektomie beschlossen und Pat. zu diesem Zweck in 3 Wochen wieder bestellt. Es wurde am liegenden Pat. in Chloroformnarkose die beiderseitige Ausschälung der Tonsillen vorgenommen. Sofort nach der Operation wird der Puls unregelmässig, dann unfühlbar und der Tod tritt ein. Alle angewandten Mittel, den Knaben ins Leben zurückzurufen, bleiben erfolglos. Sektion ergibt, dass keine Erstickung vorliegt, keine Verblutung eingetreten ist, kein Blut in den Luftwegen, kein Zeichen von Druck auf die Luftröhre. Es bestand Status thymo-lymphaticus. Die Thymus reichte weit nach unten und wog 55 g. Ueberall sind geschwollene Lymphdrüsen vorhanden, besonders links am Hals; Hilusdrüsen etwas geschwollen, Milz gross (130 g schwer). VAN GILSE.

d) Diphtherie und Croup.

45) **Ernst Bennewitz. Ein Beitrag zur Diphtheriefrage.** *Zeitschr. f. Lar. Bd. 9. S. 155.*

Die Arbeit bringt eine ausserordentlich hübsche Orientierung über die hauptsächlichsten, im Laufe der letzten 2 Jahrzehnte erschienenen Publikationen über Aetiologie und Therapie der Diphtherie. Verf. kommt zu folgenden Schlüssen:

1. Eine absolut sichere Differenzierung zwischen den echten (giftigen) Diphtheriebazillen und den Pseudodiphtheriebazillen ist zurzeit noch nicht möglich trotz Tierversuch, Kulturverfahren und mikroskopischer Diagnose.

2. Allen diesen Verfahren ist vorläufig die klinische Diagnose voranzustellen; sie und die Abschätzung der Virulenz des Diphtheriegiftes sind für die Beurteilung des einzelnen Falles viel wichtiger als die erstgenannten Untersuchungsmethoden.

3. Ebensowenig wie die spezifische Wirkung des Diphtherieserums absolut feststeht, ist es entschieden, ob der Löffler-Bazillus wirklich der Erreger der Diphtherie ist.

4. Die Todesfälle unter den Erwachsenen stehen seit der letzten Epidemie (1909—1912) genau auf der gleichen Höhe wie in der Vorserumzeit; eine wirkliche Beeinflussung der Letalität ist durch Verwendung des Serums nicht erfolgt.

5. Es sprechen auch Beobachtungen aus der Hamburger Epidemie 1909 bis 1912 und der Kölner Epidemie 1908 keineswegs für eine sichere und spezifische Wirkung des Behring'schen Serums, es scheint auch die schnellere Loslösung der Diphtheriemembranen, sowie eine günstige Beeinflussung des Allgemeinbefindens durch dieses Mittel keineswegs erwiesen zu sein.

6. Die Unterlassung der Serumbehandlung ist daher nicht als Kunstfehler zu betrachten. SCHLITTLER.

46) **Tr. Baumgaertel. Zur bakteriologischen Diphtheriediagnose.** *Berliner klin. Wochenschr. No. 51. S. 1214. 1918.*

In einer frischen zur Herstellung des Löffler'schen Nährbodens benutzten Rinderserumprobe konnte B. ein färberisch, sowie morphologisch vom Löffler-schen Diphtheriebazillus nicht unterscheidbares Bakterium nachweisen, so dass bei der bakteriologischen Diphtheriediagnose die Anfertigung eines Originalausstrich-präparates, sowie die Anlegung einer Löfflerkultur wie üblich, nicht genügt, vielmehr zur Vermeidung einer Fehldiagnose die Heranziehung anderweitiger bio-chemischer Kulturmerkmale (Gramfärbbarkeit, Fermentproduktion) sich nötig erweist.

R. HOFFMANN.

47) **B. W. Carey** (Boston, Mass.). **Die nicht kontrollierte Diphtherie. (Diphtheria, the uncontrolled.)** *Boston med. and surg. journ. 24. Juli 1919.*

Eine Verminderung der Morbidität und Mortalität der Diphtherie ist sehr erstrebenswert, wenn man bedenkt, dass trotz aller Fortschritte immer noch 6500 Fälle von Diphtherie jährlich im Staate Massachusetts vorkommen mit einer Sterblichkeit von etwa 10 pCt.

Untersuchungen in diesem Staate ergaben, dass 31 pCt. der Todesfälle Individuen betrafen, die eine Woche oder länger krank waren, ohne ärztliche Hilfe herbeizuholen. 11,8 pCt. waren moribund, als der Arzt eintraf. In 7,6 pCt. wurde die Diagnose zu spät gestellt, als dass Antitoxin noch hätte gegeben werden können, und 65 pCt. betrafen Kinder im Alter von 5 Jahren oder weniger. Wie viel Fälle hätte man wohl retten können, wenn alle die 60 pCt. der Kinder unter dem schulpflichtigen Alter immunisiert worden, und die übrigen zeitig zur Behandlung gekommen wären? Schuld trifft auch manche Kollegen, die den Laboratoriumsbericht abwarten, ehe sie Antitoxin geben. Ein solches Vorgehen sei entschieden zu verdammen.

FREUDENTHAL.

48) **A. Weinert. Zur Wunddiphtherie.** Mit einem Nachtrag von Prof. Dr. Wendel. Aus der chir. Abt. der Krankenanstalt Sudenburg, Magdeburg (Leiter: Prof. Dr. Wendel). *Münchener med. Wochenschr. No. 51. 1919.*

Unter Hinweis auf seine und zahlreiche andere in letzter Zeit über Wunddiphtherie erschienenen Arbeiten macht Autor auf die von einander abweichenden Ergebnisse und Anschauungen der Autoren aufmerksam. Bei der Bedeutung, die dieser Erkrankung zukommt — sind doch bereits eine Reihe Todesfälle Wunddiphtheriekranker, ebenso wie sekundärer schwerer Rachendiphtherien bei Aerzten, die Wunddiphtheriekranke behandelten, berichtet worden — hält Autor eine Sammelforschung für angezeigt. Autor will eine diesbezügliche Zusammenstellung in den Ergebnissen der Chirurgie und Orthopädie geben, um durch Wiedergabe der verschiedenen Ansichten und Erfahrungen eine möglichste Klärung in die Wege zu leiten. Er bittet um entsprechende kurze Mitteilungen. Wendel weist noch in einem Nachtrag darauf hin, dass in der aseptisch geleiteten Klinik Wunddiphtherie auftreten kann, da sich eine Einschleppung durch Bazillenträger (Rachen, usw.) nie vermeiden lässt.

HECHT.

e) Kehlkopf und Luftröhre.

49) **F. Blumenfeld. Aetiologie der Kehlkopftuberkulose.** *Zeitschr. f. Laryng. Bd. 9. S. 175.*

Verf. legt sich vor allem die Frage vor, wodurch die lokale Disposition des Kehlkopfes und namentlich einzelner Stellen desselben der Tuberkulose gegenüber bedingt sei.

Er bespricht die verschiedenen Hypothesen, welche das häufige Miterkranken des Larynx damit erklären, dass das Sputum hier länger verweile, als an anderen Stellen des Respirationstraktus; ferner das häufige Befallensein bestimmter Kehlkopfteile (Stimmlippen, Hinterwand) mit der Annahme zu erklären versuchen, es bestünden an diesen genannten Stellen günstige Bedingungen für das Eindringen von Tuberkelbazillen (Fissuren der Hinterwand), oder es würden die mechanisch stark gereizten Teile (Stimmbänder) einen „Locus minoris resistentiae" bilden usw. Alle diese Annahmen haben etwas Unbefriedigendes und mit Recht wird wohl vom Verf. darauf hingewiesen, dass doch sicher in der Trachea und namentlich im Pharynx des Phthisikers mindestens ebenso oft Tuberkelbazillen sich finden, wie im Larynx, ferner als Eingangspforten die von uns Aerzten bewusst und unbewusst gesetzten kleinen Wunden in dem Gebiet der oberen Luft- und Speisewege doch zum mindesten ebenso häufig Veranlassung zu einer Kontaktinfektion geben sollten, was aber nur selten der Fall ist.

Die ganze Ansicht von der grobmechanischen Entstehung der Larynxtuberkulose ist also nicht mehr haltbar und Blumenfeld glaubt vielmehr in gewissen anatomischen und physiologischen Eigentümlichkeiten der Kehlkopfschleimhaut die Erklärung zu finden.

Er geht dabei aus von den Untersuchungen Tendeloo's, welche für die Lunge den Nachweis erbracht haben, dass Entfaltung und Wirkung der Tuberkelbazillen im Gewebe von der kinetischen Energie des Lymphstromes abhängt, d. h. einer niedrigen Bewegungsenergie des Lymphstromes eine grössere Disposition zu lymphogener Tuberkulose entspricht. Untersuchungen von Hajek, Most u. a. über das Lymphgefässsystem des Kehlkopfes weisen nun regionär abgeschlossene Lymphräume nach für die Stimmlippen und für die Regio interarytaenoidea. Die geringe Beteiligung der regionären Lymphdrüsen bei Erkrankung der genannten Teile deutet nun bereits auf eine geringe Bewegungskraft des Lymphstromes hin, womit der Entfaltung des Tuberkelbazillus im Gewebe und seiner Vermehrung der Boden geebnet ist.

SCHLITTLER.

50) **P. Zencker** (Cannstatt). **Die Durchschneidung des Nervus laryngeus superior als sicherste Anästhesierung des tuberkulösen Kehlkopfes und als Heilmittel der tuberkulösen Kehlkopfentzündung.** *Münchener med. Wochenschr. No. 41. 1919.*

Unter Hinweis auf die ungenügende therapeutische Wirkung aller anderen Massnahmen, das zeitweilige Versagen auch der Hoffmann'schen Alkoholinjektionen verbreitet sich Autor über die bisherige Literatur betr. Durchschneidung des Nervus laryngeus und weist unter Berücksichtigung der Spiess'schen Theorie

(Heilung durch Daueranästhesie) auch auf die Heilerfolge dieser Massnahme hin, die neben Verschwinden des Schluckschmerzes besondere Berücksichtigung verdienen. Anschliessend berichtet Autor über einen schweren Fall von Kehlkopf-Lungentuberkulose, bei dem die Durchschneidung des N. laryngeus sup. der einen, später auch der anderen Seite einen unerwarteten Erfolg auch in bezug auf Heilungsvorgänge des erkrankten Kehlkopfes in erstaunlich kurzer Zeit beobachten liess. Zencker empfiehlt daher die Durchschneidung eines oder beider Nerven bei entsprechenden Fällen in ausgedehntem Masse; die Harmlosigkeit des Eingriffes, das Fehlen jeglicher störender Komplikationen und die technisch einfache Ausführbarkeit stellen diese Massnahme zur Bekämpfung des Schluckschmerzes bei Kehlkopftuberkulose an die erste Stelle unter allen gleichgerichteten Bestrebungen. „Der Eingriff stellt einen Heilungsvorgang selbst bei schwersten tuberkulös entzündlichen Kehlkopfveränderungen dar. Er ist somit besonders angezeigt bei Kranken mit Ausheilungsmöglichkeit der Lungentuberkulose." Die bei diesem Eingriff beobachteten Heilungsvorgänge lassen daran denken, ihn auch für andere Entzündungsvorgänge im Kehlkopf (z. B. beim Sklerom) geeignet zu halten.

HECHT.

51) **Sir St.-Clair Thomson. Die Bedeutung der Kehlkopfveränderungen für die allgemeine Prognose der Tuberkulose.** *The Lancet. No. 5016. 18. Oktober 1919.*

Die Diagnose der beginnenden Phthise kann durch die Untersuchung des Larynx erleichtert werden; jedes Sanatorium sollte einen Laryngologen haben, der die verdächtigen Fälle untersucht bzw. die festgestellten Fälle beobachtet und behandelt. Die Diagnose kann bisweilen vor dem Auftreten aller Lungensymptome gestellt werden. Was die Prognose anbetrifft, so hat Verf. bei den 883 Tuberkulösen, die er in der Zeit vom 1. Juli 1911 bis 30. Juni 1915 untersucht hat, folgendes festgestellt: Von 687 Fällen von Lungentuberkulose ohne Kehlkopfaffektion sind 273 (40 pCt.) an Tuberkulose gestorben; von 196 Lungentuberkulösen mit Kehlkopfbeteiligung sind 135 (69pCt.) gestorben. Daraus geht hervor, dass durch die Kehlkopfaffektion die Prognose erheblich verschlechtert wird. Eine gutartige Lungentuberkulose, kompliziert durch Larynxtuberkulose, hat eine schlechtere Prognose als eine Lungentuberkulose zweiten oder dritten Stadiums ohne Larynxkomplikation.

FINDER.

52) **O. Levinstein. Zur Frage der rheumatischen Rekurrenslähmung.** *Zeitschr. f. Laryng. Bd. 9. S. 190.*

Verf. versteht unter diesem Namen nur die rein rheumatischen Fälle und will sie scharf unterschieden wissen von den toxischen Rekurrenslähmungen, wie sie nach akuten Infektionskrankheiten, also auch als Folge und Begleiterscheinung eines akuten Gelenkrheumatismus auftreten können. Als Differenzierungsmerkmal zwischen Infektion und Rheumatismus führt Verf. das Fieber an, ob mit Recht oder nicht, muss wohl dahin gestellt bleiben, wie auch die Entscheidung der Frage, ob es wirklich reine rheumatische Erkrankungen gibt, ohne Vorliegen einer Infektion.

Nach der Ansicht von Levinstein sind solche rein rheumatischen Fälle von Rekurrenslähmung in der Literatur selten; er fand in den letzten 32 Jahren nur ihrer 2 publiziert, denen er dann noch einen weiteren, selbst beobachteten Fall anzureihen in der Lage ist.

SCHLITTLER.

53) **L. Clerc. Ueber die Behandlung der Kehlkopfpapillome mit Kalziummagnesia. (A proposito della cura dei papillomi laringei con la magnesia calcinata.)** *Bollet, d. malattie dell' orecchio etc. Juli 1916.*

Verf. kommt auf Grund seiner Erfahrungen zu dem Ergebnis, dass die Anwendung des Magnesium nicht versäumt werden soll, wenn auch ein abschliessendes Urteil über seinen Wert noch nicht vorliegt.

CALAMIDA.

54) **A. Onodi** (Budapest). **Künstliche Lautbildung und Sprache.** *Orvosi Hetilap. No. 47/48. 1917.*

Diese Publikation bildet den ersten Teil eines demnächst auch in Buchform erscheinenden Berichtes über die Funktion einer durch das gemeinsame Kriegsministerium und die Rekonvaleszentenabteilung des Roten Kreuzes errichteten Abteilung für Gehör-, Sprach- und Lautbildungsstörungen und Tracheotomierte. Onodi als Leiter der Abteilung teilt uns mit, dass auf dieser Station bis jetzt 1078 Patienten behandelt wurden, davon sind eingerückt 739, in andere Spitäler transportiert 107, gestorben 8 und 224 stehen noch in Behandlung.

Die Publikation befasst sich vorerst mit der Geschichte der verschiedenen Lautbildungs- und Sprachapparate. Czermak, Czerny, Brücke, Billroth, Stoerk, Gussenbauer, Foulis, Bruns, Labbó, Cadier, Wolff, Michel, Péan, Perrier und Gluck's Versuche sind hier besprochen und abgebildet. Onodi selbst hat mit dem Ingenieur Stockmann einen elektrischen Sprachapparat konstruiert, welcher bei zwei Soldaten versucht und für gut brauchbar befunden wurde.

POLYAK.

55) **J. Balassa** (Budapest). **Sprache ohne Kehlkopf.** *Orvosi Hetilap. No. 49. 1917.* (Fortsetzung der Publikationen aus der unter Onodi's Leitung stehenden durch das gemeinsame Kriegsministerium und die Rekonvaleszentenabteilung des Roten Kreuzes errichteten Abteilung für Gehör-, Sprach- und Lautbildungsstörungen und Tracheotomie.)

Balassa hat 4 Patienten, bei denen Monate vorher die totale Kehlkopfexstirpation mit Erfolg ausgeführt wurde, phonetischen Untersuchungen unterworfen. Zur Kontrolle des Luftverbrauches diente der Rötzer'sche Apparat. Der Luftverbrauch durch die Nase ist äusserst gering, die zur Sprache verbrauchte Luft konnte ohne stärkere Luftbewegung durch den Mund ersetzt werden. Die Mithilfe der Lungen für die Sprache ist zwar durch die Ausschaltung der Kommunikation zwischen Mundhöhle und Luftröhre überflüssig gemacht worden, die zentrale Innervation funktioniert aber weiter und Balassa fand, dass die Patienten bei der Sprache auch die Lungen arbeiten lassen. Diese Arbeit ist selbstverständlich unregelmässig und ermüdet die Patienten; allmählich tritt aber eine Regulierung der Funktion der Lungen ein, und die Patienten lernen es, ihre Lungen weniger zu ermüden.

POLYAK.

56) **Jacques** (Nancy). **Schwieriger Fremdkörperfall bei einem zweijährigen Kinde. (Cas difficile de corps étranger du larynx chez un enfant de deux ans.)** *L'oto-rhino-laryngologie internat. Juli 1919.*

Heringsgräte mit 3 Wirbelkörpern, eingeheilt in der Glottis. Direkte Laryngoskopie mit 7 mm-Rohr, wobei der Fremdkörper in die Tiefe fällt. Tracheotomie. Extraktion. Heilung.

SCHLITTLER.

57) **L. Bellucci** und **J. Nassetti. Experimentelle Ausschaltung der Trachea. (Esperienze di esclusione della trachea.** *Atti R. accad. dei fisiocritici in Siena. Serie VI. Vol. VI. p. 335.*

Die Experimente haben den Zweck, festzustellen, ob es möglich ist, eine zur Atmung genügende Menge Luft mit Ausschaltung der Trachea durch eine Bronchial- oder Bronchopulmonalfistel in die Lungen einzuführen. Das Ergebnis war, dass die Atmung durch die Bronchialfistel bei Tieren 2—3 Tage lang möglich ist.

CALAMIDA.

58) **G. Tiefenthal** (Köln). **Ein Fall von Fremdkörper im linken Unterlappenbronchus. Beitrag zur Tracheobronchoskopie.** *Deutsche med. Wochenschr. No. 15. S. 407. 1919.*

Das 7jährige Mädchen hatte $1^1/_2$ Jahre vorher einen Schuhnagel verschluckt. Seitdem leidet sie an linksseitiger Pneumonie, seit Januar 1918 Temperaturen bis 40°. Links Dämpfung in Atemstillstand. In der Höhe der Spina scapulae amphorisches Atmen und grossblasige, klingende Rasselgeräusche. Nach dem Röntgenbild sass der Fremdkörper im linken Bronchialbaum. Bei der unteren Bronchoskopie fand sich im linken Unterlappenbronchus eine Stenose und nach Dehnung derselben der Nagel, dessen Extraktion leicht gelang. Sein Schaft hatte die Bronchialwand durchbohrt, sein Kopf sass noch im Lumen. Unterhalb des Nagels diffuse hochgradige Bronchiektasie. Trotz der Extraktion keine Besserung. Exitus.

Im Anschluss an diesen Fall Demonstration des Instrumentariums der Tracheobronchoskopie. Besprechung der Technik, der Indikationsstellung usw.

R. HOFFMANN.

59) **Chevalier Jackson** und **Wm. H. Spencer** (Philadelphia, Pa.). **Arachidische Bronchitis. (Arachidic bronchitis.)** *Journ. Amer. med. assoc. 30. Aug. 1919.*

Diejenigen Fälle, die nach Verschlucken von Erdnusskernen mit schwerer Dyspnoe, die zuweilen mit Diphtherie verwechselt wurde, und mit beunruhigendem Husten, sowie toxischen Erscheinungen und einer unregelmässigen septischen Temperatur einhergehen, hat Ellen M. Patterson bereits unter dem Namen „Erdnuss-Bronchitis" (Peanutbronchitis) beschrieben. Für diese erfanden die Verff. einen neuen Namen: „Arachidische Bronchitis", einen Namen, den weder Sir St. Clair Thomson, wie er in der Diskussion bemerkte, noch auch Ref. erklären kann. Diese Fälle kommen ausschliesslich bei jungen Kindern vor, und die Laryngo-Tracheitis wird öfters so stark, dass eine Tracheotomie bald notwendig wird. Wenn Erscheinungen von Erschöpfung bemerkbar sind, dann ist es geraten, vor der Hand keine weiteren Eingriffe zu machen. Nachdem der Pat. sich aber

erholt hat, wird der Erdnusskern (in England nennt man diese monkey nuts) durch die obere Bronchoskopie entfernt. „Das Bronchoskop durch die Tracheotomiewunde einzuführen, hat entschiedene Nachteile." Bei starker Dyspnoe wird keine Allgemeinnarkose gegeben. — 16 Fälle kamen zur Beobachtung.

FREUDENTHAL.

f) Oesophagus.

60) **L. Ledoux. Beitrag zur Pathologie des Oesophagus. (Contribution à l'étude de la pathologie oesophagienne.)** *L'oto-rhino-laryng. internat. September 1919.*

In einem ersten Abschnitt über Oesophagoskopie empfiehlt Verf. angelegentlich, vor jeder Röhrenuntersuchung sich etwa 10 Minuten im dunklen Zimmer aufzuhalten, um die Retina ausruhen zu lassen. Grosses Gewicht legt er dann auch darauf, dass bei der Untersuchung Reflexe, wie sie z. B. entstehen durch das Gesicht des Patienten oder durch weisse Tücher usw., möglichst ausgeschaltet werden. Dabei lässt Ledoux bei der Untersuchung den Patienten am Boden sitzen, das rechte Bein ausgestreckt, das linke im Knie gebeugt, der linke Fuss unter der rechten Kniekehle. Pat. stützt sich auf seine ausgestreckten Arme. Ein Assistent sitzt auf einem Stuhl hinter dem Kranken und hält diesen unter den Achseln fest und dem Untersucher entgegen. Letzterer sitzt ebenfalls, nur wenn das Oesophagoskop den Oesophagusmund passiert, erhebt er sich, indem er sich von Assistenten den Kranken leicht entgegen heben lässt, als wenn dieser den letzteren in die Höhe heben wollte. In diesem Moment gleitet das Oesophagoskop anstandslos in die Tiefe und das weitere Vorschieben erfolgt dann wieder in der zuerst eingenommenen Stellung (vgl. Figuren in der Originalarbeit).

Zur Aspiration des Speichels bedient sich L. einer Exspirationspumpe, die in Verbindung steht mit dem Pantostat und mit 2 Saugern ausgestattet ist, von denen der eine, in die Mundhöhle eingelegt, nach dem Prinzip der zahnärztlichen Speichelpumpe funktioniert, der andere in die Tiefe des Oesophagus eingeführt wird.

In einem 2. Abschnitt bespricht Verf. die Physiologie und Pathologie speziell des Oesophagusmundes.

SCHLITTLER.

61) **Jacques** (Nancy). **Traumatische Oesophagusfistel. (Fistule traumatique de l'oesophage.)** *L'oto-rhino-laryngologie internat. September 1919.*

Bajonettverletzung über dem linken Schlüsselbein, schwere Phlegmone, Heilung unter Bildung einer Oesophagusfistel. Spaltung des Fistelganges und Freilegen einer walnussgrossen Höhle direkt neben der Speiseröhre bringt insofern Besserung, als die Eiterung sistiert und beim Schluckakt sich nichts mehr aus der Fistel entleert.

SCHLITTLER.

62) **Alfred Hirsch** (Stuttgart). **Zur Kenntnis der diffusen Speiseröhrenerweiterung durch chronischen Kardiospasmus.** Mit 2 Abb. *Münchener med. Wochenschrift. No. 40. 1919.*

Zu kurzem Referat nicht geeignet.

HECHT.



63) **L. Colledge** and **G. A. Ewart** (London). **Zwei Fremdkörperfälle des Oesophagus bei Kindern, bei denen die Oesophagotomie notwendig wurde.** *The Lancet. 25. Oktober. 1919.*

Auf Grund ihrer Erfahrungen, die sie bei 2 Kindern im Alter von 2 Jahren gemacht haben, kommen Verff. zu folgenden Schlüssen: Es soll immer erst die Extraktion auf ösophagoskopischem Wege versucht werden, denn sie ist oft von Erfolg begleitet und, selbst wenn sie versagt, kann man mit dieser Methode die Diagnose bestätigen, wenn die Röntgenstrahlen im Stich lassen. Wenn die ösophagoskopische Entfernung unüberwindliche Schwierigkeiten macht, so ist es klüger, eine Oesophagotomie zu machen, als dass man riskiert, eine Perforation oder Zerreissung zu machen. Der Oesophagus beim lebenden Kind ist zylindrisch und nicht, wie auf dem Sektionstisch, abgeplattet. Vernäht man die Oesophaguswunde und schliesst die äusseren Schichten vorsichtig, so ist die Gefahr einer Zellgewebsentzündung des Halses und des Mediastinums auf ein Minimum reduziert. Die Wunden des Oesophagus vernarben nicht schnell und man braucht nicht auf eine Vereinigung per primam zu rechnen, aber die Gewebe haben so Zeit, sich wieder zu bilden, bevor eine Fistel entstanden ist. Um eine solche zu vermeiden, muss man Sorge tragen, dass das Kind nur sterilisierte Flüssigkeiten erhält unter Vermeidung von Milch. Eine gut gemachte vertikale Inzision des Oesophagus hat keine Stenose zur Folge. Die beiden Kinder sind jetzt 5 bzw. 4 Jahre nach der Oesophagotomie und vollständig gesund.

FINDER.

64) **Victor Feldman. Tod infolge Verschluckens einer Zahnplatte. (Death due to swallowing a dental plate.)** *British med. journ. 27. Dezember 1919.*

Patientin hatte vor 3 Wochen eine Zahnplatte verschluckt; sie hatte sich während dieser Zeit verhältnismässig wohl befunden. In den letzten Tagen hatte sie verschiedentlich Blut erbrochen und zwar mehrmals in erheblichen Mengen. Bei der Aufnahme war sie sehr anämisch, der Puls kaum fühlbar. Es trat nochmals Blutbrechen ein und 24 Stunden später starb sie. Die Sektion ergab, dass die Zahnplatte im Oesophagus in Höhe der Bifurkation steckte, und zwar hatte sie die Oesophaguswand durchbohrt und war in die Aorta eingedrungen, gerade unterhalb des Abgangs der linken Carotis communis.

FINDER.

65) **Louis G. Kaempfer** (New York). **Ein Fremdkörper in der Aorta. (A foreign body in the aorta.)** *New York med. journ. 13. Januar 1917.*

Ein 8 Monate altes Kind bekam plötzlich Husten, mit dem es erst nach vier Wochen in die Klinik gebracht wurde. Allgemeinzustand schlecht. Fluoroskopisch sah man hinter dem Sternum einen Knopf. Bei dem Versuch, denselben zu extrahieren, trat Zyanose und Stillstand der Atmung ein. Nach Wiederherstellung der letzteren wurde das Kind zu Bett gebracht, starb aber 9 Stunden später. Am nächsten Tage ösophagoskopierte Dr. Yankauer und fand, dass die Spitze des Knopfes in die Aorta hineinulzeriert war, und dass die Oeffnung durch den Knopf verstopft wurde.

FREUDENTHAL.

66) **H. Marschick. Zervikale obere Mediastinotomie.** Wiener med. Gesellschaften, Sitzung vom 10. Jan. 1919. *Deutsche med. Wochenschr. No. 14. S. 392. 1919.*

Die zervikale obere Mediastinotomie nach Hacker kommt am häufigsten bei Schussverletzungen des Pharynx und Oesophagus, sowie beim Eindringen von Fremdkörpern durch die Speiseröhre in Frage. Sie ist geeignet und ausreichend, auch tief im Brustraum befindliche Prozesse des Mediastinums zu erreichen und mit Erfolg zu behandeln. Sie bildet im Gegensatz zur hinteren Mediastinotomie, welche ja bekanntlich einen schweren und ohne Rücksicht auf den Krankheitsprozess gefährlichen Eingriff bedeutet, eine relativ unerhebliche und ungefährliche Operation, welche immer in Lokalanästhesie auszuführen ist. R. HOFFMANN.

IV. Kritiken und Gesellschaftsberichte.

a) Rhinolaryngologische Sektion des königl. ungarischen Aerztevereins in Budapest.

III. Sitzung vom 30. Oktober 1917.

Vorsitzender: L. Polyák.
Schriftführer: E. Pollatschek.

I. L. Laub: Entfernung eines Schrapnellgeschosses aus der Kieferhöhle.

Merkwürdig ist der Weg, welchen das Geschoss in diesem Falle gemacht hat. — Der Mann wurde während des Vormarsches an der Nasenwurzel getroffen und das Geschoss lag frei in der rechten Kieferhöhle.

M. Paum hat einige ähnliche Fälle operiert. In einem Falle lag das basale Ende des Geschosses in den Siebbeinzellen und die Spitze in der Orbita. In verschiedenen Fällen wurde die Kieferhöhle von aussen getroffen und eröffnet. Nach Entfernung des Geschosses hört die Eiterung gewöhnlich auf, im Gegensatz zu den entzündlichen (infektiösen) Eiterungen der Kieferhöhle. In einem anderen Falle hat P. den Fremdkörper oberhalb des Tränenbeins entfernt, eine Oeffnung blieb zurück, welche auf plastischem Wege geschlossen wurde. Für Ableitung des Eiters gegen die Nase zu muss stets gesorgt werden.

H. Zwillinger erwähnt einen Fall, wo die Kugel die linke Nasenhöhle traf und in der rechten Kieferhöhle stecken blieb, die Alveolarfortsätze des II. Prämolar- und I. Molarzahnes sind abgebrochen worden. Die ganze Kieferhöhle lag frei. Auf konservative Behandlung ist Heilung erfolgt.

E. Pollatschek stellt fest, dass wohl alle Teilnehmer der Meinung sind, dass, sofern die Geschosse keine grossen Zerstörungen der Knochen verursachen, sie ohne eine radikale Operation entfernt werden können und die Höhlen vollständig ausheilen. P. hat drei solche Fälle operiert. Interessant war ein Fall mit einer eiternden Fistel unterhalb des Jochbeines, welche in die Kieferhöhle führte. Der Röntgenbefund war positiv, die Probepunktion fiel dagegen negativ aus. Bei



der Operation fand P. die Kieferhöhle durch Narben in eine obere eiternde und eine untere gesunde Hälfte geteilt, so wie sie in Form von zweigeteilten Kieferhöhlen als anatomische Unregelmässigkeiten vorkommen.

M. Mohr hatte einen Fall in Beobachtung, wo die Kugel in der Gegend des linken Tränensackes eindrang, die Kieferhöhle passierte, von hier in den Mund gelangte und ausgespuckt wurde.

Der Vorsitzende stellt den Antrag, die Kriegsverletzungen der Nase und ihrer Nebenhöhlen in einer der folgenden Sitzungen zu besprechen (Zustimmung).

II. Z. v. Lénárt. Ein seltener Fall von Sklerom.

Das Sklerom trat in diesem Falle in einer ganz ungewöhnlichen Form auf, indem es nicht die gewöhnliche infiltrierende Form zeigte, sondern einen richtigen Tumor bildete, welcher in kurzer Zeit einen Riesenumfang erreichte, nicht nur die Nasenhöhlen, sondern auch den Rachen ausfüllte. In diesem Falle fehlten die Symptome (stinkender Ausfluss aus der Nase, Krustenbildung), welche sonst für Sklerom charakteristisch sind, und das ganze Bild täuschte einen bösartigen Nasentumor vor.

Johann N., 38 Jahre alt, Landstürmer, ist im Juli 1917 im Zitaspital aufgenommen worden. Er kam im September 1914 mit einer unbedeutenden Wunde in russische Gefangenschaft und hat schon im Monat Dezember wahrgenommen, dass er nicht mehr durch die Nase atmen kann, fühlte auch bald eine Geschwulstbildung im Rachen und wurde in Russland in Spitalbehandlung überwiesen. Als unheilbarer Invalid wurde er von hier auf dem üblichen Wege ausgetauscht und nach der Heimat transportiert.

Pat. war sehr stark abgemagert, mit schnarchendem Atmen und näselnder Sprache. Linke Nasenhälfte hervorgewölbt, Nasolabialfalte verwachsen, linker Tränensack abszediert. Pat. ist schwerhörig. Beide Nasengänge sind von einer blassroten, glatten, dicht anzufühlenden, leicht blutenden Geschwulst ausgefüllt, welche gegen das Septum und den Nasenboden mit der Sonde umgangen werden kann. Kein Eiter oder stinkender Ausfluss. Im Rachen ist ein Riesentumor sichtbar, welcher vom Epipharynx bis zur Hypopharynx reicht, den weichen Gaumen hochgradig spannt und emporwölbt, ist blaurot, von unebener Oberfläche, dicht, beim Betasten ist er weder mit dem Velum noch mit der Rachenwand verwachsen. Die Diagnose schwankte zwischen Sarkom und Fibrom, das schnelle Wachstum sprach für die erste Annahme. Die histologiscne Untersuchung (Prof. Eutz) lieferte das überraschende Ergebnis, dass die Geschwulst Sklerom war.

Die Operation wurde in lokaler Anästhesie mit dem Löffel und Adenotom bei auffallend geringer Blutung sehr leicht ausgeführt, da die Geschwulst morsch war und grosse Stücke abrissen und die grosse Geschwulst (Demonstration) mit einigen Griffen ganz zu entfernen war. Auffallend war, dass die Geschwulst, welche von der Konvexität beider hinteren Muscheln von breiter Oberfläche ausging, weder in der Nasenhöhle noch in der Epipharynx mit der Nachbarschaft verwachsen war, sich wie ein Polyp benahm und ohne Spuren ganz entfernt werden konnte. Pat. erholte sich schnell nach der Operation, nahm an Gewicht zu, bekam Farbe, atmet

frei, hört gut und 3 Monate nach der Operation sind Nasenhöhle, Rachen und Nasensekretion ganz normal.

Vortr. erinnert sich eines zweiten ähnlichen Falles, welchen er im März 1917 im St. Rochusspitale operiert hat. Die 23 Jahre alte Frau litt seit 2 Jahren an Nasenverstopfung und häufiger Blutung, beide Nasengänge und Choanen waren von einem blauroten, knotigen, leicht blutenden Tumor ausgefüllt, welcher für Sarkom verdächtig war. Kein Eiter oder Fötor in der Nase. Auf dem rechten Taschenbande war ein erbsengrosser, runder, glatter, polypenförmiger Tumor vorhanden. Auch dieser Fall ist ein Sklerom gewesen (Prof. Eutz und Dozent Goldzieher) und konnte mit dem scharfen Löffel vollständig entfernt werden. Auch hier war die morsche Konsistenz auffallend, das Abreissen in grossen Stücken fast ohne Blutung. Der Ausgangsgunkt war auch hier die Konvexität der unteren Muschel und es lag auch hier keine Verwachsung vor. Der Kehlkopfpolyp wurde ebenfalls für skleromatös gefunden.

Auffallend ist in beiden Fällen das nasale Wachstum, die polypenförmige Gestalt und der Mangel der für Sklerom charakteristischen Symptome.

H. Zwillinger: Pieniazek hat auch Fälle von Tumorbildung bei Sklerom beschrieben, Redner hat aber bisher nur infiltrierende schrumpfende Formen zu Gesicht bekommen. Zur Stellung der Diagnose ist der histologische Befund wichtig, aber die bakteriologische Untersuchung nicht minder, da das klinische Bild nicht für Sklerom sprach. Die morsche Konsistenz erinnert R. an einen ähnlichen Fall, wo der erste Befund nur Granulationsgewebe nachwies und das entfernte Gewebe in morschen Stücken abriss, zwei Jahre später hat sich aber der Fall als Lymphosarkom erwiesen.

L. Laub hat einen dem demonstrierten ähnlichen Fall in Beobachtung. Der Mann liegt in einem Kriegsspitale, hat eine nussgrosse Geschwulst in der Nase und eine erbsengrosse an der vorderen Kommissur. Histologische Diagnose: Sklerom.

E. Pollatschek betont, wie wichtig die bakteriologische Untersuchung bei Stellung der Diagnose auf Sklerom ist. R. hat im Verlaufe des Krieges von dem Material des Garnisonsspitals viele Fälle gesehen. Bei Sklerom ebenso wie bei Tuberkulose unterscheiden wir infiltrierende und tumorenbildende Formen, nur sind bei Sklerom die Infiltrate häufiger. Im demonstrierten Falle ist die ausserordentliche Grösse des Tumors als selten zu bezeichnen.

L. Polyák: Die tumorbildenden Formen von Sklerom und Tuberkulose haben viel Aehnlichkeit. R. hat vor etwa 18 Jahren ein faustgrosses Tuberkulom der unteren Muschel demonstriert, welches durch den Epipharynx entfernt wurde. Die bakteriologische Diagnose des Skleroms kann auch in Schnitten gemacht werden. Die Sklerombazillen färben sich sehr gut mit Hämatein und auch mit Anilinfarben. Interessant wäre es aber, zu wissen, wie sich die Virulenz der aus verschiedenen Geweben gewonnenen Sklerombazillen, insbesondere aber der tumorbildenden Formen zeigt.

E. v. Lénárt hat den Fall wegen der Seltenheit des klinischen Bildes demonstriert. Tuberkulome wie Sklerome sind Granulationsgeschwülste, die Morsch-

heit besteht wohl deshalb, weil beide arm an Bindegewebe sind. R. hat nach Beobachtung dieses Falles seine Meinung über Sklerom in vielem geändert.

III. A. Réthi: Komplizierte Fälle von Fremdkörpern in der Speiseröhre.

In zwei Fällen waren Kirschkerne zwischen doppelte Stenosen eingekeilt. Einmal verursachte ein fünfkronenstückgrosser flacher Rindsknochen, welcher 2 Monate lang in der Speiseröhre lag, einen grossen dekubitalen Defekt der Hinterwand, der Fall endete mit Heilung. Ein pfeilförmiges Knochenstück hatte sich in Querlage in die Wand eingebohrt, nach der Entfernung traten Fieber und Schlingbeschwerden auf. In einem Falle hat sich nach Entfernung einer Fischgräte ein nussgrosser Abszess in der Speiseröhrenwand gebildet, welcher geöffnet werden musste. In zwei Fällen sind grosse, eingekeilte Zahnprothesen entfernt worden. Unter zahlreichen Fällen von Knochen und Fleisch und Sehnenklumpen ist ein Fall von grossem Rückgratstück von Geflügel erwähnenswert, wo die vorhandenen spitzen Rückenstücke sich in die Schleimhaut einbohrten.

IV. L. Polyák: Selten grosse steckengebliebene Bissen in der Speiseröhre.

25 Jahre alter Soldat rumänischer Nationalität hat ein grosses Rückenwirbelstück samt Rippenansatz mit Fleisch, Sehne und Faszien ohne Kauen geschluckt. Die Entfernung war sehr mühsam, keine Zange wollte fassen, erst musste die eingekeilte Rippe mit dem stumpfen Haken beweglich gemacht werden. Bei den Entfernungsversuchen ist die Speiseröhre an mehreren Stellen verletzt worden. Nach der Entfernung Fieber und Dysphagie 5 Tage lang, dann Heilung.

43 Jahre alter Soldat aus Bosnien hat ein halbzerkautes Sehnenstück geschluckt ($6 \times 4 \times 3$). Nach der Entfernung ein Tag lang Fieber.

M. Paum verfügt über etwa 120 Fälle. Die Entfernung von Kirschkernen ist manchmal sehr leicht, zuweilen aber, besonders wo Strikturen vorhanden sind, recht schwer. In einem Falle gelang es, den Kern mit der Bohnenzange zu fasson; gelingen die Entfernungsversuche nicht, so muss man die Oesophagotomia externa machen.

Abszesse hat P. dreimal beobachtet. In einem Falle wurde er durch Hühnerknochen verursacht, Oesophagotomia externa wurde gemacht, doch der Patient starb. In zwei anderen Fällen haben die Patienten den Eiter erbrochen und sind spontan geheilt. Auch ein Fall von Schlucklähmung nach Messerverletzung des Halses ist erwähnenswert, wahrscheinlich ist der Vagus verletzt worden, weil der linke Rekurrens gelähmt war. Zuweilen ist ein Bissen stecken geblieben, wohl infolge der mangelhaften Peristaltik.

E. v. Lénárt: Grosse Bissen bleiben oft bei imbezillen Leuten stecken. Härtere Stücke sind leichter zu fassen als Fleischklumpen, welche bei dem Fassen wieder und wieder abreissen. Sehr unangenehm sind die Zahnprothesen mit Haken, weil diese sich in die Speiseröhrenwand einkeilen. Der grösste Fremdkörper,



welchen v. Lénárt entfernt hat, war eine Haarspange, 20×5 gross, und lag im Sinus piriformis.

J. Safranek demonstriert eine Zahnprothese, welche während des Schlafes geschluckt wurde. Im Röntgenbilde ist die in der Höhe des oberen Rückenwirbels eingekeilte Zahnprothese gut sichtbar, sie bestand aus zwei Schneidezähnen auf einer 18 cm breiten und 4 cm langen vulkanisierten Platte, unten mit einem scharfen Haken, welcher sich in die Speiseröhrenwand spiesste. Die Entfernung gelang sehr leicht.

V. M. Paum: Interessantere Fremdkörper der oberen Luftwege.

1. 20 Jahre alter Tapezierer hielt eiserne Nägel zwischen den Zähnen und hat ein Stück aspiriert. Starker Hustenanfall und dann stechende Schmerzen im Kehlkopfe. Spiegelbefund: Der Nagel hat die linke Stimmlippe perforiert, der Kopf war unterhalb der Glottis sichtbar, die Spitze oben. Die Spitze wäre wohl gut fassbar gewesen, es wäre aber wenig empfehlenswert, hier Gewalt anzuwenden, deshalb führte P. die Laryngofission aus und entfernte den Nagel auf diesem Wege. Glatte Heilung.

2. 3 Jahre alter Knabe aspirierte eine 6 cm lange Nadel mit dickem Kopfende. Der Kopf der Nadel lag im linken Bronchus, die Spitze lehnte sich an die rechte Seite der Trachea. Eine schwere linksseitige Bronchopneumonie mit hohem Fieber hat sich entwickelt. Es gelang nicht, die Nadel mit der oberen Bronchoskopie zu entfernen, weil das ganze Gesichtsfeld und die Röhre stets von reichlichem Sekret übergossen waren und man überhaupt nichts vom Fremdkörper sehen konnte. Nach der Tracheotomie gelang die Entfernung leicht und glatt mit der unteren Bronchoskopie. Das Kind blieb noch mehrere Wochen lang fiebernd, heilte aber zuletzt aus.

3. $5^1/_2$ Jahre alter Knabe aspirierte eine 1 cm breite, $2^1/_2$ cm lange Bleistifthülse. Der Fremdkörper lag im linken Oberlappenbronchus. Da die obere Bronchoskopie die Entfernung nicht ermöglichte, wurde der Fremdkörper nach der Tracheotomie mittels unterer Bronchoskopie leicht entfernt. Heilung.

4. 4 Jahre altes Mädchen aspirierte eine viereckige Eisenplatte, 1 mm dick, von 4 mm Durchmesser. Auf der Röntgenplatte war der Fremdkörper tief in der linken Lunge, vom Herzschatten verdeckt, sichtbar. Es gelang, denselben mit der oberen Bronchoskopie in einem hinteren Nebenast (Bronchus III. Ranges) des linken Unterlappenbronchus aufzusuchen und zu entfernen. Heilung.

J. Safranek erwähnt einen Fall, wo der steckengebliebene Bissen ungefähr von der Grösse war, wie jene, welche Polyák hier demonntriert hat. Der Fall betraf einen 44 Jahre alten Sanitätssoldaten, welcher mit den schwersten Symptomen der Kehlkopfstenose, mit hochgradiger Zyanose und bewusstlos von dem militärischen Rettungswesen in die Kehlkopfklinik transportiert wurde. S. entfernte einen kindskopfgrossen Fleischklumpen, welcher im Hypopharynx steckte und den Kehlkopfeingang verschloss. Nach der Entfernung kam der Pat. zu sich.

Ein ähnlicher Fall zu Nr. 3 des Herrn Paum betraf einen 11 Jahre alten Knaben, welcher die Metallhülse eines Bleistiftes aspirierte. Die Aufnahme in die

chirurgische Klinik erfolgte erst 12 Tage später. Das Röntgenbild zeigt, dass die Hülse den ganzen Hauptbronchus ganz verschlossen hat, die linke Lunge war von der Atmung ganz ausgeschlossen, sie war in ihrem ganzen Umfange entzündlich infiltriert, das Kind fieberte ständig bis 40° C. S. hat hier obere Bronchoskopie gar nicht versucht, machte sofort die Tracheotomie und die untere Bronchoskopie; als die Röhre gegen den linken Hauptbronchus gerichtet wurde, trat sehr heftiges Husten auf und die Hülse wurde durch die Röhre expektoriert, die Heilung der Pneumonie erfolgte sehr rasch, Dekanülement am 8. Tage. Die 17 mm lange Hülse von 8 mm Durchmesser wird demonstriert.

Die schönen und lehrreichen Fälle, welche Herr Paum uns hier demonstriert hat, verdienen die höchste Anerkennung, umsomehr, weil die Fremdkörper aus den Luftwegen von kleinen Kindern entfernt wurden, wo wir im allgemeinen mit den grössten Schwierigkeiten zu kämpfen haben. Sehr lehrreich wäre es, auch jene Fälle zu besprechen und zu publizieren, wo die Extraktion der Fremdkörper misslang, oder wo man die Fremdkörper überhaupt nicht auffinden konnte. S. erinnert sich eines Falles auf einer chirurgischen Abteilung, wo bei einem 4 Jahre alten Knaben, welcher schon seit langer Zeit eine Hartkautschukkanüle trug, die Röhre der Kanüle abbrach und aspiriert wurde. Es gelang mit der unteren Bronchoskopie, den grössten Teil der Fragmente zu extrahieren, ein 2 cm langer Teil von 4 mm Durchmesser (das untere Ende der Kanüle) verschwand aber in der Tiefe und war nicht aufzufinden. Die Röntgenuntersuchung am nächsten Tage gab auch keine Aufklärung, das Kind hatte wohl eine Bronchitis, atmete aber frei durch eine neu eingeführte weitere Metallkanüle, bis 34 Stunden nach dem Unfalle ein starkes Husten auftrat und das Kind nach einigen Minuten starb. Bei der Obduktion wurde Tracheitis und Bronchitis fibrinosa purulenta und akute Perikarditis nachgewiesen, der von zähem Schleim verstopfte Fremdkörper lag oberhalb der Bifurkation, wohin er wahrscheinlich vom starken Husten aus der Tiefe ausgehustet wurde. Bei Mann sind sieben Fälle von Aspiration der Kanüle aufgezählt, darunter endeten 2 tödlich. Im neuesten Werke von Brünings sind 14 Fälle erwähnt. Safranek hat im Februar v. J. im königl. Aerzteverein einen Fall demonstriert, einen 50 Jahre alten Mann, welcher 4 Tage vor der Aufnahme eine 7 cm lange Kanüle aspiriert hat. Die Entfernung aus dem linken Hauptbronchus gelang leicht mittels unterer Bronchoskopie.

A. Réthi: Fremdkörper gelangen bei Extraktionsversuchen von dem Hauptbronchus der einen Seite in die andere Seite zumeist dann, wenn die Extraktion in sitzender Position versucht wird.

M. Paum: Es kommt vor, dass die andere Lunge den Fremdkörper aspiriert. R. hat zwei Fälle von abgebrochenen Kautschukkanülen beobachtet. Der erste Fall betraf einen erwachsenen Mann; Paum hat das Bruchstück mit einer Pinzette gefasst, konnte es aber durch die enge Tracheotomieöffnung nicht extrahieren, worauf Winternitz mit dem Messer die Oeffnung erweitert hat. Aehnlich verlief die Entfernung auch in dem zweiten Falle.

Polyák.



b) American Laryngological, Rhinological and Otological Society.

23. Jahresversammlung Atlantic City, 31. Mai und 1. Juni 1917.

Vorsitzender: Thomas J. Harris (New York).

Joseph H. Abraham (New York): Persönliche Erfahrungen über die Kieferhöhlenerkrankungen mit besonderer Berücksichtigung der Silbernitratbehandlung.

Verf. bespricht zunächst Fälle von akuter und katarrhalischer Entzündung der Kieferhöhlen. Unter letzteren lenkt er die Aufmerksamkeit besonders auf Formen, die auf Stoffwechselstörungen beruhen. Die Schleimhaut der Nase ist blass und ödematös, es besteht profuse mässige Sekretion. Er berichtet einen solchen Fall, wo beide Kieferhöhlen und Stirnhöhlen bei Röntgenuntersuchung einen Schatten ergaben und von anderer Seite zur Operation geraten war. Pat. war ein starker Fleischesser, Urinuntersuchung ergab hohes spezifisches Gewicht, erheblichen Gehalt an Indikan und Harnsäure. Kalomel, fleischlose Kost und Lokalbehandlung, wie weiter geschildert, führten in ein paar Tagen zum Verschwinden aller Symptome.

Von den chronischen Empyemen des Antrums sind nach seinen Erfahrungen 50 pCt. dentalen Ursprungs.

Seit einer November 1915 vor der Section of Laryngology der New Yorker Academy of Medicine gemachten Mitteilung über 4 Fälle von syphilitischem Empyem der Highmorshöhle hat A. weitere 9 hierher gehörige Beobachtungen gemacht.

Bei akuten Entzündungen verordnet A. ausser fleischfreier Kost, Dampfinhalationen durch die Nase, Kopflichtbädern, kleinen Kalomeldosen und Bromtabletten innerlich eine Salbe aus Kokain, Ichthyol, Chloretoninhalant und Adrenalinsalbe, die vom Arzt in der Gegend des mittleren Nasengangs und der mittleren Muschel appliziert und vom Pat. mehrmals täglich so weit wie möglich in die Nase appliziert wird. Auch Saugtherapie wird dabei angewandt. Lässt der Schmerz nach 2—3 Tagen nicht nach, so wird die Höhle mit physiologischer Kochsalzlösung ausgespült.

Bei chronischen Empyemen legt A. eine grosse Oeffnung im unteren Nasengang an, spült die Höhle in den ersten Tagen mit physiologischer Kochsalzlösung aus und beginnt am 3. Tage mit der Silbernitratbehandlung. Nachdem er die Höhle mit sterilem Wasser ausgespült und die Nasenschleimhaut mit flüssigem Elbolin besprayt und das Gesicht des Pat. gründlich mit Vaseline eingefettet, spritzt er mittels einer Silberkanüle 2—5 ccm einer 1 proz. Lösung in die Höhle, nach 1 Minute lässt er die Lösung herauslaufen; sodann wird die Nasenhöhle mit Chloretoninhalantlösung ausgesprayt. Er steigt allmählich mit der Stärke der Silbernitratlösung; die stärkste von ihm angewandte Lösung war 20prozentig.

Ross Hall Skallern hat in 25 pCt. der Fälle dentalen Ursprung konstatiert. Er macht darauf aufmerksam, dass das Antrumempyem auch umgekehrt die Zahnwurzeln infizieren kann.

Harris P. Mosher (Boston) hat kein Vertrauen zu der intranasalen Operation. Wenn nach sechswöchiger Ausspülung der Fall nicht geheilt ist, so operiert er von der Fossa canina aus mit grosser Gegenöffnung nach der Nase.

Lee M. Hurd (New York) spült bei akutem Empyem möglichst frühzeitig aus und, wenn nach 2—3 Spülungen keine Besserung eintrat, füllt er die Höhle dann jeden zweiten Tag mit Wismutpaste aus. Er operiert niemals von der Fossa canina aus.

L. W. Dean und J. B. Gregg (Jowa City): Bericht über einen Fall von gleichzeitig bestehendem Karzinom, Tuberkulose und Syphilis des Oesophagus.

Genaue Krankengeschichte nebst Photomikrographien der histologischen Präparate. Der Fall betraf einen 60jährigen Mann, der keine Speisen mehr schlucken konnte. Oesophagoskopie ergab Tumor hinter dem Ringknorpel. Mikroskopische Untersuchung von Probestücken ergab typisches verborntes Plattenepithelkarzinom, andere Stellen enthielten Tuberkel mit zahlreichen Riesenzellen und Tuberkelbazillen. Da Wassermann positiv war und auf antisyphilitische Behandlung (Hg-Inunktionen und Jodkali) erhebliche Besserung eintrat, so schliessen Verff., dass auch ein syphilitisches Element in dem Tumor vorhanden sei.

Robert Cunninghan (Myles): Die Anwendung des Aspirations- oder Vakuumsaugapparates in Fällen, wo die Fähigkeit zu schlucken oder husten teilweise oder völlig verloren gegangen ist und die Patienten in Gefahr sind, in ihren eigenen Sekreten zu ertrinken. (Ref. Centralbl. 1919, S. 308).

George F. Keiper (Lafayette) lenkt die Aufmerksamkeit auf die Anwendung des Saugapparates zur Entfernung des Sekrets aus dem Munde bei Kindern mit Oesophagusstriktur infolge Laugeverätzung. Wenn man bei solchen Kindern, besonders kleinen, den Oesophagus dilatiert, entwickeln sich kolossale Sekretmengen, die Kinder werden blau, so dass man den Dilatator entfernen muss; bei Anwendung des Saugapparates kann man länger dilatieren.

William H. Hashin (Chicago) hat den Vakuumapparat bereits 1909 oder 1910 empfohlen. Bei Retropharyngealabszess verbindet er den Troikart stets mit dem Vakuumreiniger und verhütet so, dass Sekret in die Trachea gelangt.

Lewis A. Coffin (New York): Die Augenzirkulation und ihre Beteiligung bei Nebenhöhlenerkrankungen.

C. sucht an der Hand von Abbildung, die die engen Beziehungen zwischen der Blutgefässzirkulation in der Nase und der Orbita erläutert, den Nachweis zu führen, dass die Komplikationen seitens des Auges und des Optikus bei Nebenhöhlenerkrankungen in den meisten Fällen entstehen durch eine Phlebitis. Direkte Schädigung des N. opticus durch Toxine von der erkrankten Nebenhöhle stellt, wenn sie überhaupt vorkommt, nur eine Form der Erkrankung vor.

Bericht über 2 Fälle mit Sektionsbefund: 1. $1^1/_2$jähriges Kind mit Orbitalphlegmone. Sektion: Siebbeinempyem, Blutgefässe im Siebbein thrombosiert, desgleichen in der Orbita, in einer Vene eitriger Thrombus. Thrombus in der Vena centralis. 2. 78jähriger Mann. Pansinusitis links, Chemosis. Radikaloperation. Untersuchung von Gewebsteilen aus Stirnhöhle, Siebbein und Orbita zeigt überall Thromben in den Gefässen.

Edgar S. Thomsen sagt vom Standpunkt des Ophthalmologen, dass die häufigste Ursache der Orbitalphlegmone das Siebbeinempyem ist. Auch ein geringer

Grad von Choroiditis wird oft durch Ethmoiditis bedingt und Th. hat dabei gute Resultate von der Eröffnung des Siebbeins gesehen. Keilbeinhöhlenentzündung verursacht Neuritis optica, dieselbe ist einseitig und kann vorhanden sein, ohne dass andere Symptome von seiten der Keilbeinhöhle vorliegen. Man soll mit der Eröffnung der Höhle nicht zu lange warten.

Christian R. Holmes (Cincinatti) hat bereits 1896 einen Fall von Optikusatrophie infolge Keilbeinempyem publiziert. Der Pat. litt grosse Schmerzen, die nach Eröffnung der Höhle aufhörten und auch sein schon fast völlig erloschenes Sehvermögen wurde beinahe völlig wieder hergestellt. Vor 10—15 Jahren, als noch die Galvanokaustik in der Nase reichlich angewandt wurde, hat er nach Gebrauch des Kauters in der Gegend der mittleren Muschel oft Retinalblutungen gesehen. Er hat den Fall eines Arztes beobachtet, der auf dem rechten Auge blind war und links im Begriff, blind zu werden; er hatte Iritis, Trübungen im Glaskörper und Ablösung der Retina. Röntgenaufnahme ergab Pansinusitis. H. machte Killian'sche Radikaloperation. Die Iritis hellte sich auf, die Glaskörpertrübungen wurden resorbiert und die Retinaablösung ging zurück. Der Pat. übt wieder seine Praxis aus.

Hanau W. Loeb (St. Louis) hat 3 Fälle von Erblindung nach Ethmoiditis beobachtet, die alle geheilt wurden.

Joseph A. White (Richmond) berichtet über eine Patientin, die zu ihm kam mit einem Visus von $^{20}/_{70}$, Kopfschmerzen und Augenschmerzen. Es fand sich eine Antrumeiterung; nach Ausspülen der Höhle sofortige Wiederherstellung des Sehvermögens. Jedesmal wenn das Sehvermögen sich verschlechterte, genügte eine Ausspülung der Höhle, um es wieder zu bessern.

Dunbar Roy (Atlanta): Bericht über interessante Nasenfälle, wahrscheinlich syphilitischer Natur. Bemerkungen über obskure syphilitische Nasensymptome.

Fall 1. Die Krankheit begann mit Schmerzen in den Muskeln und im Nacken, Gewichtsabnahme, allgemeiner Schwäche, Appetitlosigkeit. Es wurde die Diagnose auf Malaria-Neuritis gestellt. Untersuchung der Nase ergab rechts hinten ein sich in den Nasenrachenraum erstreckendes Ulkus mit freiliegendem rauhen Knochen. Unter Jodkali Besserung des Allgemeinzustandes; es wurde ein nekrotisches Stück des Vomer ausgeschnaubt.

Fall 2. 55jähr. Frau, klagt über Luftundurchgängigkeit der Nase. Schwellung und ödematöses Aussehen der Schleimhaut vorne am Septum, die durch Kokain und Adrenalin nicht zum Abschwellen zu bringen war. Keine sicheren Anzeichen von Syphilis. Unter Jodkali gingen die Erscheinungen seitens der Nase schnell zurück.

Fall 3. 44jährige Frau, bekommt keine Luft durch die Nase, hat Kopfschmerzen. Muscheln ödematös und kongestioniert; unter Kokain-Suprareninapplikation keine Abschwellung, was R. charakteristisch findet für vasomotorische Rhinitis und syphilitische Kongestion im Gegensatz zur gewöhnlichen Rhinitis. Es wurde Diagnose auf Rhinitis vasomotoria gestellt. Bei einer Untersuchung nach 2 Monaten fand sich ein kleines oberflächliches Geschwür am Septum gegenüber

der mittleren Muschel. Wassermann stark positiv. Unter steigenden Joddosen schnelle Heilung.

Henry Horn und Ernst Albrecht Victors (San Franzisco): 30 Jahre Beobachtung über klinische Ozaena und deren Vakzinebehandlung.

Redner waren überrascht über die übereinstimmenden Charaktere des Perezschen Bacillus foetidus und des B. bronchosepticus, des Erregers der Kaninchenseuche; sie bezeichnen den Perez'schen Bazillus als B. rhinosepticus.

In mehr als 50 pCt. der Fälle von Rhinitis atrophicans foetidus ist Nebenhöhlenerkrankung vorhanden, und zwar meist des Siebbeins und Keilbeins; die Muschelatrophie ist dabei sekundär. In den Fällen von wahrer Rhinitis atrophicans foetida ist konstant entweder der B. rhinosepticus oder Bazillen der Friedländergruppe vorhanden. Es gibt noch eine dritte Gruppe mit etwas Fötor, verdickter, schmutziger, schleimiger Sekretion und Muschelhypertrophie anstatt Atrophie. Die Nebenhöhlen können mitbeteiligt sein. Der B. rhinosepticus wird dabei nie gefunden, wohl aber der Friedländerbazillus oft in Massen. Diese Fälle haben klinisch und bakteriologisch nichts mit Ozaena zu tun.

Redner sind geneigt, dem B. rhinosepticus die einzige ätiologische Rolle bei der Ozaena zuzuschreiben, während der Friedländerbazillus als sekundärer Eindringling angesehen wird. Dafür spricht unter anderem, dass in Fällen, in denen beide Mikroorganismen isoliert wurden, gewöhnlich Heilung eintrat unter Rhinoseptikusvakzinebehandlung, während eine solche niemals eintrat selbst bei Anwendung einer autogenen Friedländer-Vakzine. Redner glauben an die Richtigkeit der Perez'schen Ansicht von der Uebertragung des Bazillus vom Hunde auf den Menschen. Sie führen einen Fall an, wo Mutter und Tochter Ozaena hatten mit positivem Befund von B. rhinosepticus, ihr Hund an einem Nasenkatarrh litt und bei ihm B. bronchisepticus gefunden wurde. Redner haben 343 Fälle bakteriologisch untersucht, unter ihnen fanden sich alle möglichen intranasalen Affektionen, auch einige gesunde Individuen. In 126 Fällen wurde allein der B. rhinosepticus gefunden — alles Fälle von wahrer Ozaena; 76 Fälle, von denen ein Teil anscheinend wahre Ozaena war, ergaben ausschliesslich Friedländerkulturen; in 22 Fällen war der B. rhinosepticus mit Friedländerbazillus gemischt; in 4 Fällen fand sich B. pyocyaneus. In 137 Fällen war weder B. rhinosepticus noch Friedländerbazillus vorhanden.

Die Vakzinebehandlung beginnt mit einer Dosis von 200000000 abgetöteten Bazillen und steigt alle 4 Tage um dieselbe Dosis. Es wurden eine grössere Anzahl Fälle, seit 1916 20, behandelt, und zum grossen Teil konnten sie bis jetzt beobachtet werden. Die Erfolge waren gute, zum Teil ganz ausgezeichnete.

William R. Murray (Minneapolis) ist nicht imstande gewesen, den Perezbazillus am Ozaenakranken zu isolieren. Der Perezbazillus ist als gramnegativ beschrieben; dieses Merkmal genügt nicht zu seiner Identifizierung. Es gibt eine grosse Anzahl gramnegativer Bazillen, die bei Ozaena isoliert werden können und die sich morphologisch nicht differenzieren lassen. Er kann nur kulturell und serologisch identifiziert werden. Perez spritzt in die Ohren des Kaninchens eine Mischkultur, die er von einem Ozaenafall genommen hat und erhält dann aus der

Nase des Kaninchens den Perezbazillus. War dieser nun in dem Ozaenafall vorhanden oder existierte er schon vorher in der Nase des Kaninchens? M. findet es merkwürdig, dass, wenn der Bazillus die Ursache der Ozaena ist und in Ozaenafällen vorhanden ist, er nicht von dem Pat. isoliert werden kann. Es findet sich bisweilen in der Nase mancher Tiere, auch der Kaninchen, der B. bronchisepticus, der alle kulturellen und morphologischen Charakteristika des B. Perez hat. Der B. Perez und der B. bronchisepticus sind wahrscheinlich identisch. Dr. Horn hat gefunden, dass sie positive Komplementfixation für dasselbe Serum gaben. Der B. bronchisepticus findet sich zeitweise auch bei Hunden und ist vermehrt bei Naseninfektion der Hunde.

Auch serologisch ist die Theorie, dass der B. Perez der Erreger der Ozaena sei, nicht haltbar. Ozaenafälle geben niemals eine serologische Reaktion, wie Agglutination oder Komplementfixation mit dem Perezbazillus. Die mit dem Perezbazillus behandelten Tiere antworten prompt mit der Produktion sowohl von Agglutinin wie Komplementfixationsantikörper. In Anbetracht der Tatsache, dass Antikörper gegen die Mikroorganismen so leicht in Tieren gebildet werden; woher kommt es, dass Blut von Ozaenapatienten niemals solche Antikörper enthält, ausser nachdem sie vakziniert sind?

M. hat zur Behandlung sowohl Vakzine, die er von Hofer bezogen hatte, verwendet, als auch solche von Horn und Victors; seine Resultate waren aber nicht ermutigend. Selbst wenn einige Fälle etwas gebessert erscheinen, so beweist dies nichts dafür, dass der Mikroorganismus, von dem die Vakzine bereitet ist, spezifisch ist. Wir sehen nicht selten anscheinende Besserung auch bei Anwendung einer nichtspezifischen Vakzine.

Wolf Freudenthal (New York) hält die Atrophie der Schleimhaut für die primäre Ursache der Ozaena, die Infektion für die sekundäre Ursache. Die Tatsache, dass Dr. Horn den B. Perez in den Nebenhöhlen gefunden hat, lenkt wieder auf die Herderkrankung, auf die Grünwald und Hajek vor Jahren hingewiesen haben.

Thomas J. Harris (New York) hat mit Vakzinetherapie absolut keine Erfolge erzielt; in $^2/_3$ der so vergebens behandelten Fälle führte dann operative Behandlung zum Ziel.

Charles W. Richardson: Lungenabszess nach Operation an den Tonsillen und den oberen Luftwegen.

R. hat 1912 zuerst auf diese Komplikation aufmerksam gemacht. Die Zahl dieser Beobachtungen ist mit dem Häufigerwerden der Tonsillektomie erheblich gestiegen. Als entferntere Ursache wird die Narkose beschuldigt, als zweite Ursache die mangelhafte Untersuchung und Vorbereitung zur Operation. Bei der Operation — ganz gleich nach welcher Methode — werden eitrige oder käsige Massen auf die Oberfläche der Tonsillen gedrückt und zahlreiche Lymphgefässe und kleine Venen eröffnet. Es kommt also alles darauf an, zu verhüten, dass eitriges und käsiges Material in die Lungen kommt. R. hat trotz Tieflegung des Kopfes, Hochstellung des Fussendes des Operationstisches und Anwendung des Saugätherapparates von Beck-Mueller einen Fall von Lungenabszess gehabt.

Auffallend ist die Tatsache, dass diese Komplikation niemals beobachtet wird bei Kindern unter 14 Jahren.

R. bespricht dann die Symptome des Lungenabszesses und dessen Therapie. Was letztere anbetrifft, so empfiehlt er nach den günstigen Erfahrungen von Dr. Tewksbury (Washington) am meisten die frühzeitige Anwendung des künstlichen Pneumothorax.

Daniel W. Layman (Indianapolis): Resultate der Tonsillektomie in der Behandlung von Allgemeinerkrankungen.

L. berichtet über das Ergebnis einer Umfrage; es wurde über 894 Fälle berichtet, die sich für eine Statistik verwerten lassen. An der Spitze stehen die arthritischen Erkrankungen (geheilt 262, wesentlich gebessert 184, keine Besserung 84, akute Exazerbation nach der Tonsillektomie 10 Fälle), Nierenaffektionen (geheilt 21, wesentlich gebessert 12, nicht gebessert 4), Erkrankungen des Gefässsystems (geheilt 3, wesentlich gebessert 25, keine Besserung 3), Zervikaladenitis (geheilt 57, wesentlich gebessert 51, nicht gebessert 12 Fälle von tuberkulöser Adenitis). Einige Chirurgen betonen in ihren Antworten eine enge Beziehung zwischen Tonsilleninfektion und Thyreoideavergrösserung und Hyperthyreoidismus und empfehlen in allen Fällen von Struma, in denen die Anamnese über Tonsillarerkrankungen berichtet, die Tonsillektomie. Die Tonsillektomie soll nicht bald nach der Konvaleszenz von einer akuten eitrigen Infektion, wie Otitis media, Nebenhöhleneiterung usw. vorgenommen werden oder nach akuten Exazerbationen von Allgemeinerkrankungen; die Berichte ergaben, dass in solchen Fällen sich Septikämie entwickeln kann. In solchen Fällen soll man erst die Krypten durch Saugen und antiseptische Applikationen reinigen; auch die Anwendung von Vakzinen ist angebracht. Es ist, besonders bei Kindern, auf Azidosis zu achten und der Urin vor der Operation in verdächtigen Fällen darauf zu untersuchen. L. führt auch die Briefe zweier Pädiater an, die sich gegen die Bedenken aussprechen, die von manchen gegen die Tonsillektomie in frühem Kindesalter geäussert werden, und die sich sogar für die Tonsillektomie als eine prophylaktische Massnahme aussprechen. Der Vortragende stellt sich auf denselben Standpunkt.

Leo Wallace Dean (Jowa) hat einen Fall von Lungenabszess nach Tonsillektomie gehabt. Untersuchungen haben ergeben, dass Kinder mit chronischer Tonsilleninfektion zu Azidosis neigen, wenn sie ausgehungert sind. Er operiert also früh am Morgen und lässt die Kinder spät in der Nacht reichlich Kohlehydrate essen.

Wolff Freudenthal (New York) stimmt mit Layman nicht überein in der Empfehlung der Tonsillektomie als prophylaktischer Massnahme.

Robert H. Craig (Montreal) hat infolge der Narkose einen Fall von Lungenabszess gehabt und verwendet seitdem die intratracheale Insufflation.

Richard Hall Johnston (Baltimore): Untersuchung des Larynx und des oberen Endes des Oesophagus bei gerade liegendem Kopf.

J. schildert an der Hand zahlreicher Fälle die Vorteile der direkten Untersuchung, wenn der Kopf des Kindes auf dem Untersuchungstisch gerade aufliegt,

in derselben Ebene wie der Körper; er benutzt dieselbe Stellung bei Erwachsenen, wenn in Narkose im Larynx operiert oder Fremdkörper aus dem Oesophagus entfernt werden sollen. Allgemeine Narkose wird bei Erwachsenen selten zur direkten Laryngoskopie angewandt, sie kann in sitzender Stellung vorgenommen werden. Bei Kindern bis zu 10 Jahren verwendet er weder allgemeine Narkose noch lokale Betäubung; nach 10 Jahren muss die Frage in jedem einzelnen Falle entschieden werden. Bei Erwachsenen gebraucht er 20 proz. Alypinlösung. Zur Fremdkörperentfernung aus den Bronchien bei Erwachsenen in Narkose wird das Bronchoskop bei gerade liegendem Kopf durch das Laryngoskop hindurch eingeführt, der Kopf dann gesenkt und das Laryngoskop entfernt.

Chevalier Jackson (Philadelphia): Eine neue Methode, um schwierige mechanische Probleme der bronchoskopischen Fremdkörperextraktion zu lösen.

Das Verfahren von J. besteht darin, für Fälle, die grosse mechanische Schwierigkeiten bieten, das sind besonders solche, bei denen der Fremdkörper in die Wand des Bronchus oder Oesophagus eingehakt ist, sich eine für den betreffenden Fall geeignete Sonde anzufertigen. Das so angefertigte Instrument kann benutzt werden, um Sicherheitsnadeln zu schliessen. Man muss sich hüten, einen Haken zu bilden, der sich in den Bronchien verfangen oder in dem Fremdkörper verhakt werden kann. Vor allem ist jede Verletzung des Pat. zu vermeiden; wenn dies der Fall ist, kann ohne Schaden der Versuch der Extraktion oft wiederholt werden.

J. hat eine vollkommene mechanische Werkstatt für diese Zwecke eingerichtet. An der Hand eines Falles werden die Vorteile des Verfahrens beschrieben.

Henry Lowndes Lynall: Weitere Beobachtungen über Tracheobronchialdiphtherie nebst Mitteilung dazu gehöriger Fälle.

L. bezeichnet als Fälle von Tracheobronchialdiphtherie diejenigen, bei denen die Intubation die Stenose nicht beseitigt, sondern bei denen Membranen unterhalb der Tube die Atmung verlegen und bronchoskopische Massnahmen erfordern. Er verwendet die kleinsten Röhren und zwar bei Kindern meist die 4 mm- oder 5 mm-Röhre von Jackson. Die Membran soll beim ersten Versuch entfernt werden und zwar geschieht dies durch Saugen oder mittels der Zange. Von 11 Fällen, die 1915 und 1916 in das Willard Parker-Hospital eingeliefert wurden, war 1 Erwachsener, die anderen Kinder von 1—8 Jahren. Sechs wurden geheilt entlassen, fünf, von denen drei bereits sterbend eingeliefert waren, starben, und zwar die beiden übrigen 15 bzw. Tage nach Entfernung der Membran an Pneumonie.

Die 11 Krankengeschichten werden ausführlich mitgeteilt. Nach Entfernung der Membran wurde Diphtherieantitoxin in die Schleimhaut der Trachea bzw. Bronchien eingerieben. Es wurde bei den Kindern ohne allgemeine oder lokale Betäubung operiert. Bei dem Erwachsenen — einer 230 Pfund schweren Frau — wurde ebenfalls ohne Narkose mit vorheriger Morphium-Atropineinspritzung behandelt; die Bronchoskopie dauerte 30 Minuten und das Rohr wurde noch 15 Minuten länger in situ belassen, um die freie Atmung wiederherzustellen, den Schleim zu entfernen und Sauerstoff einzublasen.

G. W. Mackenzie (Philadelphia): Vorstellung eines Falles, der wegen einer grossen subduralen Zyste des Stirnlappens operiert wurde.

57jähriger Mann mit starken Kopfschmerzen, besonders auf der rechten Seite, Stauungspapille beiderseits, besonders rechts. Herdsymptome fehlen; nur der Geruchs- und Geschmackssinn waren beeinträchtigt. Es wurde die Diagnose gestellt auf einen Tumor in der Gegend der rechten unteren Stirnwindung. Es ergab sich bei der Operation eine mit dunkler, fast schwarz gefärbter Flüssigkeit gefüllte Zyste. Pat. wurde geheilt entlassen. Es handelte sich wahrscheinlich um eine Blutzyste, herrührend von einem Fall.

Henry Lowndes Lynall: Intubationstuben zur Behandlung von chronischer Kehlkopfstenose.

L. demonstriert verschiedene Arten von Tuben uud zwar: 1. Tuben zur allmählichen Dilatation. 2. Tuben für akute Kehlkopfdiphtherie, bei denen nicht die Gefahr besteht, dass sie spontan ausgehustet werden. 3. Tuben zur Anwendung bei Laryngostomie.

W. Freudenthal (New York).

V. Briefkasten.

Arthur von Irsay †.

Innerhalb einer kurzen Spanne Zeit sind die hervorragenden Vertreter der älteren ungarischen Laryngologengeneration dahingerafft worden. Gleichzeitig mit dem Tode E. v. Navratil's und Onodi's wurde uns mitgeteilt, dass im August 1918 Arthur von Irsay an einem Kehlkopfkarzinom verstorben ist.

Irsay war am 2. März 1855 in Budapest geboren; er absolvierte seine Studien in seiner Vaterstadt und wurde daselbst 1876 zum Doktor promoviert. Er wurde im Jahre 1877 Assistent an der medizinischen Klinik von F. von Koranyi und habilitierte sich 1886 für Rhino-Laryngologie, nachdem er bereits 1883 die Leitung der Laryngologischen Ordination an der Koranyi'schen Klinik übernommen hatte. Nach seiner Habilitation wurde er Leiter der Abteilung für Hals- und Lungenkranke an der Budapester Poliklinik. Im Jahre 1890 wurde er zum ordinierenden Arzte der rhino-laryngologischen Station am St. Johannisspital, 1898 zum Primararzt der medizinischen Abteilung am St. Margitspital ernannt. Im Jahre 1912 wurde ihm die Leitung der hauptstädtischen Spitäler rechts der Donau übertragen, die er bis zu seinem Ableben inne hatte. Seine Verdienste brachten ihm zahlreiche Auszeichnungen ein: den Professortitel, den Rang eines Hofrates, das ungarische Adelsprädikat als Irsay de Szemlöhegy.

Literarische Arbeiten Arthur von Irsay's.

1. Ueber syphilitische und tuberkulöse Kehlkopfkrankheiten. Orvosi Hetilap. 1884.
2. Ueber Kombination von Tuberkulose und Syphilis des Larynx. Wiener med. Presse. 1884.
3. Ueber die mechanische Behandlung der Kehlkopfstenosen. Orvosi Hetilap. 1884.
4. Ueber die Wirkung des Kokains. Ebenda. 1886.
5. Rhino-Laryngologische Kasuistik. Ebenda. 1886.
6. Erfahrungen über das Koch'sche Heilmittel. Deutsche med. Wochenschr. 1890.
7. Laryngologische Fälle. Festschrift zum 25jährigen Jubiläum des Professors v. Koranyi. 1891.

8. Idiopathischer Kehlkopfabszess. Pemphigus laryngis. Internat. klin. Rundschau. 1891.
9. Physiologie und Hygiene der Singstimme. 1892.
10. Fälle von Larynxsyphilis, durch Sublimatinjektionen geheilt. 1893.
11. Anleitung zur Rhino-Laryngologie. 1893.
12. Geheilter Fall von Rachen- und Kehlkopftuberkulose. Orvosi Hetilap. 1894.
13. Wirkung der Schwefelquellen bei Erkrankungen der oberen Luftwege. Ebenda. 1894.
14. Lupus laryngis et linguae. Ebenda. 1894.
15. Kehlkopfkroup, Diphtherie, Perichondritis, Retropharyngealabszess, Tuberkulose der Nase. Bibliothek der ges. med. Wiss. von Drasche.
16. Intramuskuläre Injektionen bei schwerer Kehlkopfsyphilis. Oto-Laryng.Verein. Budapest 1896.
17. Ueber den Einfluss der Schilddrüsenfütterung auf den Stoffwechsel Kropfkranker. Deutsche med. Wochenschr. 1896.
18. Beitrag zur Rolle der Schilddrüse im Organismus. Münchener med. Wochenschrift. 1896.
19. Fall von Pemphigus laryngis. Monatsschr. f. Ohrenheilk. 1898.
20. Fall von linksseitiger Rekurrenslähmung, verursacht durch perikarditisches Exsudat. Gesellschaft Ungar. Ohren- und Kehlkopfärzte. 1901.
21. Trachealfistel nach Lues. Ebenda. 1902.
22. Ueber die Verbreitung des Skleroms in Ungarn. Internat. med. Kongress. Budapest 1909.

Ferner eine grosse Anzahl von Demonstrationen in der Rhino-Laryngol. Sektion der Gesellschaft der Aerzte in Budapest.

Polyák.

Der Dritte Nordische Oto-Laryngologische Kongress.

Der Dritte Nordische Oto-Laryngologische Kongress findet Ende Juni in Kristiania statt. Als laryngologisches Referat ist von dem Vorstand festgesetzt: Die chirurgische Behandlung der tuberkulösen Laryngitis. Referent: Dr. N. Arnoldson (Stockholm).

Personalnachrichten.

Prof. L. Réthi (Wien) hat den Titel eines ordentlichen Professors erhalten.

Für die Redaktion verantwortlich Prof. Dr. G. Finder, Charlottenburg, Augsburger Str. 38.
Druck von L. Schumacher, Berlin N. 4.

Internationales Centralblatt

für

Laryngologie, Rhinologie

und verwandte Wissenschaften.

Jahrgang XXXVI. Berlin, Februar. 1920. No. 2.

I. Referate.

a) Allgemeines, obere Luftwege.

1) **Beck** und **Ramdohr** (Heidelberg). **Ueber röntgenologische und klinische Erfahrungen auf dem Gebiete der Hals-, Nasen- und Ohrenheilkunde.** *Zeitschr. f. Ohrenheilk. Bd. 78. S. 133. 1919.*

Ueberblick über die Anwendung des Röntgenbildes in unserem Spezialgebiet und Erörterung der Erfahrungen an der Heidelberger Klinik.

Der Grad der Verschleierung einer Nebenhöhle steht in keinem Verhältnis zur Schwere der Erkrankung. Die verschiedenen Ursachen der Verschleierung einer Höhle können aus dem Röntgenbild nicht erkannt werden. Auch der Versuch, mit Wismutbrei der Frage näher zu kommen, bringt kein befriedigendes Ergebnis. Charakteristisch ist das Röntgenbild bei Ozäna. Besonders bei der Beurteilung der Stirnhöhle ist häufig die seitliche Aufnahme neben der okzipitofrontalen heranzuziehen. Fast immer findet sich bei Stirnhöhlenerkrankung auch eine Verschleierung des Siebbeins. In der Kümmel'schen Klinik wird häufig von der Probepunktion der Stirnhöhle mittels eines elektrisch betriebenen Neisser'schen Bohrers Gebrauch gemacht.

Tränensackphlegmonen können eine Verschleierung des Siebbeins vortäuschen. Eine Krankengeschichte (Kriegsverletzung) zeigt, wie ein negativer Röntgenbefund schwerste Veränderungen des knöchernen Schädels nicht ausschliesst.

Die Diagnose der Mittelohrerkrankungen wird durch das Röntgenbild nur in recht bescheidenem Umfang unterstützt. Von grösster Wichtigkeit wäre hier immer ein Bild des Warzenfortsatzes aus der Zeit vor der Erkrankung.

Bei Kompression der Luftröhre durch Struma gibt das Röntgenbild oft einen sichereren Aufschluss als die Autoskopie, weil bei dieser durch die Streckung ein gewisser Ausgleich der vorhandenen Verbiegung oder Abknickung nicht immer vermeidbar ist.

KOTZ.

2) **G. Alexander** (Wien). **Die Diensttauglichkeit bei Erkrankungen des Ohres, der Nase und des Halses.** *Wiener med. Wochenschr. No. 43, 44, 45. 1919.*

Verf. hat während einer $4^1/_2$jähr. Tätigkeit als Chefarzt der Ohren-, Nasen- und Halsabteilung eines Garnisonlazarettes Gelegenheit gehabt, die im österreich. Dienstbuch niedergelegten Vorschriften auf ihre praktische Anwendbarkeit zu erproben, und gibt hier seine diesbezüglichen Erfahrungen wieder. HANSZEL.

3) **Guglielmo Bilancioni. Klinischer Bericht über die verwundeten und kranken Soldaten vom August 1915 bis Dezember 1916. (Rendiconto clinico riguardante i militari feriti o ammalati degenti dall' agosto 1915 a tutto il dicembre 1916.)** *Atti della Clinica Oto-Rino-Laringoiatrica di Roma. 1915/16.*

Bericht über die in ein Reservelazarett mit 70 Betten mit Ambulatorium umgewandelte Klinik Ferreri's. Die rhino-laryngologischen Kapitel behandeln: Erkrankungen der Nase und des Nasenrachenraums; Erwähnung verdient ein Tumor, ein Fibroadenoma colloides des Septums, ferner ein malignes Papillom der Nase und des Antrums, das klinisch unter dem Bilde eines Sarkoms verlief, ferner ein Bindegewebstumor (Fibrom mit Anzeichen von Umwandlung in Sarkom der Nasenhöhle und des linken Antrums); ferner Erkrankungen und Entzündungen der Nebenhöhlen mit zahlreichen Krankengeschichten und Abbildungen. Es folgen die Erkrankungen der Mund-Rachenhöhle. Anlässlich eines Falles von Gasvergiftung bespricht Verf. die Ergebnisse experimenteller Untersuchungen an Kaninchen und weissen Mäusen. Ausser Abschilferung und Zerreissung der Schleimhaut, die nekrobiotisch wird oder sich in Fetzen ablöst, und ausser dem Oedem, das in der Submukosa des Oesophagus und in der Lunge auftritt, kommt die wichtigste Veränderung von der intensiven Hyperämie, die infolge Ruptur der Gefässwände das Blut in die Submukosa des Larynx oder in das Lungenparenchym und von dort in die Bronchien treten lässt. Ein weiteres wichtiges Faktum ist die Fragmentation einiger Kehlkopfmuskeln, die bei den durch Phosgen getöteten Mäusen gefunden wurde; sie fand sich in den antagonistisch wirkenden Muskeln des Kehlkopfinnern, den Dilatatoren und Verengerern der Glottis. Das folgende Kapitel behandelt die Erkrankungen und Verwundungen des Larynx; von letzteren werden einige typische Beispiele an der Hand von Krankengeschichten und Abbildungen berichtet.

CALAMIDA.

4) **Eugineo Milani. Die Röntgenuntersuchung des Schädels auf dem Gebiete der Oto-Rhinologie. (L'indagine röntgenologica del cranio nel campo della oto-rinologia.)** *Atti della Clinica Oto-Rino-Laringoiatrica di Roma. 1915/16.*

Die ausführliche Arbeit behandelt die Technik der Röntgenuntersuchung, sodann, nach einer kurzen Uebersicht über die Anatomie der Nebenhöhlen, das radiologische Bild der normalen und der erkrankten Nebenhöhlen und in einem besonderen Kapitel die Röntgenuntersuchung bei Affektionen der Keilbeinhöhle und der Hypophysis. Ferner die Röntgenaufnahmen bei Erkrankungen der Nasenhöhle, wobei besonders die Affektionen des tränenableitenden Apparates abgehandelt werden. Es folgt die Röntgenuntersuchung bei Erkrankungen der Mundhöhle, bei

Mittelohrerkrankungen, die Untersuchung bei Fremdkörpern (Projektilen), wobei genaue Angaben über die Technik der verschiedenen Methoden gemacht werden.

CALAMIDA.

5) L. Réthi. **Die Beziehungen zwischen den Influenza- und „Grippe"-Erkrankungen der oberen Luftwege.** *Wiener med. Wochenschr. No. 23. 1919.*

Verf. stellt den in früheren Influenzaepidemien beobachteten Erscheinungen vonseiten der oberen Luftwege die bei der jetzigen Grippe entgegen. Es sind dies: Scharf abgesetzte oder fleckige Rötungen am weichen Gaumen, einmal Gaumensegellähmung, im Kehlkopf weisse Flecken an den Stimmbändern, zweimal verringerte Auswärtsbewegung eines Stimmbandes, mehrmals submuköse Laryngotracheitis, die einmal die Tracheotomie nötig machte, einigemale Perichondritis arytaenoidea und cricoidea und einmal Perichondritis beider Aryknorpel mit drohender Stenose, in einem Falle von Perichondritis arytaenoidea mit starker Schwellung der aryepiglottischen Falte und der einen Epiglottishälfte kam es zur Bildung eines Abszesses. Ferner Nasenbluten, vereinzelt auch Nebenhöhlenentzündungen.

HANSZEL.

6) Clemente Romano. **Die angeborenen Halszysten. (Le cisti congenite del collo.)** *La Pediatria. Dezember 1919.*

Verf. unterscheidet die angeborenen einfachen Dermoidzysten des Halses und die angeborenen multilokulären serösen Zysten. Von beiden führt er Beispiele seiner Beobachtung an. Die ersteren sind bereits bei der Geburt vorhanden und sind bisweilen von enormem Volumen; die letzteren zeigen sich meist erst nach einigen Jahren, gewöhnlich erst in der Pubertätszeit, obwohl an ihrer kongenitalen Natur kein Zweifel sein kann. Die kongenitalen multilokulären Zysten sind nach der allgemein angenommenen Theorie zystische Lymphangiome. Ihre Operation ist im Gegensatz zu den Dermoidzysten oft eine recht schwierige.

FINDER.

7) E. Moro. **Ueber den Frühlingsgipfel der Tetanie.** Mit 5 Kurven. Aus der Heidelberger Kinderklinik. *Münchener med. Wochenschr. No. 45. 1919.*

In einer lesenswerten Studie verbreitet sich Moro über den Zusammenhang des Auftretens tetanoider Erkrankungen (Laryngospasmus, Karpopedalspasmen, spasmophile Konvulsionen) mit den einzelnen Jahreszeiten, bespricht die verschiedenen vorhandenen Theorien (Kassowitz, Finkelstein), und kommt auf Grund seiner eigenen Beobachtungen und klimatischer Studien zu dem Ergebnis, dass an den grossen Tetanieschüben klimatische Einflüsse beteiligt sein dürften. Unter welchen Voraussetzungen und wie diese klimatischen Bedingungen wirken, kann nur vermutungsweise ausgesprochen werden. So weist Autor auf die Schwankungen der Luftelektrizität und des Emanationsgehaltes der Luft hin und auf den Einfluss der Jahreszeiten auf die innere Sekretion. Bezüglich weiterer Details sei auf das Original verwiesen.

HECHT.

8) Gustav Gaertner. **Ein Vorschlag zur Therapie des Keuchhustens.** *Wiener med. Wochenschr. No. 42. 1919.*

Verf. hat bei seinen eigenen Kindern und in 2 weiteren Fällen Bestrahlung der Rachenorgane mit konzentriertem Sonnenlicht gemacht; jede Einzelbestrahlung



dauerte 10—20 Sekunden, täglich 2 Sitzungen. Der Erfolg war, dass die Erkrankung sehr leicht verlief bzw. aus einem schweren ein eminent leichter Fall wurde mit spärlichen und leichten Anfällen.
HANSZEL.

9) **Guglielmo Bilancioni. Die sogenannte Auer-Meltzer'sche Methode der intratrachealen Insufflation ist von Baglivi. (Il metodo della insufflazione intratracheale detto di Auer e Meltzer è del nostro Baglivi.)** *Atti della Clinica Oto-Rino-Laringoiatrica di Roma. 1915/16.*

Verf. führt den Nachweis, dass Baglivi, gebürtig aus Dalmatien und zu Beginn des 18. Jahrhunderts als Professor in Padua lebend, bereits genau das von Auer und Meltzer am Hunde ausgeführte Experiment beschreibt, das die Grundlage ist für die perorale Tubage von Kuhn und die tracheale Insufflationsnarkose von Elsberg.
CALAMIDA.

b) Nase und Nasenrachenraum.

10) **P. Calicetti. Ueber einen sehr seltenen Fall von primärer Rhinitis ulceromembranacea durch Vincent'sche Bazillen und Spirillen. (Su un rarissimo caso di rinite ulcero-membranosa primitiva da bacilli e spirilli di Vincent.)** *Bollet. d. scienze mediche Anno 89. Serie IX. Vol. 6. Bologna. Sept. 1918.*

Der ulzero-membranöse Prozess begann am vorderen Ende der rechten unteren Muschel und breitete sich allmählich über die Oberfläche der Muschel, auf den Nasenboden, auf das Septum derselben Seite aus und führte zu einer Nekrose eines grossen Teiles der unteren Muschel und zu einer Zerstörung des vorderen unteren Teiles des Septums. Wiederholte bakteriologische Untersuchungen ergaben ein Ueberwiegen von fusiformen Bazillen und Spirillen. Dieser Befund blieb während der ganzen Periode konstant, so lange auf der Oberfläche des Geschwürs das grauweisse Exsudat vorhanden war.

Verf. setzt die Gründe auseinander, weswegen der Prozess nicht verwechselt werden konnte mit Nasendiphtherie, mit einer nicht-diphtherischen pseudomembranösen Krankheitsform, mit einer Rhinitis caseosa oder einer Lues.
CALAMIDA.

11) **Guiseppe Turtur. Histologische Untersuchungen über die Wirkungen der Ozänabehandlung mit der Aether-Jodoformmethode nach Bilancioni. (Ricerche istologiche sugli effetti del trattamento dell' ozena col metodo all' etereiodoformio di Bilancioni.)** *Atti della Clinica Oto-Rino-Laringoiatrica di Roma. 1915/16.*

Bilancioni hat (Bollett. de malattie del naso etc., Anno XXXII, F. 5) eine Methode der Ozänabehandlung vorgeschlagen, die darin besteht, dass auf die Nasenschleimhaut täglich eine gesättigte Lösung von Jodoform in Schwefeläther aufgepinselt wird. Verf. hat Gelegenheit gehabt, sich ihrer in einer grossen Zahl von Ozänafällen zu bedienen und ist mit den Erfolgen sehr zufrieden; er hat in einigen Fällen eine Heilung konstatieren können, die seit einem Jahre andauert mit Verschwinden des Fötors und Umwandlung der atrophischen Schleimhaut in eine normale, bisweilen sogar etwas hypertrophische. Damit nicht der Jodoformgeruch unangenehm wird, empfiehlt Verf. die Anwendung am Abend, da am

Morgen dann nichts mehr davon zu bemerken ist. Verf. hat nun Stückchen der Nasenschleimhaut vor und nach mehrmonatiger Behandlung untersucht und Veränderungen gefunden, die er genau beschreibt und an Abbildungen erläutert, und die er zusammenfasst als grössere Vitalität der Schleimhaut, Rekonstitution von Drüsenacini, Neubildung von Gefässen und jungem Bindegewebe. CALAMIDA.

12) **Henry Horn** und **Ernst Albrecht Victors** (San Francisco, Cal.). **Ozäna.** *New York med. Journ. 2. Dezember 1916.*

Die Arbeiten über Ozäna von Henry Horn erregen mit Recht ein gewisses Aufsehen. Jetzt erscheint eine neue Studie im Verein mit Victors, in der die Verff. zu folgenden Schlüssen kommen: 1. Gewisse Charakteristika, die dem Coccobacillus foetidus ozaenae (Perez) zugeschrieben wurden, sind ein Irrtum. 2. Jener ist jedoch ein „bakterieller Faktor" in der Aetiologie der Ozäna. Dies kann nicht von dem Abel'schen und anderen Organismen der Friedländer-Gruppe behauptet werden. Der aus vielen Ketten bestehende Kokkobazillus und der Bacillus bronchosepticus haben viele Aehnlichkeiten, und diese beiden gehören in eine Gruppe. Die Verff. schlagen den Namen Bacillus rhinosepticus für den Erreger der Ozäna vor.

Die Erfolge, die durch Impfung erzielt wurden, müssen als ganz aussergewöhnliche angesehen werden. In einigen Fällen trat sofort nach der ersten Injektion eine Besserung ein (Gestank fast kaum bemerkbar), in anderen Fällen trat vollständige Heilung ein. FREUDENTHAL.

13) **L. Spolverini. Diphtherie der Nase und des Ohres bei einem 30 Tage alten Säugling. (Difterite del naso e dell' orecchio in un lattante di 30 giorni.)** *La Pediatria. Dezember 1919.*

Die Untersuchung des Nasen- wie des Ohrensekrets ergab Diphtheriebazillen. Nach Injektion von 2000 I.-E. Antidiphtherieserum trat deutliche Verminderung des Sekrets auf. Das Nasensekret war am 20. Tage frei von Bazillen, während im Ohrsekret sich solche, wenn auch in verminderter Zahl, finden. Die Mutter des Säuglings war luetisch. FINDER.

14) **Federico Brunetti. Seltener Fall von Retention eines Geschosses in der Nase. (Raro caso di ritenzione di proiettile nel naso.)** *Arch. Ital. di Otologia. Vol. XXX. Fasc. IV. 1919.*

Der Fremdkörper — eine 17,6 g wiegende Scheibe von 2 cm Durchmesser, 9 mm Dicke, der Verschluss einer Handgranate — war nach einer Verwundung an der Nasenwurzel 34 Monate in der linken Nase geblieben. Pat. hatte ausser vollkommener Luftundurchgängigkeit der Nase keine Beschwerden gehabt. Trotz mehrfacher militärärztlicher Untersuchungen war weder eine Rhinoskopie vorgenommen, noch eine Röntgenaufnahme gemacht worden. Extraktion gelang leicht per vias naturales. CALAMIDA.

15) **Kenneth A. Phelps** (New York, N. Y.). **Sinusitis bei Kindern. (Sinusitis in children.)** *New York med. journ. 22. September 1917.*

Bei Kindern ist Sinusitis eine zwar seltene, aber wichtige Erkrankung.

Ph. fand, dass die Kieferhöhle und die Siebbeinzellen schon bei der Geburt vorhanden sind. Bei einem Kinde von 5 Jahren sah er einen grossen Sinus frontalis. Die Keilbeinhöhle ist im Alter von 3 Jahren deutlich entwickelt. Auf Röntgenbildern sah er dieselbe jedoch schon bei einem einmonatigem Kinde und einige Male bei Kindern unter 2 Jahren. FREUDENTHAL.

16) **W. S. Syme. Eine Serie von Fällen von Kieferhöhlenerkrankung; einige Punkte von Interesse. (A series of cases of maxillary antral disease; some points of interest.)** *The Journal of Laryng., Rhin. and Otology. Dezember 1919.*

Seit Januar 1914 hat Verf. 878 Fälle von Kieferhöhlenerkrankung in Privat- und Spitalpraxis beobachtet; in 599 Fällen waren beide Höhlen erkrankt. Die Diagnose wurde in allen Fällen mittels Probepunktion gestellt; Durchleuchtung und Röntgenaufnahme hält Verf. für unzuverlässig. In der Regel wird erst operiert, nachdem mehrere Male die Höhle ausgespült ist; in einem Fall gelang eine Heilung nach 23 Ausspülungen. In sehr vielen Fällen ergab die Untersuchung der Nase nichts, was auf eine Kieferhöhlenerkrankung hinwies und ohne die Probepunktion wäre diese übersehen worden. Die häufigste Klage ist Absonderung nach dem Nasenrachenraum. Ueber Asthma klagten 31 Patienten, Epistaxis fand sich bei 9, Nasenpolypen waren in 89, Mittelohreiterung in 87, atrophische Rhinitis in 27 Fällen vorhanden. Von diesen wurden 16 operiert — 10 doppel- und 6 einseitige —; es fand sich bei 8 doppel- und 3 einseitigen ausgedehnte Degeneration der Schleimhaut.

Es wurden 396 Fälle (293 doppelseitige und 103 einseitige) operiert, und zwar alle bis auf 3 radikal, 303 in Lokalanästhesie, 90 in Narkose. Der einzige Todesfall betraf einen Mann, der an kombiniertem Siebbein-, Keilbein- und Antrumempyem litt, in Narkose operiert wurde und an septischer Pneumonie starb. Verf. macht über der Fossa canina einen fast vertikalen Schleimhautschnitt, da er dadurch einen besseren Blick in die Höhle erlangt, als bei dem horizontalen Schnitt und der vordere Teil der Antrumwand und der vordere Winkel sich besser entfernen lässt. Er schlägt einen Schleimhautlappen vom unteren Nasengang in die Höhle.

In einem Fall fand sich in der linken Höhle ein Polyp, von dem ein dünner Stiel durch das Ostium zu einem Choanalpolypen ging. In 2 Fällen war die Höhle völlig geteilt, und zwar in einem Fall durch eine Horizontalwand in eine obere und untere Kammer, in dem anderen durch eine Transversalwand in eine vordere und hintere. In 2 Fällen war die Höhle voll käsigen Materials, in einem Fall war dasselbe in der Keilbeinhöhle. In einem Fall war die äussere Wand zerstört und das Wangenfett war in die Höhle gedrungen.

26 Fälle von Chonalpolyp wurden beobachtet, in 2 war er beiderseitig. Das Antrum wurde in 17 Fällen geöffnet; in 12 erwies sich die Schleimhaut als allgemein erkrankt, bei 2 beschränkte sich die Veränderung nur auf die Stelle, wo der Polyp seinen Ursprung nahm, in 1 Fall war ein grosser Polyp in der Höhle, der sich bewegte, wenn man an dem Stiel des Choanalpolypen zog.

FINDER.

17) G. Basile. **Histologische Studie über ein primäres Peritheliom der Ethmoidalschleimhaut. (Studio istologico su un perítelioma primitivo della mucosa ethmoidale.)** *Tumori. Fasc. II. 1918.*

Klinische Beobachtung und histologischer Befund eines gestielt im rechten mittleren Nasengang aufsitzenden Tumors.

CALAMIDA.

18) C. Rusconi. **Akute rechtsseitige Stirnhöhleneiterung infolge eines seit 18 Jahren in der Nasenhöhle derselben Seite liegenden Tampons. (Sinusite frontale acuta purulenta destra da tampone di cotone dopo diciott' anni di permanenza nella cavità nasale corrispondente.)** *Bollet. della malattie dell' orecchio, della gola. Januar 1917.*

Nach Entfernung des Tampons verschwanden fast alle Erscheinungen.

CALAMIDA.

19) Gherardo Ferreri. **Ueber die chirurgische Behandlung der Stirnhöhleneiterungen. (Sul trattamento chirurgico delle antriti frontali suppurate.)** *Atti della Clinica Oto-Rino-Laringoiatrica di Roma. 1915/16.*

Verf. verwirft die endonasale Eröffnung der Stirnhöhle; er hält sie für riskant und zweifelhaft, sie hat den Nachteil, zum Zweck der Offenhaltung der Drainage eine lange Nachbehandlung zu benötigen. Er hat an frischen Leichen und präparierten Schädeln sich überzeugt, dass es in vielen Fällen nicht gelingt, mit der Fräse oder Sonde auf dem normalen Wege in die Stirnhöhle zu kommen; in vielen Fällen gelangt man in das Siebbeinlabyrinth. Besonders bei sehr kleinen Höhlen besteht die Gefahr, in die Schädelhöhle einzudringen; bei grossen Höhlen sind oft Ausbuchtungen, Kammerungen und frontale Siebbeinzellen, die man auf endonasalem Wege nicht erreichen kann. In Fällen von chronischen Siebbein-Stirnhöhlenoperationen, wo die Röntgenaufnahme ein grosses Siebbeinlabyrinth zeigt, dessen Ausdehnung vielleicht in keinem Verhältnis steht zu der Stirnhöhle, empfiehlt es sich, bevor man die letztere von aussen in Angriff nimmt, das Siebbein mit dem Löffel oder der Fräse auszuräumen. Konservative Methoden (Abtragung des vorderen Endes der mittleren Muschel, Sondierung und allmähliche Dilatation des Ductus naso-frontalis) hält Verf. angezeigt in Fällen von chronischem Stirnhöhlenempyem bei Diabetikern, Nephritikern, alten Leuten, schwächlichen, kränklichen Personen, Tuberkulösen, schlecht behandelten Syphilitikern, während oder kurz nach Infektionskrankheiten. In bezug auf die Indikationen für die Radikaloperation hält sich Verf. im allgemeinen an die von Casselberry auf der American Laryngological Association 1906 aufgestellten Indikationen; er bespricht diese Indikationen noch im einzelnen und ergänzt sie an einigen Stellen. Er lässt dann die verschiedenen Methoden für die Radikaloperationen Revue passieren und berichtet dann seine eigene Kasuistik, bestehend aus 16 Fällen, davon 5 akute (4 einfache; 1 mit Komplikation) und 11 chronische (4 einfache und 7 mit Komplikation). Die vom Verf. bevorzugte Methode ist die nach Ogston-Luc, die je nach der Eigenart des Falles etwas modifiziert werden muss. Wenn bei alten Empyemen neuralgische Schmerzen vorhanden waren, die eine Kompression des N. supraorbitalis infolge Periostitis des Kanals vermuten liessen, so wurde vor Er-

öffnung der Höhle die Resektion des Nerven ausgeführt. In Farreri's Klinik wird bei der Ablösung des Hautperiostlappens eine Knochenlamelle am Periost haften gelassen, damit sich die Knochenwand leichter neubilden kann. In der Statistik des Verf.'s ist nur ein Fall nach Killian operiert; in diesem Fall deutete ein Fistelgang auf eine Karies der unteren Stirnhöhlenwand. Nach dem Verf. verdienen die Methoden nach Jansen, Jacques und Durand usw. in allen Fällen den Vorzug, wo man eine äussere Deformität vermeiden will und wo es sich um ein Stirnhöhlen-Siebbeinempyem handelt mit Tendenz sich gegen den Unguis und die Lamina papyracea auszudehnen. Wenn dagegen das Empyema frontoethmoidale, sei es einfach oder mit Kieferhöhlen- oder Keilbeinempyem kompliziert, die äussere Wand des Siebbeinlabyrinths respektiert hat, so wählt Verf. die Methode von Toubert, welche mittels partieller Resektion des aufsteigenden Oberkieferastes und eines Teiles des Os nasale jeden endonasalen Eingriff bis zur Eröffnung der Keilbein- und Kieferhöhle gestattet. Diese Methode (Arch. Internat. de Laryng., 1905) vermeidet die Unzuträglichkeiten der Killian'schen Methoden, d. h. vorübergehende oder dauernde Lähmung des M. obliquus und Verletzungen der Tränenwege. In den Fällen, in denen Karies und Nekrose der Höhlenwandungen vorhanden war, erwies sich die Methode nach Kuhnt-Luc als die einzige, die vor Ueberraschungen und Rezidiven schützt, obwohl sie die Geduld des Operateurs auf eine harte Probe stellt.

CALAMIDA.

20) **Dennis Embleton. Keilbeinhöhlenempyem und epidemisches Zerebrospinalfieber. (Sphenoidal empyema and epidemic cerebro-spinal fever.)** *Brit. med. Journ. 3. Januar 1920.*

Unter 34 Autopsien von Personen, die an Zerebrospinalfieber gestorben waren, fand sich Keilbeinempyem in 32 Fällen. Von 10 Fällen von Hydrozephalus, der sich im Anschluss an Zerebrospinalfieber entwickelt hatte, hatten alle Keilbeinempyem. In 37 von Zerebrospinalfieber völlig genesenen Fällen war in keinem einzigen Keilbeinempyem vorhanden.

FINDER.

21) **Gertrude H. Hickling. Nasendrill; eine Untersuchung über ihren Wert bei der Behandlung der Adenoiden. (Nasal drill; an investigation of its value in the treatment of adenoids.)** *Brit. med. Journ. 31. Januar 1920.*

Im Lancet hatte am 24. August 1918 Mrs. Handcook einen Artikel veröffentlicht über systematischen Nasendrill bei Adenoiden. Verf. hat die Methode bei einem grösseren Kindermaterial in einem Ambulatorium nachgeprüft. Die Methode besteht darin, dass die Kinder — in Reih und Glied aufgestellt — auf Kommando mehrmals hintereinander im Rhythmus die Nase schnauben müssen. Dann wird durch ein Schnupfpulver Niessen hervorgerufen und wieder durch Schnauben auf Kommando die Nase „ausgepumpt". Die Resultate sollen inbezug auf das Verschwinden der Symptome gut gewesen sein, obwohl Verf. zugibt, dass in keinem Falle die Wucherungen verschwunden waren.

FINDER.

c) Mundrachenhöhle.

22) **Brünauer** (Wien). **Ueber einen Fall von Ulcus molle frenuli linguae.** *Derm. Wochenschr. No. 4. 1920.*

24jähr. Mann, Frenulum linguae etwa 3 cm lang, auffallend verdickt, stark gerötet, zeigt in seiner unteren Hälfte ein etwa kleinlinsengrosses Ulkus mit gelblichem Belag und ziemlich tief unterminierten Rändern. Schmerzhafte Schwellung der Glandula sublingualis und Submax. sin. Autoinokulation auf dem linken Oberarm und Nachweis von Streptobazillen sichern die Diagnose Ulcus molle. Kunnilingus zugegeben. Heilung unter Hydrogeniumspülung und Aetzung.

SEIFERT.

23) **Adolfo Croce. Untersuchungen über Rachenreflex. (Ricerche sul riflesso faringeo.)** *Arch. di Otologia. Vol. XXX. Fasc. IV. 1919.*

Die Untersuchungen des Verf. ergeben:

1. Bei gesunden Personen besteht immer ein Rachenreflex und zwar kann er von verschiedener Stärke sein.

2. Es ist nicht richtig, dass der Rachenreflex bei gewöhnlicher Pharyngitis immer verstärkt sei, er kann sogar — wenn auch nicht häufig — ganz fehlen.

3. Bei Personen in vorgeschrittenem Alter mit chronischen Krankheiten findet sich niemals eine Steigerung des Reflexes; er kann bei ihnen ganz fehlen und ist im allgemeinen schwach.

4. Bei Tabes dorsalis und bei Hemiplegien infolge Hirnembolie oder Hirnblutung finden sich alle Abstufungen des Reflexes, von der Steigerung bis zum Fehlen.

5. Bei Schilddrüsenhypertrophie fehlt der Reflex oder ist schwach.

6. In den ersten Lebensjahren und jenseits der 50 ist der Reflex schwach.

FINDER.

24) **G. V. T. Borries. Pharyngodynie bei Influenza.** *Ugeskrift for Laeger. 27. November 1919.*

Verf. hat bisweilen gefunden, dass Influenzapatienten heftige Schmerzen im Halse hatten, für welche auch bei gründlichster Untersuchung keine Ursache aufgefunden werden konnte. Er teilt folgenden Fall mit: 42jähr. Mann erkrankt an Influenza mit leichter Bronchitis. Das einzig Ungewöhnliche in dem Krankheitsverlauf waren heftige Schmerzen im Halse in der Höhe des Kehlkopfes. Pat. konnte wegen dieser Schmerzen 3 Nächte lang fast nicht schlafen und verspürte auch von Morphium wenig Linderung. Er konnte Wasser nur unter grossen Schwierigkeiten und immer nur in kleinen Mengen auf einmal schlucken. Oft musste er das Wasser ausspeien, weil er es nicht schlucken konnte. Pat. beschrieb den Schmerz als ähnlich dem, den er bei einem vor einiger Zeit überstandenen Peritonsillarabszess erlitten hatte. Bei der Untersuchung konnte nichts gefunden werden ausser leichter katarrhalischer Peritonsillitis, akuter Laryngitis und Bronchitis. Die Schmerzen waren wahrscheinlich zurückzuführen auf Neuralgie oder Myalgie der Rachenwand;

es bestanden keine Zeichen von Tonsillitis, Retropharyngeal- oder Peritonsillarabszess oder Phlegmone. Verf. weist auf einen Aufsatz von Escat hin über „Pharyngodynie grippale“ (Rev. hebd. de laryngologie. 1910. Nr. 51.).

FINDER.

25) **P. Calicetti. Ueber die ätiologische Bedeutung des Streptokokkus bei der primären Gangrän des Pharynx. (Sull' importanza eziologica dello streptococco nella gangrena primitiva del faringe.)** *Gazzetta Internazionale di medicina e chirurgia. 1918.*

Verf. beschreibt 6 Fälle, von denen 4 eigener Beobachtung sind. In allen Fällen fand sich im Exsudat und in der Tiefe des nekrotischen Gewebes unter der mannigartigen Bakterienflora vorwiegend der Streptokokkus. Bei einem Kranken wurde er ausser im Exsudat auch aus dem Blut in Reinkultur gezüchtet. In jedem Falle wurden die in der Kultur gewachsenen Keime isoliert und jeder im Tierversuch auf seine Virulenz geprüft. Es zeigte sich nur der Streptokokkus bei jedem einzelnen Patienten als sehr virulent, so dass die Versuchstiere (Kaninchen, Meerschweinchen, Mäuse) nach der Impfung starben.

Bei zwei Kranken, bei denen Antistreptokokkenserum in den ersten Tagen angewandt werden konnte, trat schnelle Heilung ein. Verf. rät, in allen auf Gangrän verdächtigen Fällen sofort das Antistreptokokkenserum anzuwenden, auch bevor noch die Aetiologie durch die bakteriologische Untersuchung sicher gestellt ist.

CALAMIDA.

26) **W. Zemann. Zur Behandlung der Angina ulcerosa (Plaut-Vincent) mit Neo-Salvarsan.** *Wiener klin. Wochenschr. No. 40. 1919.*

Verf. hat in letzter Zeit in einer Reihe von Fällen folgende Behandlungsart durchgeführt, die den Vorteil hat, dass der Geschwürsgrund sich in kurzer Zeit reinigt und das Geschwür abheilt:

Der Geschwürsgrund wird in seiner ganzen Ausdehnung oberflächlich mit einer 3proz. Neosalvarsanlösung in sterilem, destilliertem Wasser infiltriert. Schon am 2. bis 3. Tage ist das Geschwür gereinigt. Bisweilen, wenn das Geschwür sehr tief ist, bleiben nach der Injektion einzelne Inseln zurück; diese müssen dann nochmals umspritzt werden. Schädliche Folgen örtlicher oder allgemeiner Natur blieben nicht zurück. Einzig und allein wurde ein Spannungsgefühl ein bis zwei Stunden lang nach der Injektion angegeben.

HANSZEL.

27) **N. G. S. Holmgren** (Stockholm). **Fall von Poliomyelitis acuta mit Schlundlähmung. (Fall af poliomyelitis acuta med svalypares.)** *Hygiea. Bd. 80. H. 10. 31. Mai 1918.*

Unter den vielen Symptomen der Heine-Medin'schen Krankheit wird die isolierte Schlundlähmung als sehr selten gerechnet. Verf. erinnert daran, dass Wickman nach einem Bericht über eine solche bei einem 9jähr. Knaben in seiner Arbeit: „Beiträge zur Kenntnis der Heine-Medin'schen Krankheit, Berlin 1907“ äussert: „eine solche, das heisst isolierte Gaumensegellähmung, ist bei der Heine-Medin'schen Krankheit noch nicht erwähnt worden“; später konnte doch W. einen

zweiten Fall bei einer 41jähr. Frau schildern und zum Schluss betont er, dass Schlundstörungen bei mehreren tödlichen Fällen beobachtet worden sind, dass sie sich aber sub finem vitae entwickeln und sehr kurzdauernd sind, weshalb sie nur mangelhaft studiert werden können.

Beim Fall des Verf. handelt es sich um einen 11jähr. Knaben, der unter deutlichen Zeichen von Schlundlähmung zwei Tage nach der Aufnahme in das Hospital starb und bei dem bei der Sektion charakteristische poliomyelitische Veränderungen in der Brücke und im Rückenmark nebst degenerativen Veränderungen in Vagus und Phrenicus mikroskopisch festgestellt werden konnten.

Als Nachtrag zur Korrektur fügt Verf. hinzu, dass in Vernstedt's grosser Monographie über die Epidemie 1911—1913 in Schweden 245 Fälle von Schlundlähmungen beobachtet waren; sie waren nach Fazialislähmungen die gewöhnlichsten und etwas gewöhnlicher als Augenmuskellähmungen; mehr als die Hälfte starben.

E. STANGENBERG.

28) **Carl Kraus** (Semmering-Wien). **Lungenspitzenkatarrh und chronische Tonsillitis.** *Die Therapie der Gegenwart. Januar 1920.*

Verf. hat eine grössere Anzahl von Fällen, von denen er einen als Musterbeispiel anführt, beobachtet, die bei leichtem Spitzenkatarrh trotz sorgfältiger Durchführung der Sanatoriumbehandlung nicht vorwärts kamen, kleine Temperatursteigerungen hatten, über Glieder- und Gelenkschmerzen klagten; das Missverhältnis zwischen dem Lungenbefund und den unangenehmen Krankheitsmanifestationen war auffallend. Es ergab sich, dass bei vielen dieser Fälle eine latente chronische Mandelentzündung mit reichlichem Exsudat im paratonsillären Gewebe vorhanden war; kleine submaxilläre Drüsenschwellungen fehlen fast niemals. Anamnestisch auf die Mandel hinweisende Daten und Beschwerden von seiten des Halses fehlen oft völlig. Dabei darf — besonders bei Kindern und Adoleszenten — die Rachentonsille nicht als Infektionsherd übersehen werden. Auch auf versteckte infektiöse Entzündungsherde in den Seitensträngen und in der Zungentonsille ist zu achten. Finden sich solche Herde im Bereich des lymphatischen Schlundrings in einem tuberkulösen Organismus, so sind die Bedingungen für hartnäckige Fiebersteigerung mit Sicherheit gegeben. FINDER.

29) **Matthew S. Ersner** (Philadelphia, Pa.). **Infiltrationsanästhesie mit Anwendung von normaler Kochsalzlösung bei Tonsillektomien. (Infiltration anesthesia for tonsillectomy, together with the employment of normal saline solution.)** *New York med. Journ. 6. Januar 1917.*

Dies ist einfach eine durch Druck hervorgebrachte Anästhesie, welche leicht erzeugt wird durch Injektion normaler Kochsalzlösung, die ja isotonisch ist. Die Methode ist ungefährlich, die lokale Anästhesie vollkommen und ohne postoperative Schädlichkeiten.

FREUDENTHAL.

30) **L. Réthi. Die Blutungen nach Tonsillektomie.** *Wiener med. Wochenschr. No. 31. 1919.*

Verf. wendet sich eingangs gegen das zu häufige Tonsillektomieren ohne zwingende Indikation; als solche lässt er nicht gelten, wenn der Patient hier und

da eine Mandelentzündung gehabt hat, und bespricht dann die üblichen Mittel zur Blutstillung. Verf. legt, auch wenn es unmittelbar nach der Operation nicht geblutet hat, einen Tampon von Dermatol-, Noviform- oder Xeroformgaze, der mit einem Faden versehen ist, in die Wundnische ein und schneidet, wenn der Tampon auf seinem Platze verblieben ist, etwa nach einer Stunde den Faden ab. Der Tampon wird am nächsten oder zweitnächsten Tage entfernt. HANSZEL.

31) C. Caldera. **Ein Fall von Milzinfarkt nach operierter phlegmonöser Peritonsillitis. (Un caso di infarto splenico secondario a peritonsillite flemmonosa operata.)** *Bollet. d. mal. dell' orecchio etc. Juni 1917.*

Die Milzschwellung war ungefähr 2 Tage lang zu konstatieren, dann nahm sie allmählich ab und nach 10 Tagen war die Milz nicht mehr palpabel.

CALAMIDA.

d) Diphtherie und Croup.

32) **Ezra Fish** (Providence, R. I.). **Die intrakutane Diphtherie-Toxinreaktion von Schick, sowie einige Anwendungen derselben. (The intracutaneous diphtheria-toxin reaction of Schick with some of its application.)** *Providence med. Journ. März 1916.*

Schlussfolgerungen: 1. $^1/_5$ einer M.L.D. (minimal letalen Dosis) des Diphtherietoxins wird intrakutan injiziert. 2. Eine Verdünnung ist notwendig, damit nicht mehr als 0,2 ccm der Lösung eingespritzt wird. 3. Positive Reaktion erscheint innerhalb von 24—48 Stunden. 4. Negative Reaktion bedeutet Immunität gegen Diphtherie. 5. 50pCt. der Kinder und Erwachsenen sind immun. 6. Diese akquirieren nicht Diphtherie und brauchen kein Antitoxin. 7. Sogenannte Träger können von klinischer Diphtherie unterschieden werden. 8. Die Behandlung der Epidemien wird erleichtert. 9. Unnötige Anwendung von Antitoxin kann verhindert werden. FREUDENTHAL.

33) **A. D. McCallum. Tödliche Anaphylaxie nach subkutaner prophylaktischer Diphtherieseruminjektion. (Fatal anaphylaxis following prophylactic injection of diphteria antitoxin subcutaneously.)** *The Brit. med. Journ. 8. Nov. 1919.*

8jähr. Knabe; die Dosis betrug 2000 I.-E. Unmittelbar nach dem Knaben wurden seine drei Geschwister mit derselben Dosis und auf dieselbe Art gespritzt, ohne dass sich eine schädliche Folge gezeigt hatte. Der Knabe wurde zyanotisch, starb innerhalb 5 Minuten. Sektion ergab ausser verkästen tuberkulösen Mesenterialdrüsen nichts. Er war früher nie mit Serum gespritzt worden. FINDER.

34) **H. L. Lynah** (New York). **Die endoskopische Behandlung der Larynxstenose. (The endoscopic treatment of laryngeal stenosis.)** *New York med. Journ. 25. Januar 1919.*

Unter endoskopischer Behandlung versteht L. diejenige, die mittels direkter Laryngoskopie bzw. Tracheoskopie ausgeführt wird. Man sollte diese Methode nie versuchen, ohne alle Instrumente für Tracheotomie und Intubation bei der Hand

zu haben. Nur so ist es Verf. möglich gewesen, Hunderte von Fällen von akuter laryngealer Diphtherie und tracheobronchialer Stenose zu untersuchen, ohne einen einzigen Unglücksfall erlebt zu haben. Auch in der Privatpraxis ist diese Behandlung ebenso leicht durchzuführen wie in einem Hospital.

In zweifelhaften Fällen soll Antitoxin immer gegeben werden.

Bei akuter Diphtherie wird das Kind gehörig eingewickelt (wie eine Mumie), aber nicht so fest, dass die respiratorischen Hilfsmuskeln immobilisiert werden. Die Wärterin stützt ihre Ellbogen auf den Tisch zu beiden Seiten des kleinen Patienten, und hält mit ihren Händen den Kopf in leichter Semiflexion, nicht Extension, und zwar so, dass sie vollständige Kontrolle über den Kopf des Patienten hat. Dann ist die Einführung des Laryngoskops ohne jede Anästhesie leicht möglich. Die Membranen werden dann leicht entfernt und das ganze Feld mit Antitoxin ausgepinselt. Intubation ist trotzdem meist notwendig. Für diese wähle man die kleinste Röhre, die den Dienst tun kann. Weicht das Oedem nach einiger Zeit, dann wird die Röhre häufig ausgehustet und das Kind atmet gut. Eine zu grosse Röhre stiftet Schaden an.

FREUDENTHAL.

e) Kehlkopf und Luftröhre.

35) **Guiseppe Nuvoli. Theorie der Phonation. (Teoria della fonazione.)** *Atti d. Clinica Oto-Rino-Laringoiatrica di Roma. 1915/16.*

Die Theorie des Verf.'s ist aufgebaut auf der besonderen Form der Bewegung des Muskels, die als Vibration bezeichnet wird. Er entwickelt die Gesetze der Vibration für die Stimmbänder, wobei sich ergibt, dass die Zahl der von einem Stimmband gemachten Vibrationen in umgekehrtem Verhältnis steht zu dem Durchmesser des Stimmbandes selbst. Er erklärt mittels seiner Theorie die Falsettstimme, ferner die Möglichkeit, den Ton bei einer gegebenen Höhe von Pianissimo bis zum Fortissimo an Intensität zu variieren. Er weist nach, dass das Muskelsystem des Zungenbeins, des Schild- und Ringknorpels zusammen mit den Mm. thyreo-arytaenoidei eine einzige vibrierende Masse bildet, in dem die Mm. thyreo-arytaenoidei das Zentrum und der Ursprung der Vibration sind.

CALAMIDA.

36) **Gherardo Ferreri** und **Guglielmo Bilancioni. Die Ermüdung des Kehlkopfes unter normalen und pathologischen Verhältnissen. (La fatica della laringe in condizioni normali e pathologiche.)** *Atti della Clinica Oto-Rino-Laringoiatrica di Roma. 1915/16.*

Aus den Versuchen, die die Verff. angestellt haben, ergibt sich, dass die Ermüdung des Kehlkopfs nach anhaltendem und angestrengtem Sprechen nicht so sehr zurückzuführen ist auf ein Versagen der Muskeln dieses Organs, als vielmehr auf ein Schwächer- und Ungleichmässigwerden der Atmung, die oberflächlicher und frequenter wird; da, wo beim Beginn der Muskelarbeit zwei oder drei Inspirationen gezählt werden, erfolgen bei Anstrengung der Stimme acht, auch zehn schwache häufige Atmungen. Im wesentlichen ist also die Ermüdung der Stimme eine Folge des Müdewerdens der Atmung. Verff. zeigen, welche Konsequenzen aus dieser Tatsache für eine rationelle Pädagogik und Hygiene von Gesang und Sprache zu ziehen sind.

CALAMIDA.

37) **R. Maupetit. Doppelseitige Lähmung des Nervus recurrens.** *Rev. de Laryng., d'Otol. et de Rhinol. 30. Juni 1919.*

Ausser Husten und dem laryngoskopischen Befund war das einzige objektive Zeichen ein Schatten in der oberen Thoraxregion, der an einen Mediastinaltumor denken liess. Da Atemnot bestand, wurde die Tracheotomie gemacht. In Tiefe von 2 cm stiess die Kanüle auf einen Widerstand. Bei geringem Druck gab dieser Widerstand plötzlich nach und es floss etwa ein Wasserglas fötiden schokoladefarbenen Eiters hervor. Trotz temporärer Erleichterung starb der Patient.

Es wurde keine Autopsie gemacht, noch wurde der Eiter untersucht. Verf. schliesst, dass es sich um einen Mediastinalabszess gehandelt habe. FINDER.

38) **R. Imhofer. Laryngitis submucosa und Erysipel.** *Wiener klin. Wochenschr. No. 51. 1919.*

Bericht über einen Fall, eine 40jähr. Frau betreffend mit Schluckschmerzen. Düstere Rötung der Rachenschleimhaut, besonders der Gaumenbögen, rechts mehr als links. Oedem des rechten Aryknorpels, rechtes Stimmband fixiert. Kein Fieber, keine Atemnot. Erst 2 Tage nach erster Untersuchung — vier Tage seit Bestehen der Beschwerden — trat Fieber auf, gleichzeitig mit Erysipel der rechten Gesichtshälfte. Verf. hält die Larynxaffektion nicht für Erysipel, erstens weil bei schon bestehender Larynxerkrankung kein Fieber vorhanden war, zweitens war das schnelle Wandern der Affektion nicht vorhanden. Auch war der Larynx nur partiell ergriffen, insbesondere fehlte das sonst bei Larynxerysipel stets konstatierte Befallensein der Epiglottis. Verf. dachte erst an rheumatische Erkrankung des Aryknorpelgelenks.

Verf. nimmt an, dass zu irgendeiner Läsion in der Gegend des rechten Krikoarythänoidgelenks eine Infektion hinzutrat, die zunächst zu einer Entzündung, die auch in die Tiefe ging, führte (Laryngitis submucosa); diese dürfte intensiv genug gewesen sein, um einen serösen Erguss in das Krikoarythänoidgelenk herbeigeführt zu haben; von dieser Läsion aus kam es dann zu einem Erysipel des Rachens, übergreifend auf die äussere Haut, während der Ausgangsherd des Erysipels relativ wenig Erscheinungen zeigte, ja sogar während der Ausbreitung des Erysipels zur Norm zurückkehrte.

Der Fall ging in Heilung aus. HANSZEL.

39) **W. Sandrock** (Egeln). **Granatsplittersteckschuss im Kehlkopf.** *Zentralbl. f. Chir. No. 3. 1920.*

Soldat, der 2 Tage lang nach seiner Verwundung Blut gehustet hat, kommt erst später in Behandlung von S. Er hatte eine erheblich alterierte Stimme. Es bestand Schwellung der Taschenbänder und Beweglichkeitsbeschränkung des linken Stimmbands mit ödematöser Schwellung desselben. Operative Entfernung des Splitters von aussen nach doppelter Röntgenaufnahme unter Durchschneidung der Schildknorpelplatte ohne Eröffnung des Kehlkopflumens. DREYFUSS.

40) **L. Tommiaso Cipollone. Pseudopapillome des Kehlkopfes. (Pseudopapillomi della laringe.)** *Atti della Clinica Oto-Rino-Laringoiatrica di Roma. 1915/16.*

Er gibt eine genaue histologische Analyse von 8 in der Klinik Ferreri ent-

fernten Tumoren, die äusserlich den Papillomen glichen, sich aber in ihrem Bau von ihnen unterscheiden und zwar erstens dadurch, dass sie nicht das normale Bindegewebsgerüst mit funktionierenden Gefässen besitzen, und zweitens dadurch, dass sie von einer dünnen Epithelschicht bedeckt sind, die anstatt zu proliferieren, sich immer mehr verdünnt, sich abschilfert, nekrobiotisch und nekrotisch wird. Diese Veränderung wird zurückgeführt auf Blutung im submukösen Bindegewebe mit tiefgreifender Veränderung und sogar Zerstörung des Bindegewebes oft mit nachfolgender thrombotischer Organisation. Während kleine Blutungen in Papillomen häufig sind und das weitere Wachstum des Tumors nicht beeinträchtigen, entwickelt sich der Tumor nicht weiter, wenn die Blutung den einzigen Bindegewebsstiel am Anfang trifft und es ist anzunehmen, dass diese kleinen Tumoren, sich selbst überlassen, atrophieren und verschwinden. Verf. bezeichnet diese Tumoren, die im Vergleich mit den wahren Papillomen regressive Merkmale aufweisen und Involutionsformen darstellen, als Pseudopapillome. Die Arbeit ist durch Abbildungen illustriert.

CALAMIDA.

41) **L. Réthi. Zur operativen Entfernung grosser Kehlkopfgeschwülste.** *Wiener med. Wochenschr. No. 49. 1919.*

Es handelte sich um ein 2,3 cm langes und 1,9 cm breites Papillom, welches die Stimmbänder grösstenteils verdeckte und, wie sich nach der Operation zeigte, mit einem kurzen und derben Stiel von der Mitte der linken Stimmlippe ausging. Es waren bei dem 58 Jahre alten Patienten früher bereits wiederholt multiple Papillome entfernt worden. Die Entfernung des Tumors erforderte wegen seiner Grösse besondere Vorsicht. R. entschloss sich zur Entfernung unter Leitung des Kehlkopfspiegels und es gelang ihm, mit seiner 1901 in seinem Lehrbuch für Kehlkopfkrankheiten angegebenen, auf einer Seite abgeschliffenen, hier also beim Schliessen halboffenen, auf der anderen Seite scharf schneidenden Zange an den Stiel heranzukommen, ihn allmählich durchzukneipen und den Tumor glatt herauszuholen.

HANSZEL.

42) **J. Sassower. Ein Fall von vollkommenem Kehlkopfverschluss nach Intubation und Sekundärtracheotomie.** *Wiener klin. Wochenschr. No. 43. 1919.*

Kind, wegen akuter diphtherischer Larynxstenose mehrere Male intubiert, danach stets etwas Atembeschwerden, die sich nach einem Jahr so steigerten, dass Tracheotomia inferior vorgenommen wurde. Das Kind ging 6 Jahre lang mit der Kanüle, erkrankte dann an Grippe und starb an Pneumonie. Genauer Sektionsbefund des Larynx mit histologischer Untersuchung. Es ergab sich kompletter narbiger Verschluss des Larynxtumors im Bereich des völlig verloren gegangenen Ringknorpels. Die durch die Intubation gesetzte Schädigung hatte ein Uebergreifen des ulzerösen Prozesses von der Schleimhaut auf den Knorpel bewirkt, was zur Folge hatte, dass der Ringknorpel schliesslich ganz verloren ging. Seines Stützpunktes beraubt, fiel der Kehlkopf gewissermassen in sich selbst zusammen und das sich dann bildende Narbengewebe bewirkte Verschluss des Lumens. In dieser Narbenmasse fanden sich mehrere Knochenstückchen, deren Genese nicht völlig klar ist; es handelt sich da entweder um Metaplasie von Bindegewebe zu Knochen oder um einen Ossifikationsprozess im Perichondrium.

HANSZEL.

43) A. Drago. **Laryngo-tracheale postoperative Stenose. (Stenosi laringo-tracheale post-operatoria.)** *Atti della Clinica Oto-Rino-Laringoiatrica di Roma. 1915/16.*

Krankengeschichte eines 64jähr. Patienten, bei dem 1914 eine Laryngostomie gemacht worden war wegen diffuser Hypertrophie der Larynxschleimhaut mit Abtragung der hyperplastischen Massen und bei dem einige Monate später Stenoseerscheinungen auftraten, für die die laryngoskopische Untersuchung keine rechte Ursache ergab. Es bestanden heftige Hustenanfälle und Einziehungen. Nochmalige Eröffnung des Larynx und Einlegen einer Kanüle in Höhe des Schildknorpels brachte keine Erleichterung, ebensowenig Einlegen einer längeren Kanüle. Pat. wurde immer zyanotischer und ging an einer Bronchopneumonie zugrunde. Sektion ergab eine Stenose im unteren Teil des Larynx, die sich auf den Anfangsteil der Trachea erstreckte. Verf. führt die Entstehung der Stenose darauf zurück, dass bei der Laryngostomie nachträglich ein Stück des Ringknorpels reseziert worden war. Er warnt davor; der Ringknorpel soll stets gleichzeitig mit dem Schildknorpel durchtrennt werden und wenn es sich wünschenswert erweist, ein Stück von ihm zu resezieren, soll dies gleich geschehen. Ferner soll man niemals verabsäumen, das Laryngo-tracheostoma durch Hautplastik zu schliessen; auch empfiehlt Verf. das von Ferreri angegebene Verfahren, das darin besteht, dass in jedem Fall eine Vulkanitröhre nach einem Abdruck angefertigt wird.

CALAMIDA.

44) Ernst Nicolai. **Die syphilitischen Erkrankungen der Luftröhre.** Volkmann's Sammlung klinischer Vorträge. *Chirurgie. No. 222/29. No. 781/88.*

Zu den 351 Fällen aus der Literatur, die Verf. auf 97 Seiten ausführlich zitiert, fügt er einen von ihm auf der Hinsberg'schen Klinik in Breslau operierten hinzu, der einen 3jährigen Knaben betrifft, der 5 Monate vorher ein masernähnliches Exanthem nach Aussage des Vaters gehabt haben soll. Starker inspiratorischer Stridor; auf der Schleimhaut des Gaumensegels und der Uvula Plaques, die innerhalb von 7 Tagen nach Injektion von 0,015, 0,03 und 0,075 g Salvarsannatrium verschwanden. Wassermann beim Vater positiv, bei der Mutter zweifelhaft positiv. Die Atemnot besserte sich nicht; in einem dyspnoeischen Anfall wurde die Tracheotomia superior gemacht, die aber keine Besserung brachte. Tracheoskopie von der Tracheotomiewunde aus zeigte 5 cm vom unteren Wundwinkel eine nahezu ringförmig von den Trachealwandungen entspringende rote, granulationsähnliche Verengerung der Trachea mit scheinbar nicht ulzerierter Oberfläche. Es gelingt, das Rohr durch diese Stenose durchzuschieben, wonach die Atmung frei wird. Es wurde nun die Tracheotomiewunde nach unten verlängert und eine entsprechende Anzahl von Trachealringen mehr durchtrennt und die gleiche Kanüle wie vorher eingelegt, die jetzt freie Atmung gestattet. Eines Nachts wurde das Kind tot im Bett gefunden; die Kanüle lag richtig, das Kind musste erstickt sein, indem sich die Bettdecke oder das Kopfkissen auf die Kanülenöffnung gelegt hatte. Die Sektion ergab an der Vorderwand der Trachea an einer Stelle entsprechend der Höhe, in der sich das andere Ende der Kanüle befand, aber auch andererseits entsprechend dem Punkte, an dem vor Einführung der Kanüle tracheoskopisch die

granulierenden Wandveränderungen gesehen worden waren, ein Geschwür mit aufgeworfenen Rändern. Die histologische Untersuchung eines hier entnommenen Gewebsstücks sprach gleichfalls für Lues.

Es wird noch kurz ein Sektionsbefund von syphilitischer Laryngo-Tracheal-stenose mitgeteilt, der im Breslauer Allerheiligen-Hospital erhoben worden ist.

Unter den vom Verf. zusammengestellten Fällen sind 28 (8,74 pCt.) von Tracheal-Erbsyphilis.

Den Schluss bildet an der Hand der Literatur eine Darstellung von Symptomatologie und Verlauf der syphilitischen Luftröhrenerkrankungen. FINDER.

45) **Guisez. Vier bronchoskopische Fremdkörperfälle. (Quatre corps étrangers extraits par la bronchoscopie.)** *La Presse médicale. No. 79. 1919. Société de Chirurgie de Paris. 12. Dezember 1919.*

Zwei Fremdkörper (Fischgräte und Fischwirbel) betrafen Erwachsene, von denen der eine bereits von einer Bronchopneumonie ergriffen war; beide wurden geheilt.

Die beiden anderen Fremdkörper betrafen Kinder von 9 bzw. 7 Jahren. Im ersten handelte es sich um das Mundstück einer Trompete, das in der unteren Verzweigung des rechten Bronchus sass, im zweiten um eine Flintenkugel im linken Bronchus, die Verf. mittels einer zur Entfernung glatter und schwer fassbarer Fremdkörper oft mit Vorteil angewandten besonderen Zange schnell entfernte.

FINDER.

46) **Georg Fuchs. Vier Fremdkörper in den unteren Luftwegen.** *Dissert. Erlangen 1919.*

Mitteilung von 4 Fremdkörperfällen in den unteren Luftwegen, die in den Jahren 1914—1918 an der Erlanger Universitätsklinik für Ohren-, Nasen- und Kehlkopfkrankheiten zur Beobachtung kamen.

1. Fall. 6jähriger Knabe: Bleistifthülse in einem Bronchus 2. Grösse in der Nähe des Abgangs vom linken Hauptbronchus.

Aspiration des Fremdkörpers 6 Wochen vor Aufnahme in die Klinik. Im Anschluss an die Aspiration offenbar Pneumonie, von der Reste auch bei der Klinikaufnahme noch nachweisbar waren. Das Röntgenbild zeigt einen ziemlich grossen metallischen Fremdkörper in der Gegend des linken Hauptbronchus mit der Oeffnung nach oben stehend. Mit Rücksicht auf die Grösse, Lage des Fremdkörpers und das jugendliche Alter des Patienten Tracheotomie; sofort anschliessend von der Tracheotomiewunde aus untere Bronchoskopie. Nach Absaugung grösserer Schleimeitermassen ist die Einstellung des Fremdkörpers möglich; er steckt in einem Bronchus 2. Grösse und ragt eben in den linken Hauptbronchus hinein. Da es mit den vorhandenen zangenförmigen Instrumenten nicht gelingt, den Fremdkörper zu fassen (die Zange rutschte immer wieder ab), wird die Operation abgebrochen. Nach einigen Tagen wird, nachdem eine nach den Angaben des Referenten konstruierte Fasszange, ähnlich der von Brünings angegebenen Kragenknopfzange eingetroffen ist, neuerdings die untere Bronchoskopie vorgenommen und der Fremdkörper ohne Mühe entfernt. Heilung.

2. Fall. 6jähriger Knabe: Kirschkern links in einem Bronchus 2. Grösse.

2 Tage vor Klinikaufnahme Aspiration. Auswärts Tracheotomie in der Absicht, den Fremdkörper durch die Operationswunde aushusten zu lassen. Befund bei der Aufnahme: Kräftiger, leicht zyanotischer Knabe mit leichter Lungenerweiterung. Röntgenbild: Kein Fremdkörper sichtbar. Untere Bronchoskopie. Auffindung und Einstellung des Fremdkörpers leicht; er sitzt in einem Bronchus 2. Grösse, steckt nicht fest. Die Fasszangen gleiten beim Versuch, den Fremdkörper zu fassen, ab. In einer 2. Sitzung gelingt es, den Fremdkörper mit der gerade gebogenen Moritz Schmidt-Zange zu fassen und zu extrahieren. Heilung.

3. Fall. $3^1/_2$jähriger Knabe: Glassplitter in der Trachea.

6 Wochen vor Aufnahme Aspiration eines dünnwandigen Glassplitters, herrührend von einer Christbaumkugel. Anfangs Beschwerden gering; allmählich zunehmende Atembeschwerden. Befund bei der Aufnahme: Sehr nervöses Kind, leicht zyanotisch, deutlicher Stridor. Larynx, soweit bei indirekter Untersuchung übersehbar, normal. Mit Rücksicht auf das Alter des Pat. und wegen Unkenntnis über Grösse und Sitz des angeblich aspirierten Glassplitters vorerst Tracheotomie. Im Moment der Eröffnung der Trachea wird die Atmung frei, woraus geschlossen wird, dass der Fremdkörper oberhalb der Trachealwunde sitzen muss. Bei Sondierung des oberen Trachealabschnittes von der Wunde aus wird der Fremdkörper festgestellt und nach Erweiterung des Trachealschnittes nach oben ohne Schwierigkeit entfernt. Heilung.

4. Fall. 4jähriges Mädchen: Bohne im rechten Hauptbronchus.

1 Tag vor Aufnahme Aspiration einer Bohne mit nachfolgendem starken Husten und Zyanose. Bei der Untersuchung am Tage der Aspiration einige Stunden nach dem Unglücksfall ist eine deutliche Behinderung der Atmung nicht feststellbar. Ueber den Lungen keine Veränderung nachweisbar. Laryngoskopie ist wegen Ungebärdigkeit des Kindes unmöglich. Gegen den Rat des Arztes nimmt die Mutter ihr Kind wieder mit heim. Am nächsten Morgen wird das Kind mit hochgradiger Atemnot eingeliefert. An dem bewusstlosen Kinde sofort Tracheotomie und anschliessend untere Bronchoskopie. Grosse gequollene Bohne im rechten Hauptbronchus. Der Fremdkörper ragt aus dem rechten Hauptbronchus heraus und verlegt dadurch auch noch zum Teil den linken Hauptbronchus. Beim erstmaligen Eingehen wird der Fremdkörper sofort mit der Brünings'schen Bohnenzange gefasst, doch geht die stark gequellte Bohne beim Extraktionsversuch nicht durch die enge Trachealwunde hindurch, die Bohne muss deshalb nochmals zurückgeschoben und erst die Trachealwunde erweitert werden; darnach gelingt die Extraktion leicht. Heilung. (Autoreferat.)

47) **Chevalier Jackson** (Philadelphia, Pa.). **Die Reaktion nach der Bronchoskopie. (Reaction after bronchoscopy.)** *Pennsylvania med. Journ. April 1919.*

Die Ursachen für Reaktionserscheinungen nach einer Bronchoskopie sind: 1. Ungeschicktes und rohes Manipulieren. 2. Septische Instrumente. 3. Zu langes Bronchoskopieren, also länger als etwa 15 Minuten bei einem Kinde unter einem Jahre und mehr als 30 Minuten bei älteren Kindern. 4. Eine Anästhesie, die die Expulsion infektiöser Agentien nicht aufkommen lässt. 5. Zu kurzer Zwischenraum nach einer vorhergegangenen Bronchoskopie. 6. Abstossen oder selbst

Reizung des Epithels bei einem bereits vorhandenen eitrigen Prozess. Alle diese Faktoren, selbst der letztgenannte, sind leicht zu vermeiden. FREUDENTHAL.

f) Schilddrüse.

48) **Henry Monroe Moses** (Brooklyn, N. Y.). **Intrathorazische Geschwulst der Thyreoidea. (An intrathoracic thyroid tumor.)** *Med. Record. 15. Dez. 1917.*

Patient, der an Arteriosklerose zugrunde ging, zeigte intra vitam auf dem Röntgenogramm einen Tumor. Bei der Autopsie fand man im Mediastinum eine birnförmige Zyste der Thyreoidea, deren Durchmesser folgende waren: von oben nach unten 14 cm, von einer Seite zur anderen 8 cm und von vorn nach hinten 6,5 cm. FREUDENTHAL.

49) **Jos. E. Sheehan** (New York). **Behandlung von 17 Fällen von Struma mittels Injektionen von Karbolsäure, Jod und Glyzerin. (Seventeen cases of goiter treated with injections of carbolic acid, iodine and glycerine.)** *Med. Record. 6. Oktober 1917.*

S. gebrauchte 5 Tropfen einer Lösung von Acid. carbol. pur., Tinct. jodi und Glyzerin zu gleichen Teilen. In manchen Fällen genügten 5 Injektionen. Wenn nicht, gab er viel mehr. Ausserdem gibt er innerlich abwechselnd eine Woche lang Sol. Fowleri und die nächste Woche Calcium glycerophosphat.

FREUDENTHAL.

g) Oesophagus.

50) **Hermann Engels** (Berlin). **Zur Oesophagusatonie.** *Med. Klinik. No. 9. 1919.*

Fall von ausgeprägter Atonie, mässiger Erweiterung und kaum angedeutetem Spasmus bei 29 Jahre altem Soldaten. E. schliesst sich Rosenheim's Ansicht an, der die Wandatonie als primäres Moment, die Dehnung und den Kardiakrampf als sekundäres auffasst. E. betont, dass nur Röntgenaufnahmen mit längerer Beobachtung des Schluckaktes Aufschluss geben können; das Oesophagoskop ergab nichts Besonderes; das Rohr ging glatt hindurch. DREYFUSS.

51) **Eduard Borchers. Zur Dilatationsbehandlung narbiger Oesophagusstenosen.** Aus der chir. Univ.-Klinik Tübingen. *Zentralbl. f. Chir. No. 3. 1920.*

Beschreibung und Abbildung einer Sonde, die in Verbindung mit der v. Hacker'schen Bougierung ohne Ende gebraucht wird, vorausgesetzt natürlich, dass es gelingt. einen Seidenfaden durch die Speiseröhre in den Magen und durch die Gastrostomiewunde wieder aus ihm herauszubringen. Die Sonde ist aus Seide „Goldblond" geflochten und mit Lack überzogen, $1^1/_2$ m lang, misst von der Basis 1 cm, an der Spitze $1^1/_2$ mm Durchmesser und läuft hier in einen Faden aus, an dem das Durchziehen erfolgt. Das Wesentliche an ihr ist, dass sie von der Spitze bis zur Basis ganz allmählich und gleichmässig dicker wird und eine sehr glatte Oberfläche ohne die geringste Unebenheit besitzt. Die Sonde soll die Stenose so weit passieren, bis entweder ein merkbarer Widerstand fühlbar wird oder der Patient Schmerzen angibt.

Beziehbar durch C. Erbe in Tübingen. DREYFUSS.

52) **Erik Lindström** (Gäfle, Schweden). **Ein Fall von Kardiospasmus mit Oesophaguserweiterung. (Fall af kardiospasm med oesophagusdilatation.)** *Hygiea. Bd. 80. H. 30. 31. Oktober 1918.*

Eine 43jährige Frau, die seit 6 Jahren an Magenbeschwerden, seit 3 Jahren an andauerndem voluminösem Erbrechen litt. Gewicht 35,5 kg. Mit dem Gedanken an einen stenosierenden Pylorustumor wurde am 13. Jan. eine Probelaparotomie gemacht, wobei der Magen keine Veränderung zeigte. Da das Hindernis an der Kardia liegen musste, wurde sofort die Gastrotomie gemacht und die Pat. nachher durch die Magenfistel ernährt, und zwar mit gutem Erfolg, da sie sich sehr schnell erholte. Bei Essversuchen bleibt nahezu alles im Oesophagus, Sondierungsversuche mehrere Monate erfolglos. Operation am 1. Febr. 1918. Nach temporärer Schliessung der Magenfistel Schnitt längs des 1. Rippenrandes, nach dessen Durchschneiden nach Marwedel genügender Zutritt zur Kardia geschaffen wurde. Keine Narben oder andere Zeichen eines Ulkus. Nach Durchschneiden des Peritoneums und Lostrennung der Kardia wurde der verengte Teil des Oesophagus freigelegt und manuell erweitert. Darauf Horizontalschnitt durch die Muskulatur (submuköse Kardioplastik nach Heller) bis zur Submukosa auf der Vorderseite des verengerten Teiles des Oesophagus, wobei ein dicker, sphinkterähnlicher Muskelring, 3—4 cm oberhalb der Kardia, durchschnitten wurde. Verlauf reaktionsfrei. Die Röntgenuntersuchung ein paar Monate nach der Operation zeigte, dass sowohl flüssige als breiförmige Kontrastmahlzeit unbehindert passiert.

17. Sept. 1918. Zustand fortwährend gut. Gewicht 53,6 kg. Die dickste Magensonde lässt sich ohne das geringste Hindernis in den Magen einführen.

E. STANGENBERG.

53) **W. Bauermeister** (Braunschweig). **Ueber Speiseröhrenerweiterungen, über Kardiospasmus im Röntgenbild.** *Sammlung klin. Vortr. No. 775. 1919.*

B. betont die eigentümliche Erscheinung, dass sekundäre Erweiterungen der Speiseröhre oberhalb eines Karzinoms nicht regelmässig erscheinen, obwohl die Stenose unter Umständen über viele Monate oder gar Jahresfrist sich erstreckt, während andererseits das Bild der „idiopathischen" oder der Erweiterungen bei Kardiospasmus sich sehr rasch entwickelt. Bei einer Reihe von spindelförmigen Erweiterungen fand B., dass die Schattenkeule des mit Zitobaryumgetränk gefüllten Speiserohrs etwa handbreit oberhalb des Zwerchfells stumpf abschneidet, der restierende Teil des unteren Speiserohrs ist von da bis zum Zwerchfell frei von Füllung, zweifellos, weil neben dem Spasmus der eigentlichen Kardia auch dieser untere Teil der Speiseröhre ebenso lange spastisch kontrahiert war. Diese Beobachtung legt die Mutmassung nahe, dass der untere Teil der Speiseröhre funktionell bereits der Kardia angehört. B. glaubt auch nicht, dass die Erweiterung der Speiseröhre bei Kardiospasmen als eine sekundäre zu betrachten sei, sondern dass eine primäre Muskelinsuffizienz vorliege, da Fälle von jahrelangem Kardiospasmus ohne Erweiterung der Speiseröhre vorkommen.

DREYFUSS.

54) **George A. Hendon** (Louisville, Ky.). **Divertikel des Oesophagus. (Esophageal diverticulum.)** *Amer. Journ. of Surg. März 1919.*

Es gibt 2 Arten von Divertikeln: 1. Durch Druck entstandene. Sie sind

selten, entstehen durch Druck von innen, befinden sich gewöhnlich an der Vereinigungsstelle von Pharynx und Oesophagus, und zwar an der hinteren Wand, und erstrecken sich weiter nach unten zwischen Oesophagus und Wirbelsäule. Die Ausdehnung des Sackes wird verursacht durch Traumen, wie Verschlucken zu grosser Bissen usw.

Die 2. Kategorie von Divertikeln entsteht durch Zug von aussen. Sie sind häufiger als die ersteren und entstehen an der vorderen Wand in der Nähe der Bifurkation als Folge einer Entzündung benachbarter Drüsen mit Adhäsionen und darauf folgendem Zug an der Oesophaguswand. Der Fall des Verf.'s betraf einen 28 jährigen Mann, der wegen einer „Adenitis" der rechten Submaxillargegend an ihn gewiesen war. Pat. hatte keinerlei Beschwerden, besonders keine Dysphagie und keine Schwierigkeit beim Kauen. Doch nahm der Tumor langsam an Umfang zu. Bei der Operation stellte es sich heraus, dass der Tumor immer grösser wurde, je mehr H. in die Tiefe vordrang. Schliesslich riss der „Tumor" durch das Manipulieren, und es entleerten sich etwa 240,0 halbfester und flüssiger Nahrungsmassen, und die wahre Natur der Krankheit wurde erkannt. $2^1/_2$ Monate später wurde unter lokaler Anästhesie die zweite Operation gemacht: Eröffnung der Wunde, Entfernung des Narbengewebes usw. Vollständige Heilung. H. tritt entschieden für eine zweizeitige Operation ein.

FREUDENTHAL.

II. Kritiken und Gesellschaftsberichte.

a) **Vinzenzo Graziani. Der Kropf und die oberen Luftwege. (Il gozzo e le prime vie del respiro.)** Recenati. 1916. 210 Ss.

Diese Monographie ist erschienen als Anhang zu den Atti della Clinica Oto-Rino-Laringoiatrica di Roma, Bd. 1915/16. Sie ist mit zahlreichen Abbildungen ausgestattet und stellt eine ausführliche und erschöpfende Darstellung aller Beziehungen dar, die zwischen Kropf und oberen Luftwegen bestehen. Das erste Kapitel gibt eine Schilderung der Entwicklung der Schilddrüse und Nebenschilddrüsen. Das zweite Kapitel enthält die wesentlichsten Punkte über die Anatomie des Kehlkopfes, der Trachea und der Schilddrüse, das dritte behandelt die Funktion der Schilddrüse und deren Störungen bei den verschiedenen histopathologischen Formen des Kropfes, das vierte den Sitz und die verschiedenen Arten der Strumen. Im fünften Kapitel bespricht Verf. die beim Kropf auftretenden Symptome von Seiten der oberen Luftwege (Veränderungen der Stimme, Veränderungen der Atmung, Dyspnoe, Stridor, reflektorische Störungen, wie Spasmus glottidis, Ictus laryngis, Reflexhusten, ferner Dysphagie) und geht dann zu der objektiven Untersuchung über, wobei besonders der Tracheoskopie und der Röntgenuntersuchung ausführlich gedacht wird. Das wichtigste Kapitel ist das folgende, das die Pathologie und Klinik des Kehlkopfes und der Trachea beim Kropf zum Gegenstand hat. Es werden zunächst die Verschiebungen und Stenosierungen des Larynx, Erweichungen und Verdünnungen der Knorpelwände, Veränderungen der Kehlkopfschleimhaut und das Larynxödem besprochen, sodann mit der durch die Wichtigkeit des Gegenstandes bedingten besonderen Ausführlichkeit die

Stenosen der Trachea. Verf. unterscheidet dabei vier Haupttypen: Deviationen der Trachea mit normalem Lumen; Stenosen durch Kompression von aussen (wieder eingeteilt in einseitige, doppelseitige, frontale und ringförmige), Stenosen von innen (intratracheale aberrierende Struma) und Kombinationen dieser Stenosen. Es werden sodann betrachtet die Veränderungen der Trachealwand infolge von Kropf und die Veränderungen, die dieser indirekt infolge Gefäss- und Nervenveränderungen an den oberen Luftwegen hervorruft; dabei werden besonders eingehend die Rekurrenslähmungen behandelt. Es werden dann abgehandelt die aberrierenden Strumen: Struma des Zungengrundes, intralaryngeale und intratracheale, retrotracheale und retroösophageale Strumen, ferner die intrathorazischen Strumen, deren Symptomatologie und Diagnose auseinandergesetzt wird. Weiter bespricht Verf. die von den Komplikationen der Struma (interstitielle Blutungen, Strumitis, maligne Degeneration) auf die oberen Luftwege ausgeübten Wirkungen, dann die Störungen, die infolge von operativen Eingriffen an der Struma entstehen, und zum Schluss die Behandlung auf den Kropf zurückzuführender Erscheinungen seitens der oberen Luftwege.

Den Schluss der Abhandlung bilden eine Reihe von Thesen, von denen einige wiedergegeben seien:

Der Umfang des Kropfes hat an sich keinen Einfluss auf die Schwere der Störungen; diese stehen vielmehr in direktem Zusammenhang mit dem Sitz der Struma und dem Wege, den ihre Entwicklung einschlägt. Besonders gefährlich sind die Strumen mit Entwicklung nach innen, sei es infolge der Erscheinungen innerer Stenosierung des Laryngotrachealrohrs (intralaryngeale, intratracheale Strumen, Laryngostenose infolge Rekurrenskompression), sei es infolge direkter Kompression auf die oberen Luftwege (retrotracheale, retrosternale Strumen usw.), sei es infolge Aspiration bei jeder Atembewegung auf die Halsorgane (Tauchkropf).

Die einseitige Rekurrenskompression, wenn sie mässigen Grades ist, führt zu anfallsweisem Spasmus glottidis infolge Vermehrung des Adduktionsvermögens der Stimmbänder; wenn aber die Kompression stärker wird und eine reaktive Neuritis eintritt, so bewirkt die vermehrte Erregbarkeit des Nerven spastische Kontraktur der Stimmbänder und auf diese folgt in einer weiteren Phase die Paralyse. Diese verschiedenen Faktoren der bald intermittierenden, bald konstanten Dyspnoe folgen sich wahrscheinlich in progressiver Ordnung. Die Rekurrenslähmung wird nach Operation der Struma zurückgehen, wenn der Nerv nicht degeneriert ist.

Die doppelseitige Rekurrenslähmung weist auf maligne Degeneration oder auf mediastinale Komplikationen hin. Eine Störung der Sensibilität des Larynxeingangs hat als prämonitorisches Symptom einer Rekurrenslähmung grossen Wert als Indikation für Operation der Struma. Calamida.

---

b) H. J. Malan. **Het uitsnyden der keelamandeln (Tonsillektomie).** de Bucy. Amsterdam 1920.

Die Arbeit aus der Amsterdamer laryngologischen Universitätsklinik (Prof. Burger) beginnt mit der Besprechung der physiologischen Funktion der Ton-

sillen und Wiedergabe der bestehenden Hypothesen. Es folgt ein Kapitel mit zum Teil historischer Uebersicht über die verschiedenen Behandlungsweisen der Tonsillitis. Dann werden Tonsillotomie und Tonsillektomie einander gegenüber gestellt, hauptsächlich im Hinblick der Gefahren bei den Operationen. Im 4. Kapitel werden sehr ausführlich die verschiedenen Indikationen und Kontraindikationen der Tonsillektomie besprochen. Es werden von den Indikationen an der Hand der Literatur besprochen: 1. Die Anwesenheit der Tonsillen an und für sich. 2. Die Mandelhypertrophie. 3. Rezidivierende Anginen. 4. Anginen mit Komplikationen. 5. Chronische Mandelentzündung. 6. Tuberkulose. 7. Bösartige Tumoren. 8. Syphilis. 9. Diphtherie. 10. Meningokokkenträger. 11. Struma. Als Kontraindikationen werden erwähnt: 1. Blutkrankheiten. 2. Status thymolymphaticus. 3. Körperschwäche. 4. Säuglingsalter. 5. Sichtbare und fühlbare Pulsation in der Umgebung der Mandeln. 6. Bei Sängern. Von zeitweisen Kontraindikationen werden genannt: 1. Akute Entzündung in Nase oder Hals. 2. Fieber. 3. Menstruation. 4. Zahnkaries und chronische Munderkrankungen. 5. Chronische Nebenhöhlenentzündungen. Im 5. Kapitel wird die Technik der Operation geschildert mit Vorbereitung und Nachbehandlung. Im 6. Kapitel Besprechung der Folgen der Operation. Dann folgt ein Kapitel mit eigener Kasuistik von 94 Fällen (aus der Klinik und aus der Privatpraxis von Prof. Burger) mit genauer Mitteilung der Technik. Nur in Ausnahmefällen wird in Narkose (Chloroform) operiert. Bei etwas tapferen Kindern von etwa 9 Jahren ab kann schon Lokalanästhesie angewandt werden. In einem Falle starb der Patient nach der Operation in Narkose. Man fand bei der Sektion Thymus persistens. Der Fall konnte als Status thymolymphaticus betrachtet werden. Meistens wurde der Patient sitzend operiert, eine Schwester hält den Kopf. Die Mandel wird mit der Yankauer'schen Zange gefasst und die Uebergangsschleimhautfalte der Bogen gespaltet, bis die glänzende Kapsel sichtbar wird. Die Yankauer'sche Schere wird als Raspatorium benutzt, um die Mandel weiter loszulösen. Schliesslich wird der Gefässstumpf mit Brünings'scher Schlinge abgeschnürt. Es folgt eine statistische Uebersicht der durchweg günstigen Resultate und eine „Zusammenfassung" in 23 Thesen. Die gründliche Arbeit gibt eine lesenswerte Uebersicht über die „Tonsillektomiefrage", wobei die hauptsächlichste Weltliteratur berücksichtigt ist.

van Gilse.

c) **W. C. Rivers. M. R. C. S., L. R. C. P., D. P. H. Three clinical studies in tuberculous predisposition.** London. George Allen und Unwin Ltd. 292 pag.

Die ersten beiden Teile des Buches handeln von dem Zusammenhang der tuberkulösen Disposition mit Ichthyosis und mit Schielen. Den weitaus grössten Teil — etwa 230 Seiten — jedoch nimmt die Erörterung des dritten uns hier allein interessierenden Themas ein, nämlich die Frage von dem Zusammenhang einer tuberkulösen Disposition mit Nasenaffektionen. Nach einer in 2 Kapiteln gegebenen recht erschöpfenden Literatur des Gegenstandes werden nun die Ergebnisse mitgeteilt, die Verf. bei der Untersuchung von 500 Phthisikern mit positivem Bazillen-

befund erhalten hat, und demgegenüber die Untersuchungsresultate bei 452 gesunden Kontrollpersonen. Nichttuberkulöse intranasale Veränderungen fanden sich bei 344 von den 500 Phthisikern (68 pCt.) und bei 167 von den 452 gesunden Kontrollpersonen (36 pCt.). Die Verteilung auf die Geschlechter war folgendermassen: 242 von den männlichen 359 Phthisikern (67 pCt.) zeigten Nasenabnormitäten gegenüber 116 von den männlichen 321 Kontrollpersonen (36 pCt.); von den weiblichen 141 Tuberkulösen war ein abnormer Nasenbefund bei 102 (72 pCt.), von den 131 weiblichen Kontrollpersonen bei 50 (38 pCt.). Verf. teilt seine Fälle ein in solche mit Nasenverstopfung oder Mundatmung; solche mit beiderseitiger atrophischer Rhinitis; anderweitige rhino-pathologische Fälle; Fälle mit normalem Nasenbefund. Nach einer kurzen Betrachtung über die „Kollaps-Induration", die höchstwahrscheinlich einen wirklichen prätuberkulösen Zustand darstellt, kommt Verf. auf Grund seines Materials zu der Feststellung, dass Nasenverstopfung und Mundatmung sich bei Phthisikern fast doppelt so häufig (41 pCt.) als bei Gesunden (21 pCt.) findet und zwar war bei den Männern — Phthisikern sowohl wie Gesunden — die Nasenverstopfung häufiger anzutreffen als bei den Frauen, was Verf. erstens zurückführt auf das öftere Vorkommen von Traumen bei den Männern und zweitens auf das Vorwiegen des leptoprosopischen Typus bei ihnen. Erwähnt sei hier noch die Feststellung, dass einfache chronische Laryngitis sich häufiger findet bei Phthisis plus Nasenverstopfung als bei Phthisis allein. Verf. sieht in dem Bestehen einer tuberkulösen Lungenerkrankung jenseits des Stadiums I des Turban-Gerhardt'schen Schemas keine Kontraindikation gegen eine operative Behandlung der Nasenverstopfung, vorausgesetzt, dass sorgfältig vorgenommene Messungen auch nicht die kleinsten Temperatursteigerungen ergeben. So hat er innerhalb von 8 Jahren ungefähr 100 submuköse Septumresektionen, Entfernung von Adenoiden, Leisten, Polypen usw. ohne Schaden bei Phthisikern vorgenommen.

Sehr auffallend ist der Unterschied, den Verf. in bezug auf das Vorkommen doppelseitiger Atrophie in der Nase bei Phthisikern und Gesunden konstatiert, wobei aber zum Widerspruch herausfordert, dass er es als Kriterium für das Bestehen einer Atrophie ansieht, wenn die hintere Rachenwand bei der Rhinoscopia anterior sichtbar ist. Von den 500 Phthisikern war Atrophie bei 75 (15 pCt.), von den gesunden Kontrollpersonen bei 22 (4 pCt.). Im Gegensatz zu der Nasenverstopfung findet sich die Atrophie viel häufiger bei den Weibern (30 pCt. bei den Tuberkulösen, 12 pCt. bei den Gesunden) als bei den Männern (8 pCt. bei den Tuberkulösen und 1 pCt. bei den Gesunden). Ozänafälle sah Verf. einmal unter seinen 500 Phthisikern und einmal unter den 452 gesunden Kontrollpersonen. Bei der Erörterung der Frage, ob die Atrophie der Schleimhaut bei Phthisikern an sich tuberkulösen oder tuberkulotoxischen Ursprungs ist oder ob sie mit dem bei der Phthise vorhandenen schlechten Ernährungszustand zusammenhängt oder ob sie endlich nicht als tuberkulös aufzufassen ist, der Phthise vorausgeht und aller Wahrscheinlichkeit nach ein Element in einer „phthisischen Diathese" vorstellt, kommt Verf. dazu, die letztere Auffassung zu akzeptieren.

Nebenhöhlenerkrankung fand sich bei 7 von den 500 Phthisikern gegenüber 4 Fällen (alles Männer) bei den 452 Kontrollpersonen.

Im folgenden sucht Verf. den Nachweis zu führen, dass Abnormitäten in der Nase, insbesondere Mundatmung, zur Tuberkulose prädisponieren. Abgesehen von theoretischen Erwägungen, die auf der Funktion der Nase als Atmungsweg basieren, führt Verf. einige hier in betracht kommende interessante Tatsachen an, z. B. die Idioten von mongoloidem Typus, die alle Mundatmer sind, sterben fast sämtlich an Lungentuberkulose, ferner: Pferde und Esel, die niemals durch das Maul atmen – wegen der starken Entwicklung des weichen Gaumens ist der einzige Weg, den die Luft nehmen kann, von den Nasenlöchern zu der Trachea — sind gegen Lungentuberkulose immun.

In den Schlussfolgerungen, die Verf. aus seinen Untersuchungen zieht, bekennt er sich als unbedingten Anhänger der Annahme einer angeborenen Prädisposition zur Phthise und eine wesentliche prädisponierende Ursache sieht er in den Anomalien in der Nase. In der Prophylaxe der Tuberkulose spielt daher auch die Erkennung und geeignete fachärztliche Behandlung der Nasenanomalien eine Rolle. Personen, die damit behaftet sind, stellen z. B. für Lebensversicherungen eine höhere Risikoklasse vor. Jeder Patient mit Lungentuberkulose oder Verdacht auf eine solche sollte bei der ersten Konsultation einer gründlichen Nasenuntersuchung unterworfen werden. Als besonders charakteristisch bei männlichen Phthisikern hat Verf. Nasenverstopfung auf der einen Seite befunden kombiniert mit Atrophie auf der anderen Seite; er fand diese Kombination bei seinen 359 männlichen Phthisikern 34 mal und bei den nichttuberkulösen 321 Männern nur 2 mal. Wo solche Veränderungen vorhanden sind kombiniert mit anderen Zeichen, die Verf. für Frühsymptome der Phthise ansieht, wie Herabsinken des Schultergürtels auf der affizierten Seite und Apikalgie (Krönig), da scheint ihm in zweifelhaften Fällen die Diagnose gesichert. Auch die Familienveranlagung bzw. Heredität scheint nach den Feststellungen des Verf. in bezug auf das Vorkommen der Nasenanomalien eine Rolle zu spielen, denn bei 79 Verwandten von 42 Phthisikern fanden sich solche 40 mal, d. h. in der Hälfte der Fälle. Untersuchungen des Verf. an dem Material eines Irrenhauses ergaben, dass diejenigen Formen von Geisteskrankheit, bei denen verhältnismässig häufig sich die von ihm als Stigmata der phthisischen Prädisposition angesehenen Zeichen (Schielen, Ichthyosis und Nasenanomalien) fanden, Idiotie, Dementia praecox und primäre Demenz waren, und dies sind diejenigen Formen von Geisteskrankheit, die besonders zu Tuberkulose neigen.

Das Buch enthält eine Fülle interessanter Tatsachen und wenn man auch nicht immer geneigt sein wird, dem Verf. auf seinen oft ziemlich kühnen Gedankengängen zu folgen, so wird die Lektüre dem Rhinologen wie dem Phthisiotherapeuten in gleicher Weise Anregung und Belehrung gewähren.

Finder.

---

d) Laryngological Section Royal Society of Medicine.

Sitzung vom 1. Februar 1918. (Schluss von Bd. XXXV, S. 303.)

Vorsitzender: A. Brown Kelly.

Diskussion zu den Vorträgen von H. D. Gillies und G. Secombe Hett.

Sir St. Clair Thomson fragt, ob, wenn für die Plastik Schleimhaut in das Naseninnere verpflanzt wird und dieses infolgedessen kein Flimmerepithel hat, Rhinitis sicca oder Ozäna oder Borkenbildung entsteht.

Herbert Tilley fragt, ob bei leichter Depression nach submuköser Septumresektion die Vortragenden empfehlen, ein Stück Septumknorpel von einem anderen Patienten oder ein Stückchen Rippenknorpel von demselben Patienten einzupflanzen.

H. D. Gillies hat keine atrophische Rhinitis nach den Massnahmen zur Herstellung der Nase gesehen. Haut in die Nase eingepflanzt verursacht keinerlei Störungen. Was histologisch aus ihr wird, steht nicht fest, aber vom praktischen Standpunkt aus ist das Ergebnis sehr befriedigend.

G. Secombe Hett: Die autogene und heterogene Einpflanzung von Septumknorpel haben gleich gute Resultate ergeben. In bezug auf den Rippenknorpel glaubt er, dass heterogene Implantate nicht so viel Vitalität besitzen, wie autogene Implantate. Er betont die Notwendigkeit, bevor eine Neubildung der Nase gemacht wird, zuvor etwa bestehende krankhafte Zustände, wie z. B. Nebenhöhleneiterungen, zu kurieren.

A. L. Abel: Neue Laryngotomie- und Tracheotomiekanüle.

Es handelt sich um eine Modifikation von Fuller's Doppelkanüle.

Andrew Wylie: Epitheliom des weichen Gaumens und der Uvula.

38jähr. Mann. Symmetrische Ulzeration auf dem weichen Gaumen, die sich auf die Uvula erstreckt. Wassermann positiv. Probeexzision ergab typisches Epitheliom. W. will Diathermie versuchen.

W. M. Mollison: Stirnhöhleneiterung; eitrige Meningitis; Operation, Heilung.

Pat. hatte bereits über 30 Operationen an der Nase und beiden Stirnhöhlen durchgemacht, alle in Provinzhospitälern ausser der letzten Operation, die Dezember 1916 in Guy's Hospital vorgenommen wurde. Juli 1917 wurde sie wieder aufgenommen mit einer Schwellung in der linken Supraorbitalregion und erheblicher Eiterabsonderung aus der Nase. Operation: es fand sich Eiter im Sinus; Drainage der Höhle nach der Nase zu; gleichzeitig wegen Enge der Nase submuköse Septumresektion. Im August wurde sie entlassen und klagte nur noch über Schmerzen im Verlauf der Supraorbitalnerven. Am 27. September wurde sie wieder wegen andauernder Schmerzen und Eiterabsonderung aufgenommen. Wiedereröffnung der linken Stirnhöhle, Entfernung von Granulationen; es wurde eine Fronto-ethmoidalzelle weit hinten über dem Orbitaldach gefunden, die Eiter enthielt; es wurde ein Drainrohr von der Operationshöhle nach der Nase eingelegt und 10 Tage in situ

gelassen. Nach der Operation stieg dieTemperatur, Pat. klagte über leichte Kopfschmerzen, Mund und Zunge waren trocken und sie delirierte zeitweise. Am 12. Tage nach der Operation war Nackensteifigkeit und ihre Kopfschmerzen wurden sehr heftig. Lumbalpunktion ergab trübe Zerebrospinalflüssigkeit unter erhöhtem Druck. Die Punktion wurde die nächsten 14 Tage täglich wiederholt. Da die Meningitis sich nicht verschlechterte und in der Lumbalflüssigkeit keine Mikroorganismen gefunden wurden, wurde 6 Tage später die Dura mater freigelegt. Der entfernte Knochen zeigte gegen die Nasenwurzel Granulationen. Als der Knochen zwischen den Höhlen gerade über der Nasenwurzel entfernt worden war, sah man ein kleines Gefäss zwischen der Dura mater und der Nase.. Dieses wurde für den vordersten Teil des Sinus longitudinalis superior gehalten und da es von septischen Knochen umgeben war, so wurde es für die mögliche Quelle der Meningitis gehalten; es wurde daher an zwei Stellen unterbunden, das dazwischen liegende Stück wurde entfernt und mikroskopisch untersucht. Es stellte sich heraus als ein Gefäss mit organisiertem Thrombus. Die Dura zeigte sich über dem ganzen Gebiet als normal und der Sinus longitudinalis wies weiter oben keine Thrombose auf. Nach der Operation besserte sich der Zustand sofort; die Kopfschmerzen hörten auf und die Zerebrospinalflüssigkeit wurde bald normal.

Dan Mc Kenzie: Es scheint dies der ersteFall zu sein, in dem einThrombus bei der Operation wegen Stirnhöhlenbeschwerden entdeckt wurde. Da in diesem Fall keine Bakterien in der Zerebrospinalflüssigkeit gefunden wurden, so ist es richtiger, von „seröser Meningitis“ zu sprechen.

Mollison: Das Präparat der kleinen Vene zeigt Thrombose des Lumens, nur aussen chronische Entzündung. M. glaubt, dass die Entzündung in der Vene entstanden ist, als einige Monate vorher die submuköse Septumresektion gemacht wurde.

C. H. Hayton: Tonsillarstein.
Der Stein mass 2,7 cm an der Basis, 2,2 cm in der Höhe und wog 7,9 g.

Jobson Horne: Tumor der Epiglottis.
Pat. wurde in der Sitzung vom Dezember 1917 als Zyste vorgestellt; es stellte sich aber heraus, dass es ein solider Tumor ist. Probeexzision ergibt Sarkom.

C. L. Macleod: Laryngofissur.
Seit 18 Monaten heiserer Mann von 55 Jahren. Tumor des rechten Stimmbandes, Laryngofissur; mikroskopische Untersuchung: Epitheliom.

J. Gay French: Orbitalgeschwulst.
58jähr. Frau, bemerkte zuerst vor 9 Jahren Hervortreten des linken Auges, vor 18 Monaten begann das Auge zu tränen und sie hatte Schmerzen darin.

In der Nase nichts Abnormes auffindbar. Röntgenaufnahme ergab an der oberen und inneren Seite der Orbita eine Schwellung, die sich in die Ethmoidalregion erstreckt. Durchleuchtung zeigte Verdunkelung der linken Stirnhöhle. In den letzten Monaten ist die Geschwulst gewachsen.

Howarth hält den Fall für eine Mukozele des Siebbeins und der linken Stirnhöhle. Er hat etwa 8 Fälle davon gesehen. In einigen ist allein das Siebbein, in einigen allein die Stirnhöhle befallen; in einem beide Stirnhöhlen und ein Siebbein. Einer seiner Fälle bestand seit 17 Jahren.

O'Malley hält den Fall auch für eine Mukozele, jedoch ist es schwierig, ob sie mit dem Siebbein oder der Stirnhöhle in Verbindung steht. Er rät davon ab, die Geschwulst nur von vorn her, da, wo sie über dem inneren Augenwinkel in die Erscheinung tritt, in Angriff zu nehmen, da diese Mukozelen bisweilen mit der Hinterwand der Stirnhöhle in Verbindung stehen, die Höhle absorbiert sein und so leicht Sepsis und Meningitis entstehen kann. Man sollte sie über dem Punkt, wo sie sich zeigt, eröffnen und dann, nach Fortnahme der mittleren Muschel, eine freie Kommunikation mit der Ethmoidalregion schaffen, so dass ein sicherer Weg zur Drainage nach der Nasenhöhle vorhanden ist.

Sir St. Clair Thomson betont ebenfalls die Nichtnotwendigkeit, ja sogar die Gefahr, in diesen Fällen zu operativ vorzugehen; es genügt, Drainage nach der Nase herzustellen.

E. D. D. Davis: 1. Drei Fälle von symmetrischen Knötchen an den Stimmbändern.

Alle drei Fälle betreffen Patienten, die keinen übermässigen Gebrauch von ihrer Stimme machen.

2. Symmetrische Ulzeration der Stimmbänder.

Symmetrische Ulzeration im vorderen Drittel der Stimmbänder. Sputum- und Thoraxuntersuchung negativ; Wassermann negativ.

Herbert Tilley: Wir müssen den Gedanken aufgeben, dass die Stimmbandknötchen etwas mit exzessivem Gebrauch der Stimme zu tun haben. Wenn sie nach prolongierter Ruhe nicht zurückgehen, so ist der beste Weg, mittels indirekter Methode die Spitze des Galvanokauters zu applizieren.

Jobson Horne spricht sich gegen die Anwendung des Galvanokauters aus; die Fälle scheinen alle besser zu werden unter Stimmruhe und Besserung der allgemeinen Gesundheit.

Brown Kelly: Die Ursachen für die Entstehung der Knötchen sind in der Art zu suchen, wie die Stimmbänder zusammengepresst werden, wahrscheinlich infolge der Tätigkeit der Thyreo-arytaenoidei externi. Sie entwickeln sich da, wo das Maximum der Berührung stattfindet, in der Mitte der Pars ligamentosa des Stimmbandes.

W. Stuart-Low: Tumor des Nasenrachenraums.

Breite rote, feste Schwellung mit breitem Stiel, dem Rachendach aufsitzend. Gelegentlich Blutungen.

James Donelan: Fall von doppelseitiger Tränengangstenose; rechterseits erfolgreich behandelt mit West'scher Operation.

11jähr. Knabe; bereits zweimal von aussen operiert; über die Art dieser Operation ist nichts bekannt, jedoch hat sie kein Resultat ergeben. Die innere

Dakryozystotomie rechts hat ein so gutes Resultat ergeben, dass D. beabsichtigt, sie auch links auszuführen.

G. C. Cathcart: Thyreofissur und Entfernung des rechten Stimmbandes 6 Jahre nach der Operation.

Es handelte sich um einen Mann, der mit einem gestielten Tumor des Stimmbandes in Behandlung kam. Die mikroskopische Diagnose lautete auf „Papillom, zusammengesetzt aus verdickten Massen von Pflasterepithel in einem Stroma von areolärem Gewebe. Die Oberfläche des Tumors ist nekrotisch und es besteht etwas entzündliche Reaktion an der Basis". Nach 2 Monaten Rezidiv; Laryngofissur; es zeigt sich, dass die Geschwulst viel ausgedehnter war, als die laryngoskopische Untersuchung ergeben hatte. Entfernung des rechten Stimmbandes und Aryknorpels; Untersuchung ergab Plattenzellenkarzinom. Sechs Monate, bevor Pat. zu C. kam, war er von zwei Halsspezialisten untersucht worden, die nichts ausser Laryngitis gefunden hatten. Das Papillom muss also sehr schnell gewachsen sein. Pat. geht es gut. (Nach dem offiziellen Sitzungsbericht.)

---

e) Wiener Laryngo-Rhinologische Gesellschaft.

Sitzung vom 5. März 1919.

Vorsitzender: Roth.

Fein: Isolierte Tuberkulose der Rachentonsille.

18jähriger gutgenährter Pat. Einzige Beschwerde besteht in der Undurchgängigkeit der Nase. Auf der Rachentonsille ein Substanzverlust mit allen Kennzeichen tuberkulöser Provenienz. Zwei ähnliche ganz kleine Herde an einem Granulum der hinteren Rachenwand. Histologische Untersuchung eines Probestückes ergibt zahlreiche Herde mit Riesenzellen.

Untersuchung der Lungen ergibt einen obsoleten Herd in der rechten Lungenspitze. Fälle von anscheinend isolierter Tuberkulose der Mandeln sind für die tonsilläre Genese der Lungentuberkulose nur mit grosser Vorsicht heranzuziehen, da das Vorhandensein von versteckten Herden in den Lungen niemals ausgeschlossen werden kann. F. will die Rachentonsille gründlich entfernen und ihren Grund mit Milchsäure ätzen.

Hajek erinnert an Arbeiten Gollstein's aus der Stoerk'schen Klinik; ein Teil der in den hypertrophischen Rachentonsillen daselbst gefundenen Tuberkeln war sicher nur auf eingelagerte Fremdkörper zurückzuführen. Sind in vorliegendem Falle Tuberkelbazillen gefunden worden?

Kofler empfiehlt, nach Entfernung der erkrankten Rachenmandel Radiumtherapie einzuleiten. Er berichtet über einen mit Radium erfolgreich behandelten Fall von Nasentuberkulose.

Tschiassny hat bei einer Patientin mit einem isolierten tuberkulösen Geschwür der Tonsille die Enukleation gemacht. Wenige Wochen danach trat Peri-

chondritis der Epiglottis ein; er stellt auf Grund dieser Erfahrung die Prognose der operativen Behandlung solcher Fälle nur mit einer gewissen Reserve.

Hofer hat bei tuberkulösen Lymphomen systematisch die Adenotonsillektomie gemacht; die Erfahrungen waren ungünstig.

Fein teilt die Befürchtung bezüglich der Generalisierung des Prozesses nach der Operation nicht. Tuberkelbazillen sind im vorliegenden Falle nicht gefunden worden; jedoch kann an einen durch Fremdkörper verursachten nekrotischen Herd in diesem Fall nicht gedacht werden, da die ganze Tonsille von solchen Herden durchsetzt war und ferner weil auch an einer zweiten abgelegenen Stelle, an einem Granulom der Rachenhinterwand, derselbe Prozess zu finden ist.

Glas: a) Fall von ungewöhnlicher Pachydermie im Kehlkopf.

W. Roth und Hajek halten den Fall für eine tuberkulöse Erkrankung der Stimmbänder.

b) Fall von Rekurrenslähmung der linken Seite und Mydriasis infolge eines Drüsentumors am Halse.

Schlemmer hat in dem Fall am 2. Januar tracheoskopisch eine Vorwölbung der linken Trachealwand bis fast zur Mitte des Tracheallumens feststellen können. Die Oesophagoskopie war wegen Spasmus des Oesophagusmundes nicht möglich. Es bestand harter Drüsentumor links und es schien zweifellos, dass ein hochsitzendes Oesophaguskarzinom vorlag.

c) Endoskopisch nachweisbares Oesophagusdivertikel.

Marschik hat in einer ganzen Reihe von Divertikelfällen die Oesophagusschwelle ösophagoskopisch nachgewiesen. Als charakteristisch wurde stets der weite Divertikeleingang gefunden, welcher die direkte Fortsetzung des Hypopharynx zu sein scheint, wohingegen der Oesophaguseingang klein wie ein Nebenkanal sich präsentiert. Die Oesophagoskopie bei Divertikel hat mit grosser Vorsicht zu geschehen, da die Divertikelwand sehr leicht verletzlich ist und auch nach glatt verlaufenen Untersuchungen traten Fiebersteigerungen auf.

Marschik stellt a) einen Fall von Gesichtsplastik nach Nasenschuss vor.

b) Einen 9jährigen Knaben zur Diagnosestellung.

Schwellung beider Lider des linken Auges und Protrusio bulbi, teigige Schwellung der linken oberen Schläfegrube und Wange. Visus rechts 6/6, links fast 6/9. Wassermann negativ. Rhinoskopischer Befund negativ. Röntgenbild ergab Turmschädel mit Hyperostose und Synostose des Schädeldaches. In diesen Fällen kommt es durch Druck des wachsenden Gehirns, welchem das vorzeitig verknöcherte Schädeldach starren Widerstand entgegensetzt, zu Druckerscheinungen und Nachgeben der Schädelbasis. Da aber die Erscheinungen nach einer Grippeerkrankung im Oktober besonders manifest wurden, wäre eventuell auch an eine abgelaufene Thrombose im Gebiet des Sinus cavernosus zu denken. Marschik ist jedoch der Ansicht, dass zunächst doch das Siebbein auf ein geschlossenes Empyem zu untersuchen bzw. zu eröffnen und im negativen Falle die Schädelbasis genauer zu untersuchen wäre.

Hajek glaubt, dass möglicherweise eine beginnende Tumorbildung in der hinteren oberen Bucht der Kieferhöhle oder in der Keilbeinhöhle vorliegt.

Weil fragt, ob die entfernten adenoiden Vegetationen histologisch untersucht wurden. Er hat zwei solche Fälle gesehen, in denen eine nach anscheinend normaler Adenotomie aufgetretene Rezidive sich als Fibrosarkom der Schädelbasis erwies, einer derselben zeigte im Beginn das gleiche Bild wie der hier vorgestellte. W. möchte daher die Möglichkeit hervorheben, dass es sich hier um einen beginnenden solchen Tumor mit Hineinwachsen in die Fossa pterygo-palatina handeln könne.

Schlemmer: Zur Diagnosestellung.

Patientin vor 10 Tagen fieberhaft erkrankt, vom Arzt als „Grippe" diagnostiziert. Vor 4 Tagen begann Ulzerationsbildung im Munde. Man sieht bei der noch jetzt hoch fiebernden Pat. ein flächenhaft sich ausbreitendes Geschwür des weichen Gaumens und der Uvula, an den Randpartien seicht, an der Basis der Uvula tiefgreifend; ähnliche Ulzera am linken hinteren Gaumenbogen, an beiden Tonsillen, an der Wangenschleimhaut, an der Ober- und Unterlippenschleimhaut und am rechten Aryknorpel. Die Diagnose schwankt zwischen Stomatitis ulcerosa und Tuberkulose. Es besteht eine Infiltration der linken Lungenspitze mit zahllosen Herden und mehreren Kavernen. Gegen die tuberkulöse Natur der Ulzeration spricht die Schmerzlosigkeit und dass der Prozess erst einige Tage dauert.

Heindl stellt die Diagnose auf multiple Tuberkulosegeschwüre. Hat solche bei hoch Fiebernden öfter beobachtet.

Fein hält den Prozess nicht für tuberkulös, sondern für einen akuten Ulzerationsprozess, über dessen Natur vielleicht die bakteriologische Untersuchung des Geschwürssekrets Auskunft gibt.

Hajek hält den Prozess für einen exanthematischen, Erythema multiforme oder etwas ähnliches.

Kofler hält das Geschwür für ein tuberkulöses.

M. Sgalitzer (als Gast): Röntgenologie des Oesophagus.

Ebenso wie bei der Luftröhre (s. Bericht der Sitzung Centralblatt XXXV, S. 263) hat S. auch den Oesophagus in zwei zueinander senkrechten Projektionsrichtungen — von vorn und von der Seite — aufgenommen. Er zeigt verschiedene Diapositve, die Erkrankungen des Oesophagus darstellen. Die Aufnahmen sind in rein seitlicher Projektionsrichtung ausgeführt, weil sich dabei das Kontrastfüllungsbild des Oesophagus nicht, wie bei sagittaler Projektion mit der Wirbelsäule deckt, auch nicht vom Schatten des Herzens oder der grossen Gefässe überlagert und dadurch undeutlich wird, vielmehr ebenso wie im schrägen Durchmesser frei im Mediastinum erscheint. Es wurden Diapositive von Narbenstenosen, Divertikeln, Tumoren gezeigt. Die Diagnostik der letzteren wurde durch die seitliche Darstellung des hinteren Mediastinums besonders gefördert; denn man ist nun imstande, Oesophagustumoren — also ohne Wismutfüllung — ihrer ganzen Ausdehnung entsprechend abzubilden, die sich bei dieser Projektionsrichtung als dichteres Gewebe von der lufthaltigen Lunge deutlich abheben. Ein nicht steno-

sierender Tumor musste bei der bisher üblichen Methode der Röntgendiagnostik entgehen. S. demonstriert eine Aufnahme eines Tumors, der gar keine Stenosenerscheinungen gemacht hatte. Ferner Demonstration eines Diapositivs, das die drohende Perforation der Geschwulst in die Luftröhre ankündigt, sowie eines Bildes von bereits eingetretener Perforation.

L. Hofbauer: Schlusswort zum Vortrag „Asthma".

Sitzung vom 2. April 1919.

Vorsitzender: W. Roth.

Glas: 1. Histologisches Präparat von Tuberkulose der vorderen Kommissur.

Das Präparat stammt von dem in der vorigen Sitzung vorgestellten Fall. Entsprechend dem klinischen Befunde sind zahlreiche pachydermische Partien mit starker Epithelwucherung und Zapfenbildung über spezifischem Gewebe zu finden.

2. Tuberkulom der hinteren Rachenwand bei einem 22jährigen Mädchen.

Vor 7 Jahren Karies der Halswirbelsäule, völlige Ausheilung des Prozesses seit 6 Jahren. Seit einem Jahr Karies der Handwurzelknochen links. Zur selben Zeit Verstopfung der rechten Nase. Damaliger rhinoskopischer Befund: Tuberkulom des Septums. Exkochleation, Galvanokaustik, Tamponade. Scheinbare Ausheilung. Vor einem halben Jahr Empyem des hinteren Siebbeins rechts, Entfernung einiger polypöser Schwellungen der mittleren Muschel, Entfernung eines kleinen Tuberkuloms am Septum. Milchsäurebehandlung. Seit einigen Wochen minimale Schluckschmerzen. Der Nasopharynx zeigt papillomatöse, granuläre, weit in den Epipharynx hineinreichende Exkreszenzen. Keine miliaren Knötchen. Es handelt sich um eine lupoide Schleimhauterkrankung. Die Therapie wird am rationellsten die Exkochleation mit der Röntgenbehandlung verbinden. Befund an den Lungen negativ.

Fein: Wenn auch zurzeit an den Lungen nichts nachweisbar ist, dürften dennoch alle Prozesse von der Lunge ihren Ursprung genommen haben. Die Affektion im Rachen stellt offenbar eine Granulationsgeschwulst dar, die durch regionäre Infektion seitens des erkrankten Wirbels entstanden ist.

E. Ruttin: Männlicher Stimmbandtypus bei Pseudohermaphroditen.

Das vorgestellte Mädchen klagte über Heiserkeit. R. merkte aber gleich, dass es sich nur um eine tiefe männliche Stimme handele. Tatsächlich zeigten sich beide Stimmbänder breit und kräftig, von männlichem Typus, bei sonst grazilem Kehlkopf. R. erfuhr, dass auch ihre Schwester eine ähnliche Stimme habe. Die laryngologische Untersuchung der Schwester ergab ein ähnliches Resultat. Beide — die eine ist 19, die andere 24 Jahre alt — sind nicht menstruiert und haben auch sonst maskuläre Zeichen. Der gynäkologische Befund lautet bei der einen:

„Pseudohermaphroditismus masculinus externus“, bei der anderen: „Pseudohermaphroditismus masculinus mit beiderseitigem Kryptorchismus“.

Schlemmer: 1. Stomatitis ulcerosa bei offener Lungentuberkulose.

Es handelt sich um den in der vorigen Sitzung vorgestellten Fall. Die Strichpräparate waren bezüglich der Spirochaeta refringens und des Bac. fusiformis völlig negativ. Die histologische Untersuchung eines exzidierten Schleimhautstückchens aus dem weichen Gaumen ergab keine Anhaltspunkte für Tuberkulose. Die Kranke wurde wegen des fortschreitenden Lungenprozesses auf die innere Klinik transferiert. Am weichen Gaumen sind jetzt typische Tuberkuloseulzera. Die Ausbreitung der Ulzeration ist keine so diffuse, insbesondere erscheinen die Ulzera an der Wangenschleimhaut und an den Alveolarfortsätzen abgeheilt. Pat. ist im Terminalstadium. Sch. hält es für wahrscheinlich, dass es sich vor einem Monat um eine akut auftretende Stomatitis bei einer schwerkranken Frau gehandelt hat, und dass sich die Ulzera bald mit dem massenhaft expektorierten Sputum infizierten, bevor sie abheilen konnten.

2. Dekubitalgeschwür des Sinus pyriformis nach Fremdkörpereinklemmung (unter dem Bilde eines Hypopharynxkarzinoms).

Die 59jähr. Patientin kam mit der Wahrscheinlichkeitsdiagnose „Carcinoma oesophagi mit Metastasen in den linken Halsdrüsen und Wirbelmetastasen“ zur ösophagoskopischen Diagnose in die Klinik. Seit Oktober 1917 Kreuzschmerzen, die sie auf einen Sturz auf der Strasse zurückführt und die im Laufe der Zeit sich sehr verstärkt haben. Pat. kann nicht mehr gehen und ist bettlägerig. Ausserdem Magenschmerzen und Druckgefühl nach dem Essen.

Untersuchung am 8. Februar ergab lebhafte Steigerung der Sehnenreflexe, Babinsky, hochgradige Schwäche. Schmerzen beim Schlucken. 20. Februar: Klagen über Schmerzen links am Halse. Daselbst ist ein etwa eigrosser Tumor tastbar, der sehr druckschmerzhaft ist. 24. Februar: Der Tumor ist grösser geworden, starke Schluckschmerzen, fortschreitende Kachexie. Bei der Untersuchung sieht man die Schleimhaut im Hypopharynx diffus geschwollen; der linke Rec. pyriformis ganz verschwollen, und nach reichlicher Anwendung der Speichelpumpe sieht man ein Ulkus mit leicht blutenden Rändern. Wegen des Spasmus des Oesophagusmundes und starker Kachexie der Kranken war an ein Tiefergehen mit dem Rohre nicht zu denken. Wenige Tage später Exitus. Sektion ergibt: „Von einem Defekt, am unteren Ende des linken Sinus pyriformis gelegen, beginnt ein periösophagealer und perithyreoidealer Abszess; am Grunde des Defektes, in das eitrig-entzündete Gewebe fest eingekeilt, ein nicht ausgelöstes Haferkorn“. Für die nervösen Symptome sowie für die Anamnese ergab die Autopsie keine Erklärung.

3. Perichondritis laryngea oder Carcinoma laryngis?

75 jährige Frau, vor 6 Wochen Husten und Heiserkeit. Erste Untersuchung ergab hochgradige Laryngitis subglottica, Aryknorpel leicht geschwollen und in ihrer Bewegung beschränkt; diffuse Tracheobronchitis. Etwa eine Woche später

starker Erstickungsanfall; Tracheotomie. Die Laryngoskopie zeigt konstant denselben Befund: Oedematöse Schwellung der rechten Larynxhälfte, Glottis geschlossen, Stimmbänder unbeweglich in der Medianlinie. Bei der Palpation von aussen fühlt man nicht mehr die Konturen des Kehlkopfes, sondern eine starre Masse, die empfindlich und leicht verschieblich ist. Oesophagoskopie gelingt nicht; das in den Nasopharynx eingeführte Rohr stösst auf einen starken Widerstand. Untere Tracheoskopie ergibt Tracheitis. Diagnose schwankt zwischen Karzinom und Perichondritis.

Marschik hat einen Fall behandelt, der monatelang unter dem Bilde der Perichondritis verlief. Laryngofissur ergab im Larynx keine Spur von Karzinom. Nach 6 Monaten war die Fissur verschlossen, der Larynx in einen fast doppelt so grossen Tumor umgewandelt. Nochmalige Laryngofissur zeigte den Larynx ausgefüllt mit ulzerierten Karzinommassen. Es muss sich um ein submukös gewuchertes Karzinom gehandelt haben.

G. Hofer: 1. Karzinom der Zungenbasis.

Exulzerierter Tumor, vom Lig. glosso-epiglottic. medium bis zum Foramen coecum reichend. Da Pat. Operation ablehnt, auch starke Myodegeneratio cordis besteht, wird nach vorausgegangener Drüsenausräumung beiderseits (Unterspeicheldrüsen und Drüsen entlang dem Sternokleidomastoideus) und nach Unterbindung der Art. linguales 14 Tage nachher oberhalb des Os hyoides durch den M. hypoglossus hindurch ein Radiumträger, Dominici mit 28 mg Radiumbariumsulfat armiert, an und in den Tumor gelegt. Nach Bestrahlung durch dreimal 24 Stunden ist jetzt der Tumor wesentlich alteriert.

Hirsch hält die vorherige Drüsenausräumung für rationell, die zweite Operation aber, die für den Zweck unternommen wurde, das Radiumpräparat an den Zungengrund zu bringen und es dort längere Zeit zu belassen, vermeidbar. H. hat ursprünglich zur Nachbehandlung von nach Schloffer operierten Hypophysistumoren einen Radiumträger konstruiert, bestehend aus einer Zahnprothese, an welcher ein Metallstäbchen angeschraubt ist, das nach rechts und links gedreht und überdies verlängert werden kann; mit dessen Hilfe er Radiumpräparate 12 Stunden und länger einwirken lassen konnte.

Marschik hat bei Bestrahlung von Zungenkarzinomen keine günstigen Resultate gesehen, vielleicht weil die Dosen anfangs zu schwach waren. Es gibt je nach dem histologischen Verhalten verschiedene Arten von Karzinomen und es ist zu hoffen, dass sich auf Grund des histologischen Befundes gewisse Richtlinien ergeben werden.

2. Angiofibrom der rechten Nase.

Der Tumor füllt die ganze rechte Nase und einen grossen Teil der Epipharynx aus und führt zur Protrusio bulbi dextri. Es soll die Denker'sche Operation versucht werden.

Marschik: Die Methode der Klinik ist die Operation, da die konservativen Methoden nicht das gehalten haben, was sie versprechen.

Hajek hält die Operation bei Angiofibromen immer für eine riskierte Sache. Mit Elektrolyse in starken Strömen und bei sechsmonatiger Behandlungsdauer kommt es zu einer Schrumpfung des Tumors.

Weil hat zwei schwere Fälle mit Elektrolyse dauernd geheilt; der eine war als inoperabel abgelehnt worden und wurde in 120 Sitzungen im Verlauf von 6—7 Monaten mit starken Strömen (30 M.-A. und darüber) behandelt.

Hanszel.

f) Oto-Laryngologischer Verein in Kristiania.

Sitzung vom 2. Oktober 1919.

Vorsitzender: Uchermann.
Schriftführer: Galtung.

Uchermann: Fistula oesophago-trachealis. Cancer.

20jähriger Mann, Fischer. Früher stets gesund gewesen. Keine Fremdkörper, keine Laugenstriktur, keine Tuberkulose. Wassermann negativ. Im Oktober v. Js. meldeten sich Beschwerden beim Schlingen von festen Speisen, gleichzeitig etwas Heiserkeit. Weder spontan noch beim Schlingen Schmerzen, keine Schwellung des Halses, keine Druckempfindlichkeit. Linksseitig sind einige erbsengrosse unempfindliche Drüsen zu fühlen. Allmählich nahm die Dysphagie zu, so dass er nur Flüssiges geniessen konnte, und beim Schlucken empfand er zu den Ohren ausstrahlende Schmerzen. Nach einem Aufenthalt im Amtskrankenhaus im Januar-Februar d. Js. trat einige Besserung ein, er konnte halbfeste Speisen zu sich nehmen und die Heiserkeit nahm ab. Keine Sondenbehandlung. Die Besserung war aber nicht von langer Dauer, und Anfang März d. Js. war der Zustand der nämliche wie früher. Mitte März erkrankte er an der „Grippe“, wobei zunehmende Heiserkeit und etwas Dyspnoe. Von Mitte April an nahm diese stark zu, und er konnte nun nichts mehr hinunterschlucken. Nach der einige Tage später vorgenommenen Tracheotomie konnte er wieder flüssige Sachen geniessen, aber diese gingen nach einigen Tagen in die falsche Kehle. In der letzten Woche vor der Aufnahme daher Sondenernährung (Sonde Nr. 12). Bei der Aufnahme am 27. 4. d. Js. war er höchst angegriffen und abgemagert. Eine Sonde ging nicht mehr hindurch. Die rechte Plica ary-epiglottica und Tuberc. arytaen. sind geschwollen, glatt, nicht injiziert, von der Grösse einer Knackmandel. Die Stimmbänder sind nicht zu sehen. Wurde einige Tage darauf der chirurg. Abteilung B überwiesen, wo Gastrostomie gemacht wurde. Kehrte am 7. 5. zur Halsabteilung zurück. Einige Tage später zeigte die Laryngoskopie, dass die Schwellung der rechten Reg. arytaen. erheblich nachgelassen hatte. Die rechte Seitenfläche (Plica ventricularis) bildet eine glatte, etwa bis zur Mittellinie reichende Fläche.

Am 12. 5. heisst es: Er hat sich gut erholt. Bei der Oesophagoskopie trifft die Röhre 18 cm von der Zahnreihe auf Widerstand. Hier sieht man vorn eine

schräge Fläche mit glatter Schleimhaut ohne Narbenstreifen. Sie führt nach unten und hinten bis zu einer zur Speiseröhre führenden schrotkorngrossen Oeffnung, oben links ist eine andere erbsengrosse Oeffnung zu sehen, wo Luft hindurch kommt. Bei späteren Untersuchungen war das Bild ein undeutlicheres oder liess sich überhaupt nicht wiederfinden.

Am 21. 5. wurde hinten links, etwas unterhalb des Arkus, eine hanfsamengrosse Fistelöffnung in der Trachealwandung nachgewiesen. Die Sonde kann bis zur Kolumna hingeführt werden, die im Umfang von etwa $1^1/_2$ cm nach oben zu blossgelegt scheint. Leichte Blutung. Es lässt sich keine Verbindung mit dem Oesophagus finden, die Speiseröhre scheint nach links hinüber getrieben zu sein. Im Laufe des Juni wurde die ösophageale Oeffnung — ohne Oesophagoskopie — derartig erweitert, dass eine Bougie Nr. 32 hindurchdringen konnte. Hierauf trat eine etwa einwöchige Fieberperiode mit beiderseitiger Kostalneuralgie ein. Letztere hat sich dann noch ab und zu, meist rechtsseitig und nur kürzere Zeit dauernd, gemeldet. Im Juli und Anfang August wurde jede Behandlung eingestellt. Er ging aus, befand sich wohl und nahm 9 Kilo zu.

Am 15. 8. wurde Oesophagotomie in gleicher Höhe mit der Trachealwunde und nach Einführung einer Bougie Nr. 20 vorgenommen. Die Speiseröhrenwandung scheint normal zu sein und wird in einer Länge von etwa 2 cm gespalten. Nach unten zu fühlt man keinerlei Hindernis, nach oben zu stösst der Finger etwa 2 cm oberhalb der Schnittöffnung auf Widerstand. Hier lässt sich auch mit der Bougie (Nr. 20) ein stegartiges Hindernis fühlen. Zwischen Luft- und Speiseröhre fühlt man in der Länge von etwa 1 Zoll ein Maschenwerk aus fibrösem Gewebe. 10 Tage später sieht man zwischen Luft- und Speiseröhre eine Oeffnung, wo Luft hindurchdringt und die in Verbindung mit der Trachealöffnung steht. Nun wurde wiederum eine Bougie Nr. 20 eingeführt, und die Oesophagusinzision liess man zuheilen. Hierauf wurden Bougies bis zu Nr. 32 regelmässig eingeführt, aber nach einiger Zeit war dies nicht mehr tunlich. Seit Mitte Oktober will auch nicht die feinste Bougie mehr hindurchgehen. Das Oesophagoskop stösst etwa 15 cm von der Zahnreihe auf Hindernisse. Man sieht eine etwas geschwollene, leicht blutende Schleimhaut, keine Oeffnung. Am 3. 11. wurden aus der Fistelöffnung der Luftröhre einige Gewebsstücke entfernt, die sich bei der mikroskopischen Untersuchung (pathologisch-anatomisches Institut) als Kanzer erwiesen. Seitdem ist der Zustand etwa so wie früher. Nachdem er eine Zeitlang an Kopfschmerz und rechtsseitigen Brustschmerzen litt, befindet er sich jetzt (23. 11.) wieder verhältnismässig wohl. Ab und zu etwas Blutung der Trachealfistel. Jede Behandlung hat aufgehört. Bei der Röntgenuntersuchung konnte keine Vergrösserung der Hilusdrüsen festgestellt werden.

Uchermann besprach den Fall eines Abscessus laryngis nach einem Trauma bei einem 24jährigen Mädchen.

Nach dem Genuss von Hammelfleisch und Kohl (7. 9. nachm.) glaubt sie einen Knochen in den Hals bekommen zu haben, der mit ärztlicher Hilfe vergebens versucht wurde zu entfernen. Starke Dysphagie. Durch Oesophagoskopie

konnte 6 Stunden später kein Knochen nachgewiesen werden. Die Laryngoskopie am nächsten Tage (12 Stunden später) stellt eine erhebliche ödematöse Geschwulst beider Plicae ary-epiglotticae, und zwar namentlich der rechten, fest. Die Stimmbänder sind nicht zu sehen. Keine Dyspnoe. Afebril. Am nächsten Tage Fieber, am Tage darauf wurde bei der Untersuchung mit einem Röhrenspatel eine kleinere Menge putriden Eiters entfernt. Abends Frostschauer mit der Temp. 40°. Am nächsten Tage afebril. Noch lange Zeit war an der Hinterfläche der rechten Plica ary-epiglottica eine Schwellung und eine dicke Pusmembran zu sehen. 12 Tage nach der Läsion konnte sie wieder halbfeste, 21 Tage danach wieder feste Speisen zu sich nehmen. Bei der Entlassung, 5 Wochen nach der Aufnahme (8. 9.), nur noch eine unerhebliche Schwellung der rechten Aryregion.

Uchermann: Stenosis laryngis nach Pharyngotomia mediana und Einlegen einer Trachealkanüle.

10jähriger Knabe. Am 1. 5. d. J. wegen Croup (diphtheritischer Art) operiert. Entfernung der Kanüle nach 17 Tagen. Es zeigt sich, dass der ärztliche Eingriff gerade über der Cart. thyreoidea erfolgt ist, und dass die Kanüle vorn und links eine die vordere Kommissur ausfüllende Narbenmembran hervorgerufen hat. Das rechte Stimmband nur wenig beweglich. Er ist aphonisch, doch ohne an Dyspnoe zu leiden. Es wird Laryngotomia media mit Fensterresektion des Arcus cricoideus (1 cm) ausgeführt, worauf die Membran von innen mit dem Herniotom gespalten wird, danach Bolzung. Ein einfaches Spalten von oben führt in der Regel nicht zum Ziel.

Uchermann: Angina Ludovici bei einem 23jährigen Manne.

Nahm nach einer Durchnässung 8 Tage vor der Aufnahme (23. 2.) ihren Anfang mit Schmerzen und Schwellung des linken hinteren Unterkiefers und zwar von drei Zahnstümpfen desselben ausgehend. Die Geschwulst wuchs rasch und verbreitete sich über die Zunge und den Grund der Mundhöhle. Fieber mit Frostschauern. Starke Dysphagie, keine Dyspnoe. Die Zahnstümpfe wurden vor einigen Tagen entfernt. Die Geschwulst ist holzhart, empfindlich und unter dem Kinn am stärksten. Die Zunge stark geschwollen, glänzend, füllt die ganze Mundhöhlung aus. Keine Schwellung des Ductus submaxillaris. Temp. 38,1. Bei der Inzision durch die Mittellinie des Mylohyoideus wurden einige Esslöffel voll übelriechenden Eiters entleert. Unter dem Kinn fühlte man blossgelegte Knochen. Darauf schnelle Rückbildung der Geschwulst. Das Zuheilen der blossgelegten Knochenpartie nahm aber lange Zeit in Anspruch, und die Wunde heilte zuerst.

Galtung besprach einen Fall von Pyämie.

Gording besprach einen Fall von Anilinvergiftung mit Nasensymptomen und führte ein abnorm gebautes Antrum Highmori vor.

Galtung.



III. Briefkasten.

Clinical Association of American Peroral Endoscopists.

Auf Veranlassung von Dr. Hubert Arrowsmith (Brooklyn) versammelten sich am 1. November 1917 eine Anzahl von Laryngologen in Philadelphia und gründeten die „Clinical Association of American Peroral Endoscopists". Der Zweck dieser Vereinigung ist das Studium von Erkrankungen und Unfällen, die die Luftwege und die oberen Ernährungswege betreffen und deren Behandlung mittels direkter Methoden. Zu Beamten für das erste Jahr wurden erwählt:

Präsident: Chevalier Jackson (Philadelphia).
Vizepräsident: Hubert Arrowsmith (Brooklyn).
Sekretär: Henry L. Lynah (New York).
Exekutive: Wolff Freudenthal (New York) und S. Iglauer (Cincinnati).

Für die Redaktion verantwortlich Prof. Dr. G. Finder, Charlottenburg, Augsburger Str. 38.
Druck von L. Schumacher, Berlin N. 4.

Internationales Centralblatt

für

Laryngologie, Rhinologie

und verwandte Wissenschaften.

Jahrgang XXXVI. Berlin, März. 1920. No. 3.

I. Referate.

a) Allgemeines, obere Luftwege.

1) **Gherardo Ferreri. Die Tuberkulose der oberen Luftwege im Heere und der künstliche Pneumothorax. (La tuberculosi delle prime vie aeree nell' esercito e il pneumo-toraco artificiale.)** *Atti d. Clinica Oto-Rino-Laringoiatrica di Roma. Anno XV. 1917.*

Verf. geht aus von einer Betrachtung über die Häufigkeit der Tuberkulose im italienischen Heer und Marine und über die diesem Gegenstand gewidmeten Arbeiten. Er bespricht dann die Aetiologie der Tuberkulose bei den Soldaten, ihre Lokalisation in den verschiedenen Organen, er spricht dabei auch von dem Zusammenhang von Ozäna und Tuberkulose, ferner über Adenoide und Tuberkulose, er erörtert die Frage, ob die Larynxtuberkulose auf dem Blut- und Lymphwege entsteht usw., bespricht die Therapie, kurz, er gibt einen gedrungenen, aber erschöpfenden Abriss über die Larynxtuberkulose. Den wesentlichsten Inhalt bildet die Wiedergabe der auf ein Rundschreiben, das Verf. an die hervorragendsten in militärärztlichen Stellen befindlichen Laryngologen Italiens erlassen hatte, eingegangenen Antworten betreffs ihrer Erfahrungen über Larynxtuberkulose im Heer.

Was den Pneumothorax anbetrifft, so sieht Verf. eine seiner günstigsten Indikationen in der peritracheo-bronchialen Drüsentuberkulose, wenn sie nicht sehr diffus, d. h. auf die eine Thoraxseite beschränkt ist und mit entsprechenden Veränderungen der Larynxhälfte einhergeht. Verf. geht davon aus, dass bisweilen verkäste Drüsen in die Trachea bzw. die Bronchien durchbrechen und zwar häufiger in den rechten Bronchus und kommt zu dem Schluss, dass „bei Larynxaffektionen mit vorwiegend rechtsseitiger peritracheo-bronchialer Infiltration der Pneumothorax als Beginn jeder allgemeinen und lokalen Behandlung" zu raten sei.

Zum Schluss beschreibt Verf. eine von ihm als praktisch erprobte Schutzmaske für den Arzt.

CALAMIDA.

2) **J. L. Goodale** (Boston). **Vorläufige Mitteilung über eine Hautreaktion, die durch verschiedene bakterielle Proteide bei gewissen vasomotorischen Störungen der oberen Luftwege erzeugt wird. (Preliminary notes on skin reaction excited by various bacterial proteids in certain vasomotor disturbances of the upper air passages.)** *Boston Med. and Surg. Journ. 17. Februar 1916.*

Die Untersuchungen von G. sollen dartun, dass bei manchen anaphylaktischen Personen, die während des ganzen Jahres an vasomotorischen Störungen der oberen Luftwege leiden (also nicht Heufieber usw., sondern das vom Verf. sogenannte infektiöse Asthma), eine charakteristische Hautreaktion auftritt nach Verreibung eines löslichen Extraktes von Staphylococcus pyogenes albus, aureus, citreus, micrococcus tetragenus und ferner einem bis jetzt noch nicht identifizierten, dem Friedländer'schen ähnlichen Bazillus.

Manche Fälle vasomotorischer Störung, die klinisch gar nicht von den eben genannten zu unterscheiden waren, zeigten keine Reaktion, ebenso wenig wie Personen ohne vasomotorische Störungen.

FREUDENTHAL.

3) **Hajek. Sarcoma idiopathicum haemorrhagicum Kaposi in den oberen Luftwegen.** *Monatsschr. f. Ohrenheilk. Jahrg. 53. S. 689.*

Es handelt sich um den seltenen Fall, wo ein Sarcoma cutis idiopathicum haemorrhagicum Kaposi nicht nur auf der äusseren Körperhaut, sondern auch im Bereiche der oberen Luftwege auftritt. Der 70jährige Pat. hatte 1913 eine linsengrosse Wucherung an der Bindehaut des unteren Augenlides bemerkt. Sie wurde ausgeschält und die anatomische Untersuchung ergab ein Angiom. Zwei Monate später zeigte sich unter Schluckbehinderung am oberen Pol der rechten Tonsille und am weichen Gaumen je ein kirschgrosser Tumor von blauroter Farbe und weicher Konsistenz. Entfernung mittels galvanokaustischer Schlinge. Anatomische Untersuchung: Teleangiektatisches Spindelzellensarkom. In den folgenden Monaten traten multiple Angiome an den verschiedensten Körperteilen, aber auch im Bereiche der oberen Luftwege, hauptsächlich am Gaumen, der Zungenbasis, im Nasenrachenraum, ferner auch im Rektum auf. Radiumbehandlung, Röntgenlicht, Arsen blieb ohne Wirkung, jedoch liessen sich die Tumoren sehr leicht und ohne nennenswerte Blutung entfernen, ohne lokal zu rezidivieren; häufig erfolgte auch spontane Involution. Während eines Jahres wurden mehr als 100 Tumoren einzig aus den oberen Luftwegèn entfernt, zweimal mussten grössere Tumoren aus der Glottis exstirpiert werden wegen heftiger Atemnot. Im Herbst 1916 starb der Kranke an Anämie und allgemeinem Hydrops.

Die von Paltauf wiederholt vorgenommenen histologischen Untersuchungen ergaben eine Zusammensetzung der Tumoren aus Spindelzellen mit stellenweise sehr reichlicher Vaskularisation, Blutungen und Bildung kavernöser Räume, neben den reichlich neugebildeten Gefässen oft Lymphozyten und Plasmazellen, einen Befund, identisch mit dem Sarcoma idiopath. haemorrhag. Kaposi, dessen maligne Umwandlung und Generalisierung das vorstehende Krankheitsbild darstellt.

SCHLITTLER.

4) **Francis J. Quinlan** (New York). **Die Bedeutung der Blutungen bei Operationen in der Nase und im Halse. (Significance of hemorrhage in operations on the nose and throat.)** *Medical Record. 15. April 1916.*

Die wichtigsten Teile in bezug auf Blutungen sind das knorplige und knöcherne Septum sowie die Gaumenbögen. Aetiologisch wichtig sind von Bedeutung: 1. unvollkommene Entfernung abgetrennter Gewebe; 2. Anomalien der Gefässe; 3. Entzündungszustände; 4. Anästhetika: a) Chloroform, Aether usw. rufen eine Kongestion der Gefässe hervor und können zu Blutungen während der Operation führen; b) lokale Anästhetika bringen häufig Spätblutungen hervor. 5. Hämophilie sowie andere abnorme Zustände des Blutes, wie sie bei Purpura haemorrhagica, Leukämie und Anämie vorkommen.

Die Therapie ist lokaler und allgemeiner Natur. Zu den lokalen Massnahmen in der Nase gehört auch die Tamponade, die nur angewendet werden soll, wenn kein einzelnes blutendes Gefäss sichtbar ist, die hintere Tamponade nur in extremen Fällen.

Bei Tonsillarblutungen ist das Wichtigste absolute Ruhe, d. h. auch nicht gurgeln und nicht schlucken (um das letztere zu erzielen event. einen Pfropfen zwischen die Zähne zu tun). Ferner Digitalkompression, Klammern oder Naht und schliesslich als letztes Hilfsmittel die Ligatur der Carotis comm., eine gefährliche Operation. — Für die allgemeine Behandlung kommen in Betracht die Einspritzung von Diphtherieantitoxin, Pituitrin, Calcium lact. und anderes.

FREUDENTHAL.

5) **A. Koetz** (Kiel). **Klinische Beobachtungen über die Beeinflussbarkeit des Keuchhustens.** *Therap. Monatshefte. September 1919.*

Entscheidend für die Diagnose des Keuchhustens betrachtet Verf. die sog. Reprise im Anfall; dieser setzt mit mässigen Hustenstössen ein — 10 oder 20 oder noch mehr folgen einander, dann klingt der Anfall ab, einen Augenblick herrscht Ruhe und dann folgt eine genaue Wiederholung des ersten Anfalls — die sog. Reprise. Alle anderen Fälle von sonstigem krampfhaftem Husten schaltet Verf. als Keuchhusten aus und bezeichnet sie als „spastischen“ Husten. Als am meisten disponierend für einen Keuchhusten und infolgedessen als prognostisch ungünstig, was Dauer und Schwere der Erkrankung anbetrifft, gilt die neuropathische Veranlagung eines Kindes.

Was die medikamentöse Beeinflussbarkeit anbetrifft, so gelingt diese um so besser, je frischer und schwerer der Keuchhustenfall ist. Verf. hat Chinin, Chineonal, Kodeinsyrup, Tussaloin (ein Chininersatz), Vaporin benutzt. Die besten Erfahrungen hat er mit Thymipin (hergestellt von der chemischen Fabrik „Zyma“) gemacht. Es wird morgens und abends 1 Tropfen in einem Esslöffel Wasser gegeben, bis die Zahl der Anfälle sinkt; dann Morgens und Abends 2—3 Tropfen. Alle Medikamente entfalten ihre Hauptwirkung beim frischen Keuchhusten.

FINDER.

6) **Roberto Alessandri. Ueber einige Schussverletzungen des Halses. (Su alcuni casi di ferite da arma da fuoco del collo.)** *Atti d. Clinica Oto-Rino-Laringoiatrica di Roma. Anno XV. 1917.*

Mitteilung von 20 Krankengeschichten, Verwundungen des Kehlkopfes und

der Trachea, Durchschüsse des Halses ohne Verletzung der grossen Gefässe und Nerven, solche mit Zerreissung der Jugularis externa und der Subklavia, Verletzungen des Halsmarks. CALAMIDA.

7) **Felix Rood. Anästhesie bei Hals- und Nasenoperationen. (Anaesthesia in in throat and nose operations.)** *Section of Anaesthetics of the Royal Society of Medicine. 6. Februar 1920.*

R. befürwortet die Anwendung des Aethers für tiefe und oberflächliche Narkosen; letztere z. B. für Entfernung der Tonsillen und Adenoiden. Er beschreibt eine modifizierte Methode der „Offen Aether"-Technik zur Erzielung der gewünschten Tiefe der Narkose, bei welcher bei frischer Farbe dilatierte Pupillen, ruhige automatische Atmung und weit abduzierte Stimmbänder vorhanden sind. Der Kopf des Pat. muss extendiert über ein festes Kissen gelagert werden, so dass er auf dem Scheitel ruht.

Diskussion:

Herbert Tilley hat 11 Todesfälle bei Chloroform gesehen. Er empfiehlt ebenfalls Aether.

William Hill bemängelt die Länge der Zeit, die bei Einleitung der Narkose nach Rood nötig ist. Schnelle Operationen können befriedigend in Aethylchloridnarkose ausgeführt werden.

G. H. A. Barton empfiehlt kleine Dosen von Aethylchlorid zur Einleitung der Aethernarkose. Für intralaryngeale Operationen empfiehlt er Rektalanästhesie.

Sir St. Clair Thomson: Operationen an der Nase, bei denen das Blut durch postnasale Tamponade von den Luftwegen ferngehalten werden kann, unterscheiden sich wenig von den anderen chirurgischen Operationen. Ebenso ist, wenn bei Laryngotomie oder Laryngofissur Tamponade an dem oberen Ende der Kanüle gemacht wird, die Narkose ohne Risiko. Aengstlicher ist die Sache bei Pharynxoperationen. Er hat 3 Todesfälle bei ihnen erlebt und zwar handelt es sich in allen Fällen, wie die Sektion ergab, um Status lymphaticus. In Amerika, wo Aether allgemein gebraucht wurde, ist einer der geschicktesten Tonsillenoperateure zu Chloroform zurückgekehrt. Chevalier Jackson macht seine endoskopischen Operationen ohne jedes lokale oder allgemeine Anästhetikum.

W. Silk empfiehlt die Zufügung einer geringen Menge Chloroform zu Aether und betont die Vorteile der Kuhn'schen Tubage.

W. Stuart Low macht darauf aufmerksam, dass vor der Operation Atropin gegeben, die Operation zu früher Morgenstunde in einem warmen und ruhigen Raum ausgeführt werden soll. Er betont die Vorteile des Chloroforms.

Sir William Milligan gebraucht ungefähr gleich häufig Chloroform und Aether. Er rühmt gleichfalls die Vorzüge der Kuhn'schen Tubage. Adrenalininjektionen während der Narkose sind sehr gefährlich; Bepinselungen der Schleimhaut damit sind gefahrlos. Vor Anwendung von Aether soll Morphium und Atropin injiziert werden.

Harold Barwell plädiert auch für Aether nach vorheriger Atropininjektion. Bei Septumoperationen wendet er Kokain eine Viertelstunde vor der Operation an und spritzt vor Beginn der Narkose Adrenalin (1:15000) unter die

Schleimhaut. Injektion während der Narkose ist gefährlich. Er hält die Seitenlage für den Pat. für bequemer als die Hyperextension des Kopfes.

Brown Kelly empfiehlt für kurzdauernde Operationen bei Kindern Bromäthyl.

FINDER.

b) Nase und Nasenrachenraum.

8) **Hans Zacherl. Ein Beitrag zu den Missbildungen des Gesichts.** *Arch. f. klin. Chir. Bd. 113. H. 2.*

Zehnjähriges Mädchen. An der linken Seite der äusserlich abgeflachten, jedoch sonst normalen Nase, ein 2,5 cm langes fast 1 cm breites Gebilde, das nahe der Nasenwurzel beginnt, nicht gänzlich frei beweglich der linken Nasenhälfte flächenhaft schräg aufsitzt. Das untere bürzelförmige Ende trägt eine zentrale Oeffnung, die sich in einen Kanal fortsetzt; die in denselben eingeführte Sonde reicht 4 cm hinein. Röntgenaufnahme zeigt, dass die Sonde bis zum inneren Augenwinkel reicht. Eine Kommunikation mit der Nasenhöhle ist nicht zu konstatieren. Bei Druck auf den Rüssel entleert sich glasiges, dem Nasenschleim ähnliches Sekret. Rhinoskopischer Befund ausser Deviation des Septums nach links normal. Exstirpation des Rüssels. Mikroskopischer Befund. Verf. nimmt an, dass geringes Zellmaterial des seitlichen Nasenfortsatzes in der Gegend der embryonalen Mundaugenspalte mit dem Oberkieferfortsatz nicht zur Vereinigung gekommen ist und so zur Rüsselbildung geführt hat. Die Lokalisation der Entwicklungsstörung wird in diesem Fall durch den Nachweis der Tränendrüse in dem Rüssel erleichtert.

FINDER.

9) **Willy Wolffheim. Ueber einen anatomisch seltenen Befund an den Nasenmuscheln.** *Arch. f. Lar. u. Rhin. Bd. 32. H. 3. S. 405.*

Beschreibung einer seltenen Form genuiner Atrophie der Nasenmuscheln.

BRADT.

10) **Lindovo Bocache. Betrachtungen über einen Fall von Rhinophym. (Considerazioni sopra un caso di rinofima.)** *Atti d. Clinica Oto-Rino-Laringoiatrica di Roma. Anno XV. 1917.*

Mitteilung eines Falles von grossem Rhinophym; operative Abtragung desselben und Thiersch'sche Transplantation von Epidermisstückchen vom Oberschenkel. Gutes kosmetisches Resultat.

Verf. gibt eine ausführliche Analyse seines mikroskopischen Befundes; dieser unterscheidet sich in manchen Beziehungen von dem, den andere Autoren beim Rhinophym erhoben haben. Verf. möchte sich mit der pathologisch-anatomischen Definition des Rhinophyms als eines Fibroadenoms nicht zufrieden geben; er scheint einen parasitären Ursprung desselben für möglich zu halten.

CALAMIDA.

11) **W. W. Carter** (New York). **Knochentransplantation, die ideale Methode zur Verbesserung der Sattelnase. (Bone transplantation, the ideal method for the correction of saddle back nose.)** *New York med. Journ. 24. Mai 1919.*

Irgend eine fremde Substanz, wie Zellulose, Silber oder die Laneplatte, die chemisch neutral dem umgegenden Gewebe gegenüber sich verhalten, können ein-

heilen und unter günstigen Umständen geraume Zeit dort verweilen. Aber sie bleiben immer Fremdkörper, die der Organismus sich bemüht, auszustossen. Das einzige Material, welches in Betracht kommen kann, ist die autogene Verpflanzung von Knochen und Knorpel. C. nimmt daher einen Teil der 9. Rippe, die äussere Hälfte inkl. Periosteum wird aufbewahrt. Wenn der Defekt bis zur Nasenspitze geht, nimmt C. die Verbindungsstelle der Rippe und des kostalen Knorpels. Man achte darauf, dass die Biegsamkeit der Spitze erhalten bleibt. Das kanzellöse Gewebe wird abgeschabt und der Knochen von innen her eingeführt. Die abgeschabte Masse benutzt C., um die Seiten auszufüllen. Ist der eingeführle Knochen zu gross, so kann er nach einigen Wochen herausgenommen und verkürzt werden. Die Resultate sollen sehr gute sein.

FREUDENTHAL.

12) **Boeninghaus. Ueber das Schiefwerden der Nase.** *Arch f. Lar. u. Rhin. Bd. 32. H. 3. S. 400.*

B. meint, dass der nach spontaner wie nach traumatischer Deviation des knorpligen Septums sich entwickelnden Schiefnase ein gesetzmässiger Vorgang zugrunde liegt: Wenn bei noch nicht konsolidiertem Knochengerüst durch ein übermässig wachsendes oder gebrochenes knorpliges Septum ein genügend starker seitlicher Druck oder Zug auf die Nasenbeine ausgeübt wird, so kommt es allmählich zu einer Umformung des knöchernen Nasenrückens sowohl wie des sich anschliessenden Gesichtsskeletts in dem Sinne einer seitlichen Drehung um einen Punkt, welcher etwa an der Verbindung der Nasenbeine mit dem Stirnbein liegt. Als Therapie schlägt der Autor eine submuköse Streifenresektion des knorpligen Septums vor.

BRADT.

13) **Aristide Ranelletti. Ulzeration und Perforation der Nasenscheidewand durch Chrom und Chromate. (Ulcerazione e perforazione del setto nasale da cromo e cromati.)** *Il Policlinico. Anno XXVI. 1919.*

Verf. hat als Arbeitsinspektor in einer Sodafabrik, in der zur Fabrikation Kaliumbichromat gebraucht wurde, Gelegenheit gehabt, einige Fälle zu beobachten. Von 69 Arbeitern hatten 39 Ulzeration am Septum, 6 Perforation. Die Ulzeration fand sich am häufigsten im unteren Teil des knorpligen Septums, und zwar meist in der Mitte, wenige Millimeter vom häutigen Septum. Die zuerst hyperämische Schleimhaut bekommt eine schmutzig-weisse Farbe und es bildet sich ein ausgefranzter runder Fleck von der Grösse eines Stecknadelkopfes bis zu 1—2 cm. Der Fleck vertieft sich, bis es zur Perforation kommt. Subjektive Beschwerden waren nicht vorhanden; anfangs besteht akuter oder subakuter Katarrh, bisweilen mit Konjunktivitis und Tränenträufeln. Die Symptome des Nasenkatarrhs beginnen gewöhnlich 1—2 Monate nach Aufnahme der Arbeit; die Ulzeration zeigt sich 1 Woche nach den ersten katarrhalischen Erscheinungen, die Perforation nach einigen Monaten. Die Inhalation von Pulvern und Dämpfen der Chromverbindungen sind die Ursache der Ulzerationen und Perforationen. Als Präventivmittel empfiehlt Verf. Einlegen von Salizylgaze in die Nase, zur Behandlung der Ulzerationen Aetzung mit Silbernitrat und Applikation von Zinksalbe und Salizylsalbe.

CALAMIDA.

14) **Tiefenthal** (Cöln). **Die submuköse palatinale Hypophysenoperation. Beitrag zur operativen Technik.** *Zeitschr. f. Ohrenheilk. Bd. 78. H. 3/4. S. 214.*

Verf. ist in einem Falle von Adenom der Hypophyse folgendermassen vorgegangen: Schleimhautschnitt in der mittleren Linie des harten Gaumens, Abtragung der Knochenplatte, von hier aus submuköse Resektion des ganzen Septums, Eröffnung der Keilbeinhöhle und des Türkensattels. Er rühmt an dieser Methode gegenüber der Preysing'schen folgende Vorzüge: Geringe Blutung, keine Gefahr der Lappennekrose, Muscheln und Nasenscheidewand bleiben erhalten, Lokalanästhesie ohne perorale Tubage genügt.

KOTZ.

15) **C. C. Fischer. Die Behandlung der Tränenwege durch das Toti'sche Verfahren.** Verein f. wissenschaftl. Heilk. zu Königsberg i. Pr., Sitzung v. 12. Mai 1919. *Deutsche med. Wochenschr. No. 29. S. 814. 1919.*

F. hat 32 Fälle von Stenose und Erweiterung der Tränenwege nach Toti operiert. Er operiert grundsätzlich in lokaler Betäubung, nur dreimal musste daneben die Allgemeinnarkose angewendet werden (ein kleines Kind und zwei sehr ängstliche Erwachsene).

Etwa 80 pCt. der Fälle heilten mit positivem Fluoreszinversuch. Drei Fälle waren Misserfolge, weil bei ihnen schon von anderer Seite die beiden Tränenröhrchen geschlitzt waren. In solchen Fällen ist die Toti'sche Operation nicht indiziert.

In allen anderen Fällen wurde die Tränensackeiterung vollständig beseitigt. 8 Fälle konnten durch Erkundigungen und Nachuntersuchungen als Dauererfolge festgestellt werden, über das weitere Schicksal der anderen waren Nachrichten nicht zu erhalten.

In 19 von 32 Fällen wurden schwerere Erkrankungen an der Nasenschleimhaut und am Siebbein gefunden, die F. als Ursache für die Tränensackeiterung ansieht. Trotzdem ist eine Nasenbehandlung, z. B. Siebbeinausräumung, bei alten Leiden nicht mehr imstande, die Tränensackerkrankung zu beseitigen, weil an den sekundär erkrankten Tränenwegen bereits knöcherne oder bindegewebige Verwachsungen entstanden sind, die direkt operiert werden müssen.

Die Toti'sche Operation bringt den erwünschten Erfolg auch dann, wenn das primäre Nasenleiden nicht behandelt wird.

Operationen an den unteren Nasenmuscheln werden oft vorgenommen, weil der Gedanke naheliegt, dass ihre polypös entarteten oder anormal gelagerten Teile die Mündung des Tränennasenkanals verlegen. Sie sind aber meist erfolglos, weil die Stenose oberhalb der unteren Muschel im Tränennasenkanal in den meisten Fällen liegt.

Nach F. ist das Toti'sche Verfahren den intranasalen Methoden (Polyak-West) überlegen, weil das Operationsfeld übersichtlicher ist und weil auch Leute mit sehr verengtem Naseneingang, ängstliche Personen und Kinder operiert werden können.

Die Behauptung Wests', dass die Toti'sche Operation für Tränensackeiterung und Fisteln nicht anwendbar sei, lehnt F. ab.

Eine Entstellung durch die äussere Narbe ist nicht eingetreten. F. hält es für wünschenswert, dass Schlitzungen der Tränenröhrchen und Weber-Stilling-

sche Operationen zugunsten der Toti'schen Operation eingeschränkt werden möchten, weil diese Eingriffe den Erfolg der Toti'schen Operation beeinträchtigen.

Nach Ansicht des Vortragenden verdient das Toti'sche Verfahren eine weit grössere Verbreitung, als es bisher gefunden hat. Durch die Tränensackexstirpation, die von Augenärzten immer noch angewendet wird, wenn Sondierungen, Durchspülungen, Schlitzungen nicht zum Ziele führen, wird der Tränenabfluss nach der Nase unmöglich gemacht, die Tränen fliessen über die Wange ab.

Auch in der anschliessenden Diskussion, an der sich Rhinologen und Ophthalmologen beteiligen, kamen die Vorzüge der Toti'schen Operation vor der intranasalen Freilegung des Tränensacks zum Ausdruck, weil sie in gleicher Weise von Ophthalmologen wie Rhinologen ausgeführt werden kann. Bei dringender Infektionsgefahr des Bulbus, also bei notwendigen Bulbusoperationen, Ulcus serpens, sei jedoch wegen der grösseren Sicherheit die Exstirpation des Tränensacks der Toti'schen Operation vorzuziehen.

Ob durch die bei der Toti'schen Operation stattfindende Durchtrennung des Lig. palpebrale internum und von Orbikularisfasern Störungen in der Tränenableitung entstehen können, wie behauptet worden ist, müssen weitere Erfahrungen an einem grossen Material lehren. (Ref.)

R. HOFFMANN.

16) **Spencer G. Strauss** (New York). **Paroxysmenartige Hydrorrhoea nasalis durch Dyspituitarismus veranlasst. (Paroxysmal nasal hydrorrhea based on dyspituitarism.)** *Med. Record. 13. September 1919.*

An einem von ihm beobachteten Falle will Verf. die Wichtigkeit endokriner Sekretion beweisen. An der jetzt 34jähr. Patientin wurde im Alter von 14 Jahren die Adenektomie gemacht. Hierbei denkt Verf. an die Wahrscheinlichkeit eines genetischen Zusammenhanges der adenoiden Wucherungen mit der Hypophyse. Erwiesen ist das aber nicht. Zwei Monate nach einem Schlag auf den Kopf stellten sich typische Erscheinungen von Hydrorrhoea nasalis ein, die 6 Wochen lang anhielten, ganz plötzlich verschwanden, aber ebenso plötzlich nach 3 Monaten wieder auftraten, um wiederum nach 6 Wochen zu verschwinden. Patientin ist eine sehr kleine, aber sehr fette Person, die keine Süssigkeiten usw. geniesst, und die auch nie das Gefühl von Durst kannte. Diese Tatsachen weisen auf einen ungewöhnlichen Tonus in der Zirbeldrüse hin. Extractum gland. pituit. beseitigte die Hydrorrhoe.

FREUDENTHAL.

17) **Hugo Stern. Die Indikationsstellung für rhinologische Operationen bei den Rhinolalien vom phoniatrischen Standpunkt.** *Monatsschr. f. Ohrenheilk. Jahrg. 53. S. 577. 1919.*

Der bereits durch seine früheren Publikationen auf sprachärztlichem Gebiete vorteilhaft bekannte Verf. bespricht zuerst die verschiedenen Formen der Rhinolalie und kommt zu folgenden Forderungen, was das operative Eingreifen gegenüber dieser Sprachstörung anbelangt:

1. Genaue phoniatrische Untersuchung jedes Falles vor dem operativen Eingriff, zumal gründliche Exploration in phonetischer Beziehung aller jener Fälle, bei welchen bereits Eingriffe stattgefunden haben.

2. Besonderer Vorsicht in der Indikationsstellung bedürfen alle jene Fälle mit Veränderungen der Sprache bzw. der Stimme, die organisch keine pathologischen Veränderungen aufweisen, bei ihnen ist die Störung häufig rein funktionell und als Therapie die systematische Uebungsbehandlung indiziert.

3. Unter Beobachtung der physiologischen, die Stimme und die Sprache bestimmenden Verhältnisse ist bei den verschiedenen Formen der Rhinolalie die Indikationsstellung zu operativen Eingriffen leicht. Schwierig ist sie aber in jenen Fällen, wo neben den pathologischen Klangverhältnissen bei Vornahme rhinopharyngologischer Eingriffe Rücksicht zu nehmen ist auf Verengerungen der Nase, welche die Atmung wesentlich behindern, oder auf Hörstörungen.

In einem Anhang (II. Teil) bespricht Stern die Untersuchungsmethodik der Rhinolalien.

SCHLITTLER.

18) **K. Amersbach. Zur Frage der experimentellen Kaninchen-„Ozäna".** *Arch. f. Lar. u. Rhin. Bd. 32. H. 3. S. 409.*

1. Die von Hofer abgebildete (Arch. f. Lar. u. Rhin., Bd. 32, H. 2) Epithelmetaplasie stellt gar keine echte Metaplasie dar, sondern ist ein Akkommodationsvorgang, der auch an den Muscheln normaler Kaninchen nachgewiesen werden kann. Die von Hofer wiedergegebene Stelle entstammt nicht der Schleimhaut der vorderen Muschel, sondern einer Stelle nahe dem Nasenboden! Also einer Schleimhautpartie, die bisher garnicht zur Diskussion stand!

2. Die Atrophie der vorderen Muschel bei der sog. Kaninchen-„Ozäna" beruht primär auf einer Zerstörung des knöchernen Stützgerüstes. Diese auffallend rasch vor sich gehende Zerstörung erfolgt nicht in der Hauptsache durch Osteoklasten und die Bildung Howship'scher Lakunen, denn diese Gebilde finden sich nur in einer in gar keinem Verhältnis zu der Schnelligkeit der Knochenzerstörung stehenden Anzahl. Ueberdies lassen sich Osteoklasten und Howship-sche Lakunen auch bei normalen Fällen in gleicher und grösserer Anzahl, wie Hofer sie abbildet, nachweisen. Einen normalen Abbau durch Osteoklasten habe ich nie geleugnet. Endlich finden sich unter Umständen (Fall von Infektion mit Bac. pyogenes bovis) sehr zahlreiche Osteoklasten am Stützgerüst der vorderen Muschel des Kaninchens, ohne dass es zu einer grossen Zerstörung des Knochens, wie etwa bei den Fällen von Kaninchen-„Ozäna", kommt.

3. Das Fehlen der Schleimdrüsen in der vorderen Muschel der Kaninchennase ist von mir zuerst nachgewiesen worden.

4. Fötor und Borkenbildung finden sich nicht bei der sog. Kaninchen-„Ozäna".

BRADT.

19) **Gustav Hofer. Erwiderung auf den vorstehenden Artikel von Amersbach.** *Arch. f. Lar. u. Rhin. Bd. 32. H. 3.*

Hofer weist die vorstehenden Thesen von Amersbach zurück unter Zitierung von Stellen aus A.'s eigenen Publikationen über die metaplastischen Vorgänge am Knochen (Arch. f. Lar. u. Rhin., Bd. 31) bei Ozäna.

BRADT.

20) **A. Amersbach** (Freiburg). **Bemerkungen zu der „Erwiderung" Hofer's.** *Arch. f. Lar. u. Rhin. Bd. 32. H. 3.*

A. erkennt Widersprüche in den von Hofer angeführten Zitaten aus A.'s Publikationen nicht an.

BRADT.



21) **Ciro Caldera** (Modena). **Beitrag zum Studium der fauligen Zersetzungen des Nasensekrets bei den Ozänakranken in Beziehung zur Bakterienflora.** *Arch. f. Lar. u. Rhin. Bd. 32. H. 3.*

1. Der Fötor, der sich in der Nase der Ozänakranken bildet, ist gebunden an Vorgänge fauliger Zersetzung von Proteinsubstanzen, während an seiner Entstehung die Veränderungen der in den Sekreten enthaltenden Fette keinen wahrnehmbaren Anteil haben.

2. Die Proteinsubstanzen werden von der Bakterienflora der Ozäna zersetzt, gleich ob es sich um Albumine oder Peptone handelt, ob sie im frischen Zustand sind (frische Zellen verschiedener Organe) oder sich im Zustand der Koagulation durch Hitze befinden (Zellen, die dem Kochen unterworfen sind). Es besteht bei dem Fäulnisvorgang keine spezielle Elektivität bestimmter Zellelemente, da, wie die angestellten Versuche beweisen, das Verhalten der Bakterienflora das gleiche ist, sei es, dass es sich um Zylinderzellen oder Pflasterepithel oder um Parenchymzellen handelt. Es bestätigt sich danach nicht die Ansicht, dass der Fötor bei Ozäna gebunden sei an eine Metaplasie des normalen Zylinderepithels der Nase in Pflasterepithel oder an besondere von der Schleimhaut ausgeschiedene Substanzen. Es handelt sich vielmehr einfach um eine abnorme Ansammlung von Sekret in der Nase, die zurückzuführen ist auf eine Hyperazidität der Drüsen, begleitet von einer reichlichen Zellabschilferung infolge Erneuerung des Epithels und einer Leukozytendurchwanderung entzündlicher, reaktiver Natur. Diese Ansammlung wird begünstigt von der Atrophie des Skeletts und der Schleimhaut. Auf diesen Nährboden kommt die Bakterienflora zur Entwicklung.

3. Bei der Entstehung des Fötors wirken alle in der Nase vorhandenen Bakterienarten mit, die proteolytisch sind (Bac. Perez, Bac. proteus, eventuell Bact. coli usw.) und man kann von einem spezifischen Agens nicht reden. In der Tat sehen wir in der Praxis die Intensität des Fötors bei dem einen und dem anderen Kranken sehr variieren, obwohl der Grad der endonasalen Atrophie und die Borkenbildung dieselben sind; dies liegt an der Verschiedenheit der in den einzelnen Fällen vorhandenen proteinzersetzenden Bakterien.

4. Man darf daher die Ozäna nicht als eine Krankheitsform infektiöser Natur ansehen, sondern vielmehr als eine familiäre Form von organischer Erkrankung.

BRADT.

22) **K. Wittmaack** (Jena). **Ueber eine neue biologische Behandlungsmethode der Ozäna.** *Deutsche med. Wochenschr. No. 3. S. 70. 1919.*

W. heilt bei schweren Ozänafällen den Einführungsgang der Parotisdrüse in die Kieferhöhle ein, so dass das Sekret dieser Drüse sich in die Nase entleeren muss.

Die Operation wird eventuell doppelseitig vorgenommen. Der Erfolg ist nach W. in der Regel geradezu verblüffend. Schon nach 10—14 Tagen ist der Fötor in schweren Fällen verschwunden, von eigentlicher Borkenbildung wie bei Ozäna schon nach 2—3 Wochen kaum mehr die Rede. Nach 4—6 Wochen ist die Nase meist völlig sauber.

W. hat im ganzen 5 Fälle mit 10 Kieferhöhlen operiert. Der Effekt war bei allen ein vollkommener.

Der älteste Fall liegt 8 Monate zurück. Er zeigte weder neue Störungen, noch Anzeichen für Rezidivneigung.

In allen Fällen handelte es sich um schwere Ozänafälle, wie W. besonders betont. Sie waren sämtlich jahrelang hindurch mit anderen Methoden vergeblich behandelt worden und eine Belästigung für ihre Umgebung.

Eine Schattenseite hat das Verfahren: beim Kauakt kann die Sekretion derartig angeregt werden, dass der Speichel zum Naseneingang heraustropft, so dass hierdurch der Pat. belästigt werden kann.

Indessen nehmen die Pat. diesen Uebelstand gegenüber dem früheren Zustand gern in Kauf. Auch vermindert sich meist die Speichelsekretion beim Kauakt im Laufe der Zeit, so dass die Kranken nicht mehr dadurch nennenswert gestört werden. Letzteres zeigte sich besonders in zwei Fällen, in denen bei der Kieferhöhlenoperation eine Oeffnung im unteren Nasengang nicht angelegt war, vielmehr W. sich damit begnügt hatte, die Oeffnung im mittleren Nasengang etwas zu erweitern. Da der Erfolg auch so ausreichend war, rät W. von der Oeffnung im unteren Nasengang abzusehen, die eventuell immer noch nachträglich angelegt werden kann.

Ausser dem genannten Uebelstand haben sich bisher andere nicht erweisen lassen.

R. HOFFMANN.

23) **Prym** (Bonn). **Erkrankungen der Nasennebenhöhlen und des Mittelohres bei Influenza.** *Deutsche med. Wochenschr. No. 32. S. 880. 1919.*

P. hat im Felde von August bis Dezember 1918 über 100 Fälle von Grippe seziert. Dabei legte er besonderen Wert auf die Untersuchung von Keilbeinhöhle und Mittelohr, gelegentlich berücksichtigte er auch die obere Nasenhöhle und die Stirnhöhlen.

Die Keilbeinhöhle wurde unter 92 Fällen nur 21 mal völlig intakt gefunden, in 71 Fällen fanden sich Veränderungen von leichter Rötung bis zu völliger Vereiterung. In der Höhle handelte es sich um überwiegend exsudative Vorgänge. In über der Hälfte der Fälle fand sich Eiter oder schleimig-eitriger Inhalt in den Keilbeinhöhlen. Der Eiter war meist gelblich, graugelblich, mitunter etwas grünlich. Auch die serösen Ergüsse waren meist gelblich, nur in 4 Fällen bräunlich, gelbbräunlich oder graubräunlich, während Fränkel, dessen Untersuchungen (s. d. Ref. in d. Centralbl.) P. in seiner Arbeit mit den seinigen vergleicht, viel häufiger hämorrhagischen Charakter der Ergüsse feststellte. Die Befunde an der Schleimhaut waren entsprechend. Gewöhnlich war die Schleimhaut gerötet, oft mehr oder weniger geschwollen, 2 mal von fleckigen Blutungen durchsetzt, 6 mal ödematös geschwollen, 3 mal dabei ohne Rötung. Mehrfach war die Schleimhaut blass, die Höhle aber mit Eiter gefüllt. Nur einmal fand sich bei starker Rötung die Höhle leer.

Im ganzen fand P. bei 77 pCt. der Grippefälle Veränderungen in der Keilbeinhöhle, Fränkel nur in 58 pCt. Da P. aber bei seinem Material 10 Fälle mitgerechnet hat, die vielleicht auf der Grenze des Pathologischen stehen (nur leichte Rötung oder Injektion der Schleimhaut), so nähern sich seine Resultate denen von Fränkel.

In 25 von 47 untersuchten Fällen ergab die bakteriologische Untersuchung ein positives Resultat, in 22 ein negatives. 4mal wurden Influenzabazillen gefunden, 1 mal Influenzabazillen ähnliche Stäbchen. Bei positivem Influenzabazillenbefund fand sich 3mal schleimig-eitriger Inhalt in der Keilbeinhöhle, 1mal mehr wässriger, bräunlicher Inhalt. In allen übrigen positiven Fällen war das Exsudat etwa zur Hälfte wässrig, zur Hälfte eitrig.

Die Erkrankungen waren wie bei Fränkel im Leben nicht aufgefallen.

Schon in den ersten Krankheitstagen fanden sich bei der Sektion deutliche Veränderungen, beginnende Eiterung schon am 4. Tage, ebenso wurden mitunter die Keilbeinhöhlen am 17. oder 18. Krankheitstage völlig intakt gefunden.

Dies stimmt mit den Beobachtungen Fränkel's.

Die obere Nasenhöhle wurde 48mal untersucht, 25mal fanden sich Veränderungen von Rötung der Schleimhaut bis zu Eiterung, stets korrespondierend mit den Veränderungen der Keilbeinhöhle. 33mal wurden die Stirnhöhlen untersucht, 10mal fanden sich ähnliche Veränderungen wie in der Keilbeinhöhle, im ganzen mit diesen korrespondierend.

Man kann die Entzündung der Keilbeinhöhle wegen ihrer Häufigkeit bei Grippe für die Diagnose bei der Obduktion verwerten, da keine Infektionskrankheit nach Fränkel die Nasennebenhöhlen so häufig beteiligt, wie die Influenza.

In 88 Fällen wurde das knöcherne Gehörorgan (? Ref.) und das Mittelohr untersucht. Es fanden sich 28mal Veränderungen.

Da auch bei anderen Infektionskrankheiten eine häufige Beteiligung des Mittelohrs gefunden wird, ist für die Diagnose Grippe die Otitis media bei der Obduktion nur mit Vorsicht zu verwerten. — In allen obduzierten Fällen wurden schwere Lungenveränderungen nachgewiesen.

R. HOFFMANN.

24) **Reidar Gording. Ernstliche Komplikationen bei der Kieferhöhlenpunktion. Experimentelle Untersuchungen an Tieren über die von der Kieferhöhlenschleimhaut ausgelösten Reflexe. Luftembolie nach Kieferhöhlenpunktion. (Serious complications in the puncture of the maxillary antrum. Investigations by experiments on animals, of the reflexes produced from the mucous membrane of the antrum. Air-emboli after antrum-puncture.)** *Acta Oto-Laryngologica. Vol. II. Fasc. 1/2.*

Verf. hat 7 Fälle von üblen Zufällen gesammelt, von denen 4 aus seiner eigenen Praxis stammen, 3 ihm von Kollegen zur Mitteilung überlassen worden sind. Seine eigenen Fälle sind kurz folgende:

1. 51jähriger Mann. Punktion der linken Kieferhöhle mit Lichtwitzscher Nadel vom unteren Nasengang aus; zuerst wie gewöhnlich Lufteinblasung, um zu sehen, ob das Ostium maxillare durchgängig ist. Patient sinkt bewusstlos um und ist zyanotisch; Respirationsstillstand; Puls zuerst unzählbar, dann schnell, unregelmässig und klein. Zuerst tetanische Starre der Extremitäten, dann klonische Zuckungen in denselben. Kampfer-Koffeininjektionen, künstliche Atmung. Nach 20 Minuten Rückkehr des Bewusstseins. Patient fühlte sich noch einige Wochen lang abgespannt und arbeitsunlustig. Lungen und Herz gesund. Vor 30 Jahren 2 epileptische Anfälle.

2. 54jähriger Mann. Während der Lufteinblasung hörte man einen gurgelnden Ton in der Höhle; Umsinken des Patienten unter denselben Umständen wie in Fall 1. Nach Kampfer-Koffeineinspritzungen und künstlicher Atmung kehrte nach 30 Minuten das Bewusstsein zurück. Im Gegensatz zu Fall 1 traten keine konvulsiven Zuckungen in den Extremitäten ein, sondern Arme und Beine waren völlig rigide. Es blieb noch wochenlang eine Schwäche im linken Arm und Bein zurück, so dass Patient sich eines Stockes bedienen musste. Noch nach 3 Jahren bestand eine gewisse Schwäche im linken Fuss.

3. 61 jähriger Mann. Zuerst Punktion der linken Seite ohne Zwischenfall. Auf der rechten Seite wurde nach vorheriger Luftdurchblasung eine mukopurulente Masse aus der Höhle ausgespült und blieb im Ostium maxillare stecken. Es stieg infolgedessen der Druck in der Höhle, und es musste ein grösserer Druck angewandt werden, um das Sekret durch das Ostium hindurchzuspülen. In diesem Augenblick fiel Patient zyanotisch und ohne Atem um. Stimuli und künstliche Atmung ohne Erfolg. Der Tod scheint sofort eingetreten zu sein. Keine Obduktion. Es wurde jedoch eine breite Oeffnung in der Fossa canina gemacht; die Höhle war sehr gross, die Punktionsöffnung an der gewöhnlichen Stelle. Der Patient soll stets ein kräftiger gesunder Mann gewesen sein.

4. 62jähriger Mann. Bei der Lufteinblasung zeigte sich, dass die Luft auf grossen Widerstand stiess. Sobald der Druck in der Höhle stieg, klagte Patient über Atemnot; er war zyanotisch und hatte kalten Schweiss. Er wurde sofort hingelegt. Der Puls war klein und kaum fühlbar. Nach 10 Minuten wurde die Atmung tief und regelmässig, und eine Stunde später verliess Patient vollkommen wohl den Operationsraum.

Aehnlich verhielten sich die drei anderen dem Verf. von Kollegen berichteten Fälle, von denen einer — eine junge Frau betreffend — 12 Stunden später starb.

Verf. sucht besonders in bezug auf zwei Erklärungsarten dieser „üblen Zufälle“ in eingehender Weise Aufschlüsse zu bringen: über die Möglichkeit eines vorliegenden Antrumreflexes und über die Möglichkeit einer Luftembolie.

Zur Erhellung der ersteren Erklärungsweise sind eine Reihe von Tierversuchen an Kaninchen ausgeführt worden und durch dieselben wurde nachgewiesen: 1. dass die Lufteinblasung in die Oberkieferhöhle ausgeprägte Atmungsstörungen und zwar meist in Gestalt eines absoluten expiratorischen Atmungsstillstandes hervorrufen kann, und 2. dass nach der Einträufelung von sehr kleinen Mengen absoluten Alkohols in die Oberkieferhöhle langwierige und heftige Atemstörungen eintreten können, die von starken Krämpfen in den Gesichts- und Extremitätenmuskeln begleitet sind. Verf. sieht darin einen Beweis, dass ein intranasaler Trigeminusreiz, wenigstens bei Kaninchen, generelle Konvulsionen auslösen kann.

Zur Frage der Luftembolie wurden Untersuchungen am Kadaver und an Patienten vorgenommen. Erstere zeigten, dass die durch den unteren Nasengang vorgenommene Punktion in einzelnen Fällen, wo der Troikart wegen der dicken und harten Antrumwand nur langsam einzudringen vermag, eine Schleimhautablösung erheblichen Umfanges hervorrufen kann. In einem Fall löste sich die Schleimhaut in ihrer Gesamtheit von der mittleren Wand ab und wurde vom Troikart wie eine

Decke bis zur lateralen Knochenwand der Höhlung vorgeschoben. Am Patienten vorgenommene Untersuchungen zeigen ähnliches. Bei einer Ausspülung oder Lufteinblasung wird unter diesen Umständen Luft in die durchrissenen und berstenden Blutgefässe zwischen Schleimhaut und Periost gepresst, und eine Luftembolie kann die unmittelbare Folge sein.

Nach Ansicht des Verf. ist die Ursache der alarmierenden Antrumerscheinungen, wenigstens in den allermeisten Fällen, Luftembolie gewesen. In einer Reihe von Krankengeschichten wird auch hervorgehoben, dass die Antrumwand fest und vom Troikart schwer zu durchbohren war.

Dass die Fälle absolut betrachtet nicht so selten sind, zeigte eine Diskussion über diese Arbeit im Otolaryngologischen Verein zu Stockholm, wo mehrere der anwesenden Herren über ähnliche Zufälle berichteten.

FINDER.

25) **Deutschländer. Eröffnung des Kieferhöhlenempyems vom unteren Nasengang aus.** *Breslauer chir. Gesellschaft. 8. Dezember 1919.*

Vorstellung zweier Fälle. Verf. bedient sich zur Operation eines von ihm angegebenen nach aussen und innen schneidenden nasenscherenförmigen Perforatoriums, das leicht eine genügende Eingangsöffnung schafft, von der aus die weitere Eröffnung mit dem gewohnten Instrumentarium vollendet werden kann.

FINDER.

26) **William Lang** und **Donald Armour. Elfenbeinexostose vom Dach der Stirnhöhle in die Orbital- und Schädelhöhle eingewachsen, mittels osteoplastischer Operation entfernt. (Ivory exostosis growing from the roof of the frontal sinus into the orbital and cranial cavities, removed through an osteoplastic-opening in the cranium.)** *Section of Ophthalmology. R. S. M. Juni 1919.*

19jähriger Mann; Dislokation des linken Augapfels nach vorn, unten und aussen, Diplopie seit 3 Monaten; Pupille normal. Keine Bewegungsbehinderung, keine Schmerzen. Röntgenaufnahme zeigte eine feste Masse in der Orbita. Operation: Es wurde ein osteoplastischer Lappen in der Stirnregion gebildet mit der Basis am Supraorbitalrand, mit dem Skalp und Knochen zusammen nach unten geschlagen wurden. Es wurde so der Schädelanteil des Tumors freigelegt, der die Unterfläche des Stirnlappens mit der Dura nach oben drängte. Wenn man Dura und Hirn vorsichtig nach hinten über der Höhe des Tumors lüftete, konnte man die ganze Ausdehnung des kranialen Teiles übersehen. Der Tumor schien am Supraorbitalrand fixiert. Der Tumor wurde mit Meissel und Hammer entfernt, das Orbitaldach stückweise mit der schneidenden Zange abgetragen.

Der kraniale Teil des Tumors war glatt, weiss, elfenbeinartig, während der Teil unterhalb des Orbitaldaches mit Schleimhaut bedeckt war. Dies weist darauf hin, dass er aus der Stirnhöhle stammte. Obwohl kein Zeichen dafür vorhanden war, dass während der Operation die Stirnhöhle eröffnet war, konnte man an den folgenden 2—3 Tagen Blutabgang aus der Nase konstatieren.

FINDER.

27) **H. Wirgler** (Wien). **Ein Osteom des Siebbeins.** *Monatsschr. f. Ohrenheilk. Jahrg. 53. S. 493. 1919.*

Es handelt sich um einen 20jährigen Mann, bei dem sich angeblich inner-

halb weniger Tage ein linksseitiger Exophthalmus entwickelte, nachdem ein Jahr vorher ein Trauma stattgefunden hatte (Hufschlag auf das linke Auge).

Die Untersuchung wies einen harten von der Siebbeingegend ausgehenden Tumor nach, welcher den Bulbus nach aussen verdrängte, aber den Visus nicht beeinträchtigte. Das Röntgenbild ergab einen wallnussgrossen höckrigen Tumor der Siebbeingegend. Operation und mikroskopischer Befund: ein Osteom von der Grösse und Form eines kleinen Hühnereies.

SCHLITTLER.

28) **Franz Kraemer. Ueber Meningitis nach Siebbeineiterung sowie über einen Fall von protrahierter, intermittierender Meningitis.** *Passow's Beiträge. Bd. 12. S. 145.*

Verf. geht im ersten Teile seiner Arbeit ausführlich auf die Pathogenese obengenannter Affektion ein und bringt eine Zusammenstellung der in der Literatur der letzten elf Jahre bekannt gewordenen Fälle von rhinogenen Gehirnkomplikationen nach Siebbeineiterung (Fortsetzung der Kasuistik von Dreyfuss, vgl. Centralbl. f. Ohrenheilk., 1908). Es sind dies im ganzen 35 Fälle, wovon 2 an Traumen, 7 an Schussverletzungen, 12 an operative Eingriffe sich angeschlossen haben. In den weiteren 14 Fällen entstand die Gehirnkomplikation spontan und zwar handelte es sich 6mal um eine Meningitis serosa, 8mal um eine Meningitis purulenta. 24 dieser 35 Patienten sind der Gehirnkomplikation erlegen, 11 Fälle in Heilung ausgegangen.

Als weiteren entsprechenden selbst beobachteten Fall fügt dann Verf. den folgenden an: Bei einem 16jährigen Mädchen wurde wegen anfallsweise auftretender heftiger Kopfschmerzen mit Bewusstseinsverlust das linke Siebbein ausgeräumt, da als Ursache der Beschwerden eine linksseitige Siebbeineiterung nachgewiesen worden war. Am 3. Tage trat ein Schüttelfrost, hohes Fieber, heftiger Kopfschmerz und Erbrechen auf, welche Erscheinungen nach 2 Tagen wieder verschwanden. Nach einem Monat völligen Wohlbefindens neuerdings Kopfschmerzen mit hohem Fieber und Brechen, Schüttelfröste. Es erfolgt die breite Eröffnung des Siebbeins, wobei in einigen weiteren Siebbeinzellen rahmiger Eiter nachgewiesen und in der Tiefe die Dura blossliegend gefunden wird. Rückbildung der bedrohlichen Erscheinungen, Wohlbefinden, Entlassung. Im Verlaufe der nächsten 10 Monate folgen sich 10 weitere derartige meningitische Anfälle stets wieder mit Remissionen, während welcher sich Pat. völlig wohl fühlt. Dem zehnten Anfall erliegt der Kranke und die Sektion ergibt eine eitrige Meningitis, lokalisiert namentlich an Brücke und Kleinhirnschenkel. Im Dache des linken Siebbeins fand sich dicht unter der Lamina cribrosa eine Perforation, an welcher Stelle die Dura nach der Nase zu freilag, so dass Verf. glaubt, es könnte sich hier um eine auf dem Boden einer chronischen Siebbeinerkrankung entstandene Knochennekrose handeln. Dafür spricht der Umstand, dass bereits vor der ersten Siebbeinausräumung zerebrale Erscheinungen bestanden (Bewusstseinsverlust). Von einem an dieser Stelle befindlichen Infektionsherd aus (Meningitis serosa circumscripta) erfolgte dann zeitweise eine Ueberschwemmung des Arachnoidealraumes mit Infektionsmaterial.

SCHLITTLER.

29) **Ladislaus Onodi** (Budapest). **Die Beziehungen des Canalis Vidianus, des Nerv. petrosus superficialis major und des Nerv. petrosus profundus zur Keilbeinhöhle, sowie die der Fossa pterygo-palatina und des Ganglion sphenopalatinum zu den Nebenhöhlen der Nase.** *Monatsschr. f. Ohrenheilk. Jahrgang 53. S. 377. 1919.*

Die ausserordentlich klare und eingehende Arbeit basiert auf zahlreichen anatomischen, zum Teil im Bilde wiedergegebenen Präparaten, welche sowohl das topographische Verhalten der Keilbeinhöhle zu den ihr benachbarten Nerven, als auch die nahen Beziehungen der ersteren zu den hinteren Siebbeinzellen, ferner zur Fossa pterygopalatina, zum Foramen sphenopalatinum, dem 2. Trigeminusast und dem Ganglion sphenopalatinum und seinen Aesten wiedergeben.

Im klinischen Teile bespricht Onodi die im Gefolge einer entzündlichen Erkrankung der Keilbeinhöhle auftretenden Erscheinungen im Gebiete des 2. Trigeminusastes, des Nervus Vidianus und namentlich des Ganglion sphenopalatinum (Greenfield-Sluder'scher Symptomenkomplex). SCHLITTLER.

c) Mundrachenhöhle.

30) **Giovanni Mingazzini. Ueber einen Fall von isolierter angeborener Hemiatrophie der Zunge. (Sopra un caso di hemiatrophia linguae congenita isolata.)** *Atti d. Clinica Oto-Rino-Laringoiatrica di Roma. Anno XV. 1917.*

Angeborene Hirnnervenlähmung befällt am häufigsten den Fazialis und die Nerven, welche die Augenmuskeln versorgen, sehr selten den Hypoglossus und diesen fast niemals allein, sondern immer gleichzeitig mit anderen Hirnnerven (Fälle von Heubner, Gierlich, A. Schmidt). Im vorliegenden Falle handelt es sich um angeborenen Kernmangel des XII. Hirnnerven und zwar nur auf der einen Seite. Zu erwähnen ist, dass ein guter Teil der Muskulatur in der atrophischen (linken) Zungenhälfte erhalten ist. Aus bisher noch nicht veröffentlichten Versuchen des Verf.'s an Affenhirnen geht hervor, dass, wenn man den Hypoglossus und Fazialis durchschneidet und ausserdem noch beiderseits die betreffenden Rindenzentren abträgt, trotzdem ein erheblicher Teil der Zungenmuskulatur auf der dem exstirpierten Hypoglossus entsprechenden Seite besonders in den hinteren 2 Dritteln erhalten bleibt. Dasselbe sieht man auch bei Fällen von Hemiatrophia linguae infolge traumatischer Resektion des Hypoglossus beim Menschen. Nur in Fällen von amyotrophischer Lateralsklerose bulbärer Lokalisation beobachtet man einen erheblichen Schwund der Zungenmuskulatur. Verf. hält es für wahrscheinlich, dass die Muskulatur der Zunge trophisch in Abhängigkeit ist von den 5 letzten Hirnnerven zusammen, einschliesslich vielleicht der Sympathikusfasern. Daher kommt es, dass, wenn einer dieser Nerven fortfällt, die trophischen Störungen nicht so auffällig sind. CALAMIDA.

31) **Guglielmo Bilancioni. Granatverletzung der Zunge mit Beteiligung des linken Halssympathikus. (Ferita della lingua da scheggia di granata con interessamento del simpatico cervicale sinistro.)** *Atti d. Clinica Oto-Rino-Laringoiatrica di Roma. Anno XV. 1917.*

Das Geschoss war links neben dem Frenulum eingedrungen; der Schuss-

kanal liess sich in der linken Zungenhälfte bis zur Zungenbasis verfolgen. Die Ausschussöffnung scheint in der linken Halsseite gewesen zu sein. Interessant sind die Erscheinungen von Seiten des Sympathikus, die darauf schliessen liessen, dass das obere Halsganglion des Sympathikus verletzt war. Punktförmige Pupille links, die weder auf Licht noch auf Akkommodation reagiert, Verengerung der linken Lidspalte; etwas Exophthalmus, Hyperämie der Konjunktiva auf dieser Seite, Erweiterung der Hautgefässe der Wange und auch etwas auf der Stirne links. Pat. klagt über ein Gefühl der Verschlossenheit im linken Ohr; man konstatiert Hyperämie längs des Hammergriffs und in den oberen Quadranten. Die Stimmbänder bewegen sich normal; das linke ermüdet leichter und ist hyperämisch. Radioskopie zeigt das Geschoss nahe dem Unterkieferwinkel hinter dem aufsteigenden Ast in Höhe des Querfortsatzes des 4. Halswirbels. Entfernung des Geschosses. Wegen Abtransports wurde der Fall nicht weiter verfolgt.

CALAMIDA.

32) **Johannes Seul. Beitrag zur Kasuistik der Gaumenspaltoperationen.** *Diss. Berlin 1919.*

Von 45 nach Langenbeck's Methode in der Charité zu Berlin Operierten sind 15 nach einmaliger Operation geheilt = 31 pCt.; 2 wurden nach Nachoperation geheilt, 8 gebessert, bei 14 Erfolg unbekannt, 8 ungeheilt entlassen.

DREYFUSS.

33) **W. H. Kelson. Pharynxdivertikel nebst Bemerkungen über zwei Fälle, von denen in einem die Tasche in Lokal-, im anderen in Allgemeinanästhesie entfernt wurde. (Pharyngeal diverticula with notes of two cases, in one the pouch was removed under local, in the other under general anaesthesia.)** *The Journ. of Laryng., Rhin. and Otol. November 1919.*

Verf. beschäftigt sich hier nur mit den Pulsionsdivertikeln. Neuere Untersuchungen haben ergeben, dass die Divertikel nicht dem Oesophagus angehören, sondern dem Hypopharynx zwischen dem oberen und unteren Segment des M. constrictor inferior; so dass der Name „Oesophagusdivertikel" ersetzt worden ist durch die Bezeichnung „Pharynxdivertikel". Verf. berichtet über zwei Fälle, in denen er die Exzision des Sackes mit Erfolg ausführt. Er hebt hervor, dass es notwendig sei, den Mund des Patienten und den Sack vor der Operation sorgfältig zu reinigen und während des ersten Teiles der Operation ein Bougie als Führer in dem Sack zu halten.

FINDER.

34) **Percival W. Leathart. Chronische Infektion des lymphoiden Gewebes im Rachen und Nasenrachen bei Kindern. (Chronic infection of the faucial and post-nasal lymphoid tissue in children.)** *The Brit. med. Journ. 14. Februar 1920.*

Ein Kind mit vergrösserten Tonsillen und Adenoiden ist nicht krank an der Volumenzunahme dieser Gebilde, sondern an einer chronischen Infektion seines lymphatischen Gewebes im Rachen und Nasenrachenraum, welches nicht allein als Brutstätte für Toxine, sondern auch als Eintrittspforte für Allgemeinerkrankungen dient.



Verf. steht auf dem Standpunkt, dass diese Erkrankung in hohem Masse infektiös ist und dass ein damit behaftetes Kind als „Träger“ eine Gefahr für die gesunden Kinder seiner Umgebung darstellt. Bakteriologische Untersuchungen der Sekrete in Nase und Nasenrachenraum sind bisher nicht in genügender Zahl vorgenommen worden. Bei einer grossen Zahl solcher Untersuchungen ist der Pneumokokkus als vorwiegender Mikroorganismus gewachsen. Die einzige effektvolle Behandlung besteht in Tonsillektomie und gründlicher Entfernung der adenoiden Massen. Verf. befürwortet ferner ausgedehnte Präventivmassregeln zur Ausschaltung der Infektionsträger; wie er sich diese Massregeln im einzelnen vorstellt, sagt er nicht.

FINDER.

35) **Uberto Arcangeli. Die Tonsillektomie beim akuten Gelenkrheumatismus, bei Endokarditis und rezidivierender Nephritis nach Tonsillitis. (La tonsillectomia nel reumatismo articolare acuto, nelle endocarditi o nefriti recidivanti da tonsillite.)** *Atti della Clinica Oto-Rino-Laringoiatrica di Roma. Anno XV. 1917.*

Verf. kommt auf Grund seiner Beobachtungen zu folgenden Schlüssen: Bei rezidivierenden Anginen ist die Tonsillektomie angezeigt, nicht nur um den Wiederholungen der lästigen Erkrankung, sondern auch um eventuell möglichen Komplikationen, wie Endokarditis, Nephritis, Pleuritis usw. vorzubeugen. Beim akuten Gelenkrheumatismus mit oder ohne Endokarditis ist die Tonsillektomie angezeigt, um Rezidiven, wiederkehrenden Endokarditiden und jenen larvierten Anfällen von Rheumatismus vorzubeugen, welche häufige Ursache von Herzkrankheiten sind. Bei Nephritiden infolge von Tonsillitis ist die Tonsillektomie notwendig, um Rückfälle oder Verschlimmerungen der Nephritis zu vermeiden und ihre Heilung möglich zu machen.

CALAMIDA.

36) **Gherardo Ferreri. Ueber die Actinomycosis pharyngeo-laryngea. (Sull' actinomicosi faringo-laringea.)** *Arch. Ital d. Laringologia. Anno XXXIX Fasc. 1/2. August 1919.*

Verf. gibt eine Uebersicht über die bisher in der Literatur berichteten wenigen Fälle von Aktinomykose der oberen Luftwege, speziell des Kehlkopfes. Er fügt einen Fall eigener Beobachtung hinzu, einen 22jährigen Seemann betreffend, der häufig an Mandelentzündungen litt, die in letzter Zeit sich oft wiederholten. Zu einer Zeit, wo nicht nur aussergewöhnlich heftige Schmerzen, sondern auch schwere Suffokationserscheinungen auftraten, kam er in die Klinik. Es war eine diffuse Hyperplasie beider Gaumenbögen rechts bis zur Zungenbasis zu konstatieren von flach-papillomatösem Aussehen mit leicht abschilfender, aber nicht ulzerierter Epithelialbekleidung. Die rechte Tonsille war hypertrophisch, und ihr Schleimhautüberzug bot denselben Anblick wie die Gaumenbögen, ferner sah man zahlreiche mit weiss-gelblichem Material erfüllte Krypten. Ebenso sah die rechte Hälfte der Zungenbasis aus, sowie die Plica ary- und glossoepiglottica und die Aryknorpelschleimhaut derselben Seite. Die Epiglottis war auf ihrer lingualen Fläche rechts ödematös; die rechte Larynxhälfte war unbeweglich. Bei der mikroskopischen Untersuchung von Probestückchen aus den Gaumenbögen fanden sich a

den Stellen der stärksten Entzündung runde und keulenförmige Körperchen, die — obwohl die charakteristische strahlenförmige Anordnung fehlte — besonders in mit Pikrokarmin gefärbten Schnitten sicher als Aktinomyces anzusprechen waren.

CALAMIDA.

d) Diphtherie und Croup.

37) **Richard Elter. Diphtherie beim Neugeborenen.** Aus der Univ.-Kinderklinik zu Jena. *Diss. Jena 1919.*

Beschreibung von 10 Fällen, von denen 7 ad exitum kamen. Mehrere der Fälle entstammten einer Hausendemie der Jenenser Frauenklinik. Die Nase war 7 mal erkrankt.

DREYFUSS.

38) **Alexander Böckel. Ueber Fälle von schwerer Diphtherie bei Neugeborenen.** *Diss. Marburg 1919.*

Beschreibung eines Falls von Nasendiphtherie. Sektionsbericht.

DREYFUSS.

39) **Bingel** (Braunschweig). **Zur Behandlung der Diphtherie mit gewöhnlichem Pferdeserum.** *Deutsche med. Wochenschr. No. 27. S. 739. 1919.*

B. hat die beiden Sera, die er in seinen Versuchen verwandte, auf ihren Antitoxingehalt prüfen lassen, und erhielt das Resultat, dass dieselben antitoxinfrei waren bzw. in einer Menge enthielten, die praktisch keine Rolle spielt (3 I.-E.).

Der B. gemachte Einwand, doch antitoxinhaltiges Pferdeserum verwandt zu haben, entfällt deshalb, wenigstens, wie B. sagt, für den grössten Teil seiner Versuche, nicht für alle, da ihm nicht mehr von allen angewandten Präparaten Proben zur Verfügung gestanden hätten.

Versuche über den prophylaktischen Wert des Diphtherieheilserums, so führt B. weiter aus, habe er nicht angestellt und daher keine Veranlassung, diesen in Zweifel zu ziehen, auch sei der therapeutische Wert des Diphtherieheilserums überhaupt von ihm keineswegs bestritten worden, es sei daher auch nichts gegen die möglichst frühzeitige Anwendung desselben von ihm gesagt worden, er habe vielmehr den therapeutischen Wert des Serums vollkommen anerkannt.

Ihm sei es nur aufgefallen, dass sich kein Unterschied ergeben habe in den therapeutischen Erfolgen des gewöhnlichen Pferdeserums gegenüber dem antitoxischen Heilserum.

Eine Nachprüfung sei bisher seines Wissens nur von einer Stelle vorgenommen worden (Feer, Münchener med. Wochenschr., 1919, Nr. 13), die zu einem ablehnenden Resultat komme. Am schnellsten und sichersten liesse sich die Frage bei einer Epidemie lösen.

R. HOFFMANN.

e) Kehlkopf und Luftröhre.

40) **Leduc. Akute katarrhalische Laryngitis durch giftige Gase (Aethylschwefelbichlorat und Diphenylarsenchlorür). (Laryngites catarrhales aigues par gaz toxiques [sulfure d'éthyle dichloré et chlorure de diphenylarsine].)** *Revue de Laryng., d'Otol. et de Rhin. No. 4. 1919.*

Die beiden Gase, von denen das zweite unter dem Namen Hyperit bekannt

ist, wirken langsam; die meisten Fälle sind leicht, nur 10 pCt. von mittlerer Schwere. Die Symptome beginnen nach einigen Stunden mit Uebelkeit, Erbrechen, Koryza, Nasen- und Tränenlaufen; Gesicht und Hals zeigen Blasen; bisweilen sind Augenschmerzen und Konjunktivitis vorhanden. Die Erscheinungen in Larynx und Trachea treten einige Tage später auf; es kann zu einer Bronchitis und selten zu einer Bronchopneumonie kommen.

Verf. hat 139 Personen beobachtet, die 7, 9 und 14 Tage vorher der Gaswirkung unterworfen waren: bei 92 fand sich nichts, bei 4 bestand Oedem der Uvula, einer hatte Hyperämie des linken Aryknorpels und Rotfärbung der Stimmbänder, bei einem war das linke Taschenband geschwollen, die Stimmbänder gerötet; bei 32 waren beide Stimmbänder gerötet, bei den übrigen mehr oder minder intensive Entzündungserscheinungen an den Stimmbändern. Bei allen diesen bestand Heiserkeit oder Aphonie; letztere — augenscheinlich nervöser Natur — auch in einigen Fällen mit absolut negativem Befund.

Von 5 Soldaten, die 24 Stunden nach der Gaseinatmung beobachtet wurden, hatten nur 2 Rötung der Stimmbänder, die nach 5 Tagen verschwand.

FINDER.

41) **Santi Pusateri. Akutes Oedem des Kehlkopfes bei Schwangeren. (Edema acuto della laringo in donna gravida.)** *Arch. Ital. di Laring. Anno XXXIX. Fasc. 3/4. Januar 1920.*

Auf Grund zweier Fälle, von denen er den einen selbst beobachtete, der andere fast gleichzeitig auf der geburtshilflichen Klinik zur Beobachtung gelangte, und an Hand der Literatur bespricht Verf. das Vorkommen des akuten Larynxödems bei Schwangeren. Eine häufige Ursache für dasselbe sind die akuten Infektionskrankheiten; es kann besonders in der zweiten Schwangerschaftsperiode infolge der Veränderungen im mütterlichen Organismus und besonders im Respirationstraktus sehr bedrohlich werden. Wenn man zu einem Falle in der zweiten Schwangerschaftsperiode kommt, bei dem das Larynxödem im Beginn und nicht sehr ausgedehnt ist, so ist man berechtigt, die künstliche Frühgeburt einzuleiten. Kommt man dagegen in der ersten oder zweiten Schwangerschaftsperiode zu einem Falle, in dem das Oedem ausgebreitet ist und Asphyxie droht, so zögere man nicht mit der Tracheotomie, die Intubation ist, wenn der Arzt nicht besondere Erfahrung besitzt, beim akuten Larynxödem im allgemeinen und bei dem der Schwangeren im besonderen nicht ratsam.

CALAMIDA.

42) **Dan McKenzie. Arytänoidstridor. (Arytaenoid stridor.)** *The Journ. of Laryng., Rhinol. and Otol. November 1919.*

Bei der Untersuchung eines 10jährigen Knaben in Schwebelaryngoskopie hörte Verf. einen eigentümlichen Stridor bei der Inspiration und sah folgendes: Der Laut wurde verursacht durch Vibration von zwei langen, gebogenen, konischen, fast hornähnlichen Arytänoidvorsprüngen, die bei jeder Inspiration zusammenfielen, indem sie nach oben (bei der Lage des Patienten) und innen aspiriert wurden, dabei den Larynxeingang blockierend und den Einblick in das Larynxinnere verlegend. Als die Instrumente aus dem Mund des Knaben entfernt waren, wurde die Atmung völlig frei.

FINDER.

43) **Ernst Wodak. Statistisch-klinische Studien zur Kehlkopftuberkulose, mit besonderer Berücksichtigung der Kriegsverhältnisse.** *Arch. f. Lar. u. Rhin. Bd. 32. H. 3. S. 377.*

W. stellt das auffallende Ueberwiegen der Kehlkopftuberkulose bei Männern fest, wie auch alle anderen Autoren. Während des Krieges nahm die Erkrankung der Frauen an Kehlkopftuberkulose zu. Grund: Eintritt der Frauen in die männlichen Berufe. Am meisten gefährdet sind Männer im Alter von 30—40 Jahren, Frauen zwischen 20—30 Jahren, Greise und Kinder werden selten befallen.

Primäre Larynxtuberkulose kam sehr selten zur Beobachtung, wobei das Fehlen der Anschwellung der regionären Lymphdrüsen es zweifellos erscheinen lässt, ob wirklich primäre Larynxtuberkulose vorlag.

Die von W. beobachteten tuberkulösen Kehlkopftumoren betrafen fast ausnahmslos Leute über 50 Jahre.

Die Tumoren, welche keine Ulzerationen aufwiesen, erzeugten keine Schmerzen. Die tuberkulöse Affektion des Kehlkopfes bei Luetikern verläuft schwerer als sonst. Rekurrenslähmung fand der Autor seltener als z. B. Gerhardt. Papillome sah W., in deren Basis Tuberkulose nachgewiesen wurde. Beim Lupus des Kehlkopfes traten keine Schluckschmerzen auf. Drei Fälle von Kehlkopftuberkulose heilten aus.

BRADT.

44) **Walther Stupka. Zur Aetiologie der Rekurrenslähmung.** *Arch. f. Lar. u. Rhin. Bd. 32. H. 3. S. 349.*

St. weist an Hand eines von ihm beobachteten Falles von akut enzephalitischem Prozess im Bulbärhirn mit Rekurrensparese auf den grossen theoretischen Wert von Beobachtungen dieser Art hin. Namentlich für die Frage, ob das Semon-Rosenbach'sche Gesetz auch auf die bulbären, d. h. echten Kernlähmungen auszudehnen sei, kommen diese Fälle in Betracht.

Weiter werden Fälle von Rekurrensparesen beschrieben, welche durch indirekte Läsion (Fernwirkung) entstanden sind, wie sie während des Krieges häufig zur Beobachtung kamen.

St. tritt ferner für die Anerkennung einer rheumatischen Schädigung als Entstehungsursache einer Rekurrenslähmung ein.

BRADT.

45) **Hermann Schmerz. Zur operativen Beeinflussung der Rekurrenslähmung.** Aus der chir. Univ.-Klinik Graz. *Bruns' Beiträge zur klin. Chir. Bd. 118. S. 272. 1919.*

Die Methode, die aber noch nicht am Lebenden erprobt worden ist, bezweckt die Annäherung beider Stimmbänder in Fällen von einseitiger Rekurrenslähmung. Sie besteht in folgendem:

1. Lokalanästhesie. Hautschnitt genau in der Mittellinie des Halses, beginnend in der Mitte des Zungenbeins 6—7 cm nach abwärts über die Protuberantia laryngea des Kehlkopfes bis etwa zu dem Ringknorpel. Durchtrennung von Haut und Platysma.

2. Seitliches Verziehen der beiden Wundränder und Freilegung der beiden M. sternothyreoidei.



3. Abheben dieser Muskeln und seitliches Verziehen durch Muskelhaken.

4. Entnahme eines etwa 6 cm langen und $1^1/_2$ cm breiten Faszienstreifens aus der Fascia lata des Oberschenkels, Zusammenfaltung dieses rechteckigen Lappens auf die Hälfte der Breite, Fixation der zusammengelegten Ränder mit einigen feinen Seidenknopfnähten. Einsetzen eines stumpfen Häkchens in die Incisura thyreoidea superior, Ausübung eines mässigen Zuges nach vorne vermittelst des Häkchens; Befestigung des Bandes ungefähr in der Mitte der Distanz zwischen der Incisura thyr. superior und dem Tuberculum thyr. sup. bzw. dem dort aufsteigenden Cornu superius, einer Distanz, welche durchschnittlich $3—3^1/_2$ cm beträgt. Die Nähte werden in der Weise gelegt, dass das Faszienband den Oberrand des Schildknorpels an der angegebenen Stelle etwa um 1 cm auf die Aussenseite der Lamina thyr. hin umgreift und 4—6 Seidenknopfnähte das Band hier im Perichondrium verankern. Das freie Ende des Bandes wird nun zur korrespondierenden Stelle der Lamina thyr. hingeleitet und angespannt, wobei der Kranke aufgefordert wird zu intonieren. Im Moment, wo die Stimme deutlich hell wird, werden die ersten 2 Nähte gelegt, welche das Band am Perichondrium des Oberrandes der Gegenseite befestigen. Die weiteren 2—4 Nähte folgen dann in der gleichen Weise nach wie auf der anderen Seite.

5. Rückverlagerung der M. sternothyreoidei und Fixation aneinander durch einige Katgutnähte, Hautnaht.

DREYFUSS.

46) **Gustav Alexander** (Wien). **Beitrag zur Radium- und Röntgenbehandlung des Kehlkopfkarzinoms.** *Wiener klin. Wochenschr. No. 1. 1920.*

Mitteilung eines Falles, betreffend einen 62jährigen Mann mit folgendem laryngoskopischen Befund: Reichlich kirschengrosser Tumor, von der Kommissur rechts seitlich bis in die Pharynxwand durch die aryepiglottische Falte reichend. Rechtes Stimmband nur im vorderen Teile sichtbar. Motilität des Stimmbandes gestört. Flache Vorwölbung im rechten Sinus pyriformis. Eine harte Drüse am rechten Unterkiefer, tastbare Drüsen am rechten Ober- und Mittelhals. Histologischer Befund: Plattenepithelkarzinom. Operation wurde abgelehnt. Pat. wurde vom November 1918 bis November 1919 in ungefähr 5wöchigen Intervallen 10mal intrapharyngeal mit einer Radiumkapsel, die 17,75 Radiumelement in 60,4 Radium-Barium-Sulfat enthielt, mit einer 0,1 mm dicken Glimmer- und einer 0,2 mm dicken Silberplatte, sowie einem 0,5 mm dicken Messingfilter gedeckt war, bestrahlt. Die Expositionszeit betrug jedesmal 20—45 Minuten. Ausserdem erhielt er extralaryngeal 52 Röntgenbestrahlungen von je 6 Minuten Dauer in Serien von je 14 Sitzungen.

Der Tumor ist nicht verkleinert, sogar mässig vergrössert; aber während der 13 Monate der Behandlung ist keine Metastasenbildung, keine Ulzeration, kein infiltrierendes Wachstum des Tumors und keine Kachexie eingetreten. Vor allem aber ergibt die histologische Untersuchung wenigstens in dem durch Probeexzision erreichbaren Teil des Tumors keine Spur eines Neoplasmas mehr, sondern nur Bindegewebe. Pat. fühlt sich subjektiv völlig wohl.

HANSZEL.

47) **Roberto Agostinelli. Beitrag zu den Schussverletzungen des Kehlkopfes und der Tracheen. (Contributo alle ferite d'arma da fuoco della laringe e della trachea. Tracheotomia di urgenza.)** *Atti d. Clinica Oto-Rino-Laringoiatrica di Roma. Anno XV. 1917.*

Mitteilung von 3 Fällen. Im ersten Verletzung in der Regio crico-thyreoidea, im zweiten Durchschuss durch den 2. und 3. Trachealring; in beiden Fällen ausgedehntes Hautemphysem über den ganzen Körper bis zu den Oberschenkeln, Glottisödem und drohende Erstickung. Im dritten Falle Schusswunde des Oberkiefers, Zertrümmerung des weichen Gaumens, der Uvula, Eröffnung der Highmorshöhle; im Grunde der Wunde eingekeilt ein grosses Holzstück. Auch hier starke Atemnot. In allen drei Fällen eilige Tracheotomie. Heilung. CALAMIDA.

48) **Wilhelm Kecker. Ein Beitrag zur Behandlung der Larynx- und Trachealstenosen.** *Diss. Kiel 1919.*

20 Jahre alter Kaufmann, der im fünften Lebensjahre wegen Diphtherie tracheotomiert worden war und wegen erschwerten Dekanülements die Kanüle 8 Wochen getragen hatte. Seitdem erschwerte Atmung, die im Laufe der Jahre bedrohlich zunahm. Röntgenaufnahme ergab Säbelscheidenform; bei Betastung der Narbe an der Vorderwand der Trachea mehrere knorplige Knötchen, sonst weiche Stellen. Anschütz machte eine Plastik aus einem 4:2 cm messenden, 2 mm dicken Knorpelstück der rechten 8. Rippe, das auf die Vorderfläche der Trachea gelegt und mit feinen Seidennähten an ihr fixiert wurde. Weiter wurden rechts und links je 2 der in der Trachea liegenden Seidenfäden durch die Haut herausgeleitet und über eine Gazerolle geknüpft. Konsekutive Pneumonie, aber definitiver dauernder Erfolg. DREYFUSS.

49) **Orlandini. Stück einer Zahnprothese in Kehlkopf, Trachea und Oesophagusmund. (Pezze di palato artificiale in laringe, trachea e bocca dell' esofago.)** *Bollett. d. malattie dell' orecchio, della gola e del naso. No. 4. 1919.*

44 jähriger Mann erwacht in der Trunkenheit nachts mit Atembeschwerden. Da er annimmt, dass er ein Stück seines künstlichen Gebisses verschluckt hat, so lässt er einen Arzt rufen, der mit einer Sonde versucht, den Fremdkörper in den Magen zu stossen. Nach einigen Stunden wieder Atembeschwerden, Ueberführung in ein Hospital; laryngoskopische Untersuchung ergibt: Oedem der hinteren Rachenwand, der falschen Stimmbänder, der Regio interarytaenoidea, des Oesophaguseingangs. Mittels der direkten Laryngoskopie entdeckt man den Fremdkörper eingekeilt in den Ventrikeln und bis zur Trachea reichend. Extraktion; Heilung. Verf. meint, dass der Fremdkörper, als der erste Arzt gerufen wurde, zwischen dem Oesophagus- und Kehlkopfeingang ritt und durch dessen Manöver in den Larynx und Trachea gestossen wurde; dadurch trat zuerst eine Erleichterung der Atem- und Schluckbeschwerden auf, dann aber erfolgte infolge der entzündlichen Reaktion eine Verschlimmerung. Verf. wendet sich gegen die von den Aerzten in solchen Fällen unternommenen Versuche, den Fremdkörper in den Magen zu stossen; wäre dies geglückt, so wäre wahrscheinlich die Gastrostomie nötig gewesen.

Aus einer Statistik des Verf. geht hervor, dass der vierte Teil aller Oesophagusfremdkörper aus Zahnprothesen besteht, während es verhältnismässig selten ist, dass diese in den Larynx gelangen. CALAMIDA.

50) **Max Krassnigg. Luetische Tracheoösophagusfisteln.** *Wiener klin. Wochenschrift. No. 6. 1920.*

Mitteilung eines Falles mit Sektionsbefund: An der hinteren Luftröhrenwand handbreit unterhalb der Stimmbänder ein kreisrundes, etwa 1 cm grosses, scharf begrenztes Loch, dessen Ränder trichterförmig gegen die Speiseröre hin eingezogen sind und die mit dieser eine weit offene Kommunikation vorstellt. Der linke N. recurrens ist neben dieser Stelle in derbes Schwielengewebe aufgenommen. Es hatte intra vitam eine linksseitige Rekurrenslähmung bestanden. Operativer Verschluss so tief sitzender Fisteln ist unmöglich; die Rettung des Patienten in solchen Fällen kann nur durch rechtzeitige Erkennung der drohenden Gefahr (Aspiration) und die sogleich streng durchgeführte künstliche Ernährung erreicht werden. HANSZEL.

51) **Pietro d'Allessandria. Kompression der Trachea durch einen metastatischen Abszess des Mittel- und linken Seitenlappens der Schilddrüse. (Compressione della trachea da ascesso metastatico del lobo medio e laterale sinistro della tiroide.)** *Atti d. Clinica Oto-Rino-Laringoiatrica di Roma. Anno XV. 1917.*

Es handelte sich um einen metastatischen Abszess der Schilddrüse bei Pyämie. Es wurden zwei kleine Inzisionen gemacht, eine am höchsten und eine am tiefsten Punkt des Abszesses und ein dünner Nélatonkatheter durch die beiden Inzisionen hindurchgezogen (Drainage filiforme nach Chaput); Heilung in 6 Tagen ohne Narbenbildung. CALAMIDA.

52) **Tiefenthal** (Cöln). **Ein Fall von Fremdkörper im linken Unterlappenbronchus. Kasuistischer Beitrag zur Tracheo-Bronchoskopie.** *Zeitschr. für Ohrenheilk. Bd. 78. H. 3/4. S. 108.*

Ein Schuhnagel lag $1^1/_2$ Jahre im Bronchus und machte zeitweise überhaupt keine Erscheinungen, zeitweise solche, die nicht auf die Luftwege bezogen wurden. Als das Kind in Behandlung des Verf.'s kam, bestand eine chronische Fremdkörperpneumonie des linken unteren und oberen Lappens. Extraktion durch untere Bronchoskopie. Später Tod an Sepsis. KOTZ.

53) **Hölscher** (Ulm). **Ein neuer Handgriff zur direkten Behandlung von Kehlkopf und Schlund.** Mit 1 Abb. *Münchener med. Wochenschr. No. 3. 1920.*

Der in der Mitteilung abgebildete und von Windler, Berlin, angefertigte Handgriff soll die kostspieligen Killian'schen Hilfsapparate ersetzen. Die Technik ist in der Mitteilung beschrieben. HECHT.

f) Oesophagus.

54) **Paul Müller. Anatomische Untersuchungen des Speiseweges nach totaler Oesophagoplastik.** *Bruns' Beitr. z. klin. Chir. Bd. 118. S. 95. 1919.*

M. hatte Gelegenheit, zwei von Blauel (Ulm) plastisch operierte Fälle histologisch zu untersuchen. Bei dem ersten Fall musste nämlich wegen zunehmender Stenose an der Uebergangsstelle des oberen Darmendes mit dem unteren Ende des Hautschlauchs 4 Jahre nach der Fertigstellung der Plastik eine Exzision der Stelle vorgenommen werden. Das geschichtete Plattenepithel der Haut geht in der beigegebenen Abbildung fast unmittelbar in das Deckepithel der Darmschleimhaut über.

Beim zweiten Fall, der 1915 aus dem Krankenhaus in Ulm entlassen wurde, bei dem aber die Plastik zwischen oberem Ende des Hautschlauchs und der Oesophagusfistel am Halse noch nicht gemacht war, war es zu einer eitrigen Mediastinitis mit operiertem Pleuraempyem und zum Exitus gekommen im September 1916. — Die histologische Untersuchung des neuen Hautschlauchs ergab zwar Haarbälge, aber nirgends war ein Haar bis zur Epidermisoberfläche gewachsen.

DREYFUSS.

55) **Fr. Bonhoff** (Hamburg). **Zur Verhütung der Oesophagusstrikturen nach Verletzung.** *Zentralbl. f. Chir. No. 5. 1920.*

Verf. empfiehlt die primäre Behandlung der frischen Speiseröhrenverätzung, um so zu erreichen, dass es garnicht zu Strikturen kommt. Er legt eine Magensonde ein und lässt diese so lange liegen, bis sich alle Nekrosen abgestossen, die Geschwüre wieder überhäutet haben. Einen erfolgreich so behandelten Fall berichtete er Deutsche med. Wochenschr., 1919, Nr. 4, und weist auf dies Verfahren nochmals hin, da es unabhängig von ihm jüngst von Roux-Lausanne empfohlen wurde.

FINDER.

56) **Werner Stein. Verätzungsstrikturen des Oesophagus bei Kindern.** *Diss. Erlangen 1919.*

Kasuistik von 7 grossenteils leichten Fällen, die nichts Besonderes bieten.

DREYFUSS.

II. Kritiken und Gesellschaftsberichte.

a) Middle Section American Laryngological, Rhinological and Otological Society.

Sitzung vom 26. Februar 1917.

Thomas Hubbard (Ohio): Fall von tödlichem Kardiospasmus bei einem Erwachsenen; Laugenstriktur.

1. Die Pathologie des chronischen Kardiospasmus fasst H. folgendermassen zusammen: Ein labiles Vagus- und Sympathikussystem, das für Reflex-

reizung von einer Viszeralaffektion aus empfänglich ist oder in abnormer Weise auf psychische oder gemütliche Einflüsse reagiert. Dilatation und Speisenretention mit Folgezuständen in Muskulatur und Schleimhaut können als Faktoren bei der Chronizität mitwirken. Der Fall betraf einen 58jähr. Mann, der die Speisen und zuletzt auch Flüssigkeiten regurgitierte. Oesophagoskopie zeigte eine enorme Dilatation des Oesophagus. Gastrotomie; wonach er sich etwas erholte. Erneute Oesophagoskopie gestattete jetzt, die Oeffnung zu finden und es wurden Bougies in steigender Stärke durchgeführt. Pat. litt an einer alten Endokarditis, die sich wieder bemerkbar machte. Daneben traten, sobald die Bougiebehandlung ausgesetzt wurde, wieder Kardiospasmen auf. Eines Tages traten konvulsische Anfälle auf, die mit rhythmischen, einige Minuten dauernden Kontraktionen des Zwerchfells begannen, dann nahmen die Recti abdominis daran teil, dann die Halsmuskeln. In einem solcher Anfalle starb der Pat. Autopsie ergab alte und frische Entzündungserscheinungen an den Herzklappen, Milzinfarkt, Dilatation des Oesophagus mit Verdünnung seiner Wände. H. sieht in diesem Fall als Ursachen für die Vagusreizung an: Das Endokard nebst der Aorta und die Milz.

2. 6jähr. Knabe, zwei Jahre lang mittels Dilatation einer Laugenstriktur des Oesophagus behandelt; Heilung.

John W. Murphy (Cincinnati): Fremdkörper in Bronchien und Oesophagus.

M. berichtet über 3 tödlich verlaufene Fälle, die ihm in einer Serie von 112 Fällen passiert sind und zwar alle in letzter Zeit.

1. 6jähr. Kind, das eine Kornähre inspiriert hatte. Einführung des Bronchoskops ohne Anästhetikum war leicht, der Fremdkörper konnte gesehen werden. Im Moment aber, wo er ergriffen werden sollte, wurde er tief in den Bronchus inspiriert; das Kind hörte auf zu atmen und kollabierte sofort. Schleunige Tracheotomie hatte keinen Erfolg.

2. 21 Monate altes Kind hat vor 10 Tagen eine Bohne aspiriert. Kind infolge verweigerter Nahrungsaufnahme und langer Reise sehr erschöpft; Atmung sehr schwierig. Untersuchung wegen der kleinen Tube, die gebraucht werden musste, und der grossen Schleimmassen sehr schwer, dauerte 45 Minuten. Es wurde kein Fremdkörper gefunden. Fünf Stunden später Atmung sehr erschwert, Herzaktion beschleunigt; Tracheotomie. Nach 12 Stunden Exitus. Keine Autopsie.

Epikritisch sagt M., es wäre richtiger gewesen, in Narkose zu operieren, da der Schock geringer gewesen wäre und die Untersuchung schneller hätte gemacht werden können. Länger als 15 Minuten dürfte in einem so schweren Fall die Untersuchung nicht dauern. Auch hätte die Tracheotomie früher gemacht werden sollen.

3. 21 Monate altes Kind, hat vor 5 Tagen eine Nickelmünze verschluckt. Röntgenuntersuchung zeigte den Fremdkörper hinter dem Ringknorpel. Ohne Anwendung eines Narkotikums Oesophagoskopie: Beim Versuch, den Fremdkörper zu fassen, fiel er in das untere Ende des Oesophagus. Exitus nach 9 Stunden.

Die Todesursache ist unklar; in Betracht kommt nur die Schwäche des Kindes infolge verweigerter Nahrungsaufnahme und der Schock.

Norval H. Pierce (Chicago): Entfernung eines ungewöhnlichen Fremdkörpers aus dem oberen Teil des Oesophagus nebst Bemerkungen über präliminare Tracheotomie in solchen Fällen.

Pat., ein Geisteskranker, hatte eine Springfeder von seinem Bett verschluckt. Als P. ihn sah, war der Fremdkörper seit etwa 6 Tagen im Oesophagus; es waren verschiedene Extraktionsversuche gemacht worden. Es bestand Oedem der aryepiglottischen Falten und der Interarytänoidregion; bei Körperbewegungen trat Stridor auf. Da Pat. sich einer Extraktion widersetzte, so war klar, dass er narkotisiert werden musste. P. hatte aber Bedenken, was bei einer erzwungenen Narkose passieren könnte, und machte in Lokalanästhesie die Tracheotomie, chloroformierte durch die Kanüle und entfernte den Fremdkörper leicht.

M. hält es in allen Fällen, wo ein hoch oben im Oesophagus sitzender Fremdkörper Oedem der Epiglottis und der Aryknorpel verursacht hat, für richtig, vor dem Versuch zur Entfernung des Fremdkörpers die Tracheotomie zu machen.

Samuel Iglauer (Cincinnati): I. Zwei ungewöhnliche bronchoskopische Fälle mit Spezialinstrumenten, die zu ihrer Entfernung gebraucht wurden. II. Spontane Austreibung eines Tapezierernagels aus dem rechten Bronchus.

1. 6jähr. Knabe hatte beim Spielen ein Infanteriegeschoss aspiriert. Röntgenaufnahme zeigte es im linken Bronchus. Mittels einer biegsamen Zange, die I. für einen anderen Zweck angegeben hatte, wurde der Fremdkörper entfernt.

2. 12jähr. Knabe hatte eine Schirmzwinge aspiriert; Röntgenaufnahme zeigte den Fremdkörper tief im rechten Bronchus. Bronchoskopie zeigte den Fremdkörper, der fingerhutartig war und in dessen distalem schmälerem Ende ein kleines Loch war. Alle Versuche, den Rand der Zwinge mit einer Zange zu fassen, scheiterten, da diese abglitten. Es wurde nun eine tiefe Tracheotomie gemacht und ein Messingstab, der in ein Schraubengewinde auslief, in das Loch in der Schirmzwinge eingedreht und diese so leicht extrahiert.

3. 6jähr. Mädchen hat einen Tapezierernagel aspiriert; er war ihr beim Ausschütteln einer Decke in den Mund gefallen. Röntgenogramm zeigte den Fremdkörper tief unten im rechten Bronchus, gegenüber der rechten Rippe. Da die für die Operation geeignetste Zange nicht in Ordnung befunden wurde, so wurde die Operation auf den Abend verschoben. Inzwischen hustete das Kind den Nagel aus. I. meint, dass einer der Faktoren, die zu der spontanen Entfernung des Fremdkörpers geführt haben, vielleicht der sei, dass vorher Atropin gegeben wurde und danach der Spasmus der Bronchien nachliess.

Thomas J. Harris (New York): Bericht über 6 Fälle von Dysphagie und Dysphonie dentalen Ursprungs.

Eine ähnlich wichtige Eingangspforte für Allgemeinerkrankungen wie die Tonsillen sind erkrankte Zähne; der Wurzelspitzenabszess ist eine grosse Gefahr für den Organismus. Der erste Fall H.'s betrifft einen 40jähr. Lehrer, der keine festen und schliesslich auch keine flüssigen Speisen herunterbekommen konnte; ferner strengte ihn das Sprechen sehr an, so dass er nur noch flüsterte. Unter-

suchung des Halses negativ. Mehrere der mit Goldkappe versehenen Zähne zeigten bei der Röntgenuntersuchung Wurzelspitzenabszesse; diese Zähne wurden extrahiert. Sofortige Besserung der Schluck- und Sprachbeschwerden, die nach 14 Tagen völlig verschwunden waren. Im 2. Fall, betreffend einen 33jähr. Mann, waren gleichfalls Schluck- und Sprechbeschwerden; seine Stimme hörte sich an wie die eines Kindes mit postdiphtherischer Gaumensegellähmung. Untersuchung von Pharynx und Larynx negativ. Dagegen bestand Pyorrhoea alveolaris, nach deren sorgfältiger Behandlung alle Symptome verschwanden. Im dritten Falle bestanden Symptome, die als hysterische gedeutet wurden, vor allem Gefühl von Enge im Hals. Untersuchung negativ. Extraktion von 4 Zähnen mit Wurzelspitzenabszess, in deren Eiter der Streptococcus viridans gefunden wurde, und Anwendung einer autogenen Vakzine brachten Heilung. Die übrigen 3 Fälle waren ähnlich.

Joseph C. Beck (Chicago): Weiterer Bericht über die Behandlung bösartiger Kehlkopfgeschwülste.

B. hat in letzter Zeit die Technik folgender Methoden bei Larynxkarzinom entwickelt:

1. Percy's Koagulationsmethode. Diese Behandlung wurde von Percy ursprünglich bei inoperablem Uteruskarzinom empfohlen. B. hat sie auch bei Karzinom und Sarkom der Nase, Kieferkarzinom, Karzinom der Schilddrüse, des äusseren Ohrs und des Larynx angewandt (im ganzen 23 Fälle). B. hat die Methode in vier Fällen von Larynxkarzinom angewandt. Nach Laryngotomie wurde die Geschwulst mit dem Percy'schen Messer völlig gekocht.
2. Diathermie.
3. Röntgenbestrahlung.
4. Radium.

Mitteilung von vier Krankengeschichten.

J. A. Stucky (Lexington): Serumbehandlung der Rhinitis foetida und Ozäna.

S. hat nach der Methode von Horn in 5 Fällen von Ozäna ausgezeichnete Resultate mit der Vakzinebehandlung erzielt.

Thomas J. Harris stellt fest, dass die in New York erzielten Resultate mittels dieser Methode nicht befriedigend waren. Man hat dort den Perezbazillus in nicht mehr als 25 pCt. der Fälle gefunden. In fast allen Fällen war eine Nebenhöhlenerkrankung vorhanden.

H. B. Harris (Dayton) hat in allen seinen Ozänafällen eine Nebenhöhlenerkrankung, am häufigsten des Siebbeins gefunden. Mit der Vakzinebehandlung hat er gute Resultate nur erzielt nach vorhergehender Operation.

Harold Wilson (Detroit) hat in 4 Fällen weder von Anwendung einer gemischten Bazillenvakzine noch der Perezvakzine irgendwelche Veränderung gesehen.

Thomas J. Harris (New York) verliest einen an Dr. Dwyer, Bakteriologen an Manhattam, gerichteten Brief, der von der Heilung eines Kindes berichtet. In

diesem Fall hat Dwyer eine gewöhnliche Streptokokkeninfektion festgestellt und mit einer Auto-Vakzine geimpft, woraus er schliesst, dass es nicht ein spezieller Mikroorganismus ist, der die Krankheit verursacht.

W. B. Chamberlain (Cleveland) hat mehrere Kranke, vornehmlich Kinder, mit einer Vakzine von Parke, Davis behandelt, der er eine 5proz. Lösung von Scharlachrot in einer Emulsion von Quittensamen zugesetzt hatte. Es war eine erhebliche Besserung zu konstatieren, die sich durch das Verschwinden des Fötors und eine Abnahme der Borken bemerkbar machte. Niemals hat er eine Regeneration der Schleimhaut gesehen.

Harold Wilson (Detroit) ist der Ansicht, dass jedes Bakterienprotein, welches es auch sei, denselben Zweck erfüllt, wie die Horn'sche oder Parke-Davis'sche Vakzine. Es handelt sich um keine spezifische, sondern um eine Proteinreaktion.

J. C. Beck (Chicago) meint ebenfalls, dass es sich um keine spezifischen Bakterien handelt. Es sind Fäulnisbazillen anwesend, wie bei allen Zersetzungsprozessen, wie in den Zähnen, Tonsillen usw. Der primäre Prozess ist eine Osteoporose der Knochen mit Atrophie, dazu kommt später eine Schrumpfung der Schleimhaut. Er glaubt, dass es sich um eine Allgemeinerkrankung handelt. Es ist dasselbe, wie bei der Osteoporose des inneren Ohrs.

Freudenthal.

---

b) Eastern Section American Laryngological, Rhinological and Otological Society.

Sitzung vom 3. März 1917.

Vorsitzender: John F. Culp.

Ben Clark Gile (Philadelphia): Lange übersehenes Chondrom des weichen Gaumens.

Eine 30jährige Frau, die seit 1911 an Schmerzen im rechten Ohr litt und mehrere Male Mittelohreiterungen gehabt hatte; Untersuchung von Nase und Nasenrachenraum hatte, trotzdem sie wegen ihres Ohrenleidens verschiedentlich — auch bei Spezialisten — in Behandlung gewesen war, nicht stattgefunden. 1916 fand — gelegentlich einer Behandlung wieder wegen rechtsseitigen Mittelohrabszesses — ein Laryngologe eine Schwellung des weichen Gaumens. Infolge der sich immer wiederholenden Mittelohrerkrankungen und eines ständigen Hustens sehr entmutigt kam Pat. September 1916 zu G. Dieser konstatierte Erguss im rechten Mittelohr; der weiche Gaumen stark nach vorn gedrängt durch einen von seiner rechten Seite in den Nasenrachen vorspringenden und dessen rechte Hälfte völlig ausfüllenden Tumor, der sich fest anfühlte. Es stellte sich heraus, dass es sich um ein in den weichen Gaumen eingebettetes Chondrom handelte. Dasselbe wurde in Narkose ausgeschält. Die Beschwerden seitens des Ohres, an denen Pat. seit 6 Jahren litt, verschwanden sofort.

George L. Richards (Fall River): Miliartuberkulose, zuerst Stirnhöhlenentzündung, sodann eine Gehirnaffektion vortäuschend.

Pat., 25 Jahre alter Mann, klagte über heftige Kopfschmerzen seit 2 Wochen, besonders rechts. Die Untersuchung ergab nichts ausser geringer Papillitis rechts. Röntgenuntersuchung negativ. Da alle Erscheinungen auf eine Stirnhöhlenaffektion hinwiesen, so wurde die rechte Stirnhöhle intranasal eröffnet, ohne Ergebnis. Am nächsten Morgen war der Pat. komatös. Wassermann negativ. Noguchi der Spinalflüssigkeit positiv. Die Aerzte des Hospitals waren der Ansicht, dass eine intrakranielle Drucksteigerung vorhanden sein müsse; dafür sprach eine Anzahl von Symptomen: Schlaflosigkeit, Pulsverlangsamung; lokalisierte heftige Kopfschmerzen, Störung des Bewusstseins, Papillitis, spontaner Urinabgang usw. Eröffnung der Stirnhöhle von aussen ergab, dass die Höhle vollständig gesund war. Exitus am nächsten Morgen. Sektion ergab im Gehirn als einzigen Befund über dem rechten Parietallappen einen dollargroßen, käsigen, tuberkulösen Herd und miliare Tuberkulose der Lungen, wahrscheinlich auch der Meningen.

Thomas Chew Worthington (Baltimore): Fibrom der linken Nasenhöhle mit Ausbreitung nach dem Nasenrachenraum.

16jähriger Mann. Das Fibrom füllte die linke Nase ganz aus bis zum Naseneingang; Septum und äussere Nasenwand erodiert; untere Muschel zerstört. Im Nasenrachen erstreckte sich die Geschwulst vom Rachendach bis zum weichen Gaumen. Bei den Operationen stellte sich heraus, dass sie breitbasig von dem Keilbeinkörper ausging, einschliesslich der Keilbeinhöhle; das Siebbeinlabyrinth ist zum grossen Teil zerstört. Es wurden zu verschiedenen Malen Teile der Geschwulst von vorn und von hinten her mit der Zange entfernt, wobei jedesmal heftige Blutungen auftraten. Obwohl die Geschwulst auf diese Weise fast zerstört wurde, begann sie plötzlich am Keilbein wieder zu wachsen, und erst nach Behandlung mit Röntgenstrahlen verschwand sie völlig, um bis zu dem nach 10 Jahren erfolgten Tode des Pat. nicht zu rezidivieren. W. ist der Ansicht, dass der Ursprung der Geschwulst im Keilbeinkörper war und sie erst nachträglich in den Nasenrachen hineingewachsen war.

John Edmund MacKenty: Die Einbeziehung der Chirurgie des äusseren Halses in die Laryngologie.

M. vertritt den Standpunkt, dass die Chirurgie des äusseren Halses ebenso ein Spezialzweig der allgemeinen Chirurgie ist wie die Abdominalchirurgie oder die Gynäkologie; sie erfordert spezielle anatomische Kenntnisse, besondere Erfahrung und Geschick und eine besonders feine Technik. So gehört z. B. die Laryngektomie zu der Domäne des Laryngologen. Wenn auch nicht alle Laryngologen Neigung und Geschick haben, sich mit der Grosschirurgie des Halses zu beschäftigen, so richtet M. einen Appell an die jüngeren Laryngologen, sich die dazu nötigen Vorkenntnisse und technischen Fertigkeiten anzueignen, und übt Kritik an der üblichen Ausbildung der Laryngologen.

John J. Sullivan: Konservative Nebenhöhlenoperationen.

S. beschreibt die Eröffnung der Highmorshöhle vom unteren Nasengang aus, nachdem er eine Infraktion der unteren Muschel nach oben gemacht hat; wenn

die Oeffnung gross genug ist, so bleibt sie offen. Ferner beschreibt er die Siebbeinoperation ohne vorherige Fortnahme oder Amputation eines Stückes der mittleren Muschel.

Haskin (New York) demonstriert einen „Vakuumreiniger“ für die rhinologische Praxis.

Der Apparat ist von Sorensen. Mittels desselben lässt sich eine schnelle Reinigung der Nase und der Nebenhöhlen erzielen. In Fällen von Peritonsillarabszess evakuiert er die Abszesshöhle mittels eines Troikarts, der an dem Reiniger befestigt wird.

Jackson (Pittsburgh) demonstriert verschiedene aus den Bronchien von Kindern entfernte Fremdkörper.

Bei einem 9 Monate alten Kinde, das plötzlich Erstickungsanfälle zeigte und nicht schlucken konnte, entfernte er ein grosses Stück Gaze, einen Pflaumenstein, ein Fragment eines Knopfes und eine lange Rolle Wolle. Er berichtet ferner über einen 21 jährigen Mann, der nur noch mit grosser Schwierigkeit flüssige Speisen herunterbringen konnte; es fand sich eine Oesophagitis mit fester, enger Stenose. Es stellte sich heraus, dass Pat. ein Abdominalkarzinom hatte und auch die Oesophagusstenose war karzinomatös. Ferner demonstriert J. die Anwendung des Oesophagoskopes in einem Fall von Aetzstriktur beim Kinde. Er empfiehlt die Anwendung kleinster Röhren bei Kindern und wendet bei ihnen auch keine lokale Anästhesie an. Freudenthal.

---

c) Dänische Oto-Laryngologische Gesellschaft.

117. Sitzung vom 9. Februar 1918.

Vorsitzender: L. Mahler.
Schriftführer: A. Thornval.

1. Strandberg: Fall von Osteitis chr. oss. temporal. mit universellen Kohlbogenlichtbädern behandelt.

Ein 16jähriges Mädchen war 10 Jahre vorher wegen Ostitis acuta proc. mast. operiert worden. Die Wunde wollte trotz mehrerer Revisionen nicht heilen. Wurde in Finsen's medizinisches Lichtinstitut aufgenommen. Nach 51 universellen Kohlbogenlichtbädern Heilung.

2. Strandberg: Fall von Osteitis med. chr. supp. auf beiden Ohren, rechtsseitig Osteitis tuberculosa oss. temporal., mit universellen Kohlbogenlichtbädern behandelt.

3. Strandberg: Fall von Lupus vulgaris.

Ein 24 jähriges Fräulein erkrankte nach einer akuten Angina im Jahre 1912 an Lupus, erst auf der rechten Seite des Halses lokalisiert. 2 Jahre später ein runder Fleck der Radix nasi und kurz darauf auf dem linken Humerus. Im Jahre 1915 ward sie heiser. Wurde 3 Wochen später in Finsen's med. Lichtinstitut aufgenommen. In der Nase wurde hier kein Lupus gefunden. Auf der

hinteren Pharynxwand wurde eine kleine Infiltration ohne Ulzeration entdeckt, und im Larynx wurde starke Geschwulst und Infiltration der Epiglottis gesehen, ausserdem Geschwulst und Infiltration von beiden Reg. arytaenoid. Die Diagnose wurde histologisch bestätigt. Die Affektion des Pharynx wurde exzidiert, und die Pat. bekam Kohlbogenlichtbäder. Drei Wochen später war die Pharynxwunde geheilt, und etwa zwei Monate später war die Larynxaffektion ausgeheilt, und die Heiserkeit verschwand. Im Oktober 1917 wurde mit einer Lupe auf der rechten Concha inferior eine ganz kleine Partie entdeckt, wo die Schleimhaut ein wenig uneben und höckrig war. Die Concha wurde exstirpiert, bei Mikroskopie wurde die Diagnose bestätigt.

Strandberg meint, in diesem Falle die Lupusaffektion in der Nase in einem sehr frühen Stadium entdeckt zu haben, und betont die Notwendigkeit, die Lupuspatienten mehrmals zu untersuchen.

4. Sture Berggren (Malmö): Technik bei Mastoidoperationen.

5. Sture Berggren: Meningitis cystica serosa circumscripta.

6. Berggren gibt eine kurze Mitteilung von einem Falle mit Streptokokken in Reinkultur im Liq. cerebrospinal.

7. Schousboe: Fall von Fremdkörper im Oesophagus bei einem 13 Monate alten Kinde. Mors.

Das Kind wurde in das St. Josephs-Hospital in Odense aufgenommen. 4 Wochen vorher Erstickungsfall mit Husten und Zyanose. Seitdem etwas beschwerliche Respiration und ausserdem etwas Schlingbeschwerden. Vor 4 Tagen wurde die Hältte eines Metallknöpfchens ausgehustet. Bei der Untersuchung wurden in beiden Lungen Rasselgeräusche gehört. Die Respiration war etwas erschwert. In Chloroformnarkose Tracheotomia sup. Durch die Tracheotomiewunde Bronchoskopie. Hier wurde kein Fremdkörper entdeckt. Man versuchte die Oesophagoskopie; diese musste aber wegen des schlechten Zustandes des Kindes aufgegeben werden. Zwei Tage später unter Temperaturerhöhung Mors.

Bei der Sektion wurde die andere Hälfte des Knöpfchens in der Speiseröhre gefunden. Das Knöpfchen hat Ulzerationen an beiden Seiten der Oesophaguswand hervorgebracht. Ausserdem Tracheo-bronchitis purul.

8. Schousboe: 4 jähriges Kind mit Corp. alien. pulmon. sin.

Das Kind wurde in das St. Josephs-Hospital in Odense aufgenommen. Das Kind sollte am Tage vorher einen kleinen Stein in die Luftröhre aspiriert haben. Hat etwas gehustet. Auf der rechten Seite hörte man die Respiration geschwächt. Am nächsten Tage Temperatur 37,8. Hat gut geschlafen. Ein wenig gehustet. Hierbei zyanotisch.

In Chloroformnarkose Bronchoscopia sup. Man wendet eine Röhre mit Diameter 3,5 mm an. Man sieht keinen Fremdkörper, obgleich die Einmündung der Hauptbronchien gut überschaulich ist. Die Röhre kann wegen ihrer Dimension nicht weiter vorgeschoben werden. Später an demselben Tage wurde die Respiration beschwerlich, die Tracheotomia sup. wurde vorgenommen. 2 Tage später unter Temperaturerhöhung bis 39,9 Exitus.

Bei der Sektion wurde in der linken Lunge 5 cm tiefer als die Bifurkation ein runder, bohnengrosser Stein gefunden.

Der Stein war ohne Zweifel in der ersten Nacht im Hospitale beim Husten von der rechten in die linke Lunge herübergeworfen worden. Hätte man auch mit einer dünneren Röhre weiter in die Lungen vordringen können, wäre es doch vielleicht nicht möglich gewesen, den kleinen glatten Stein zu extrahieren.

Zuletzt bespricht Schousboe einen Fall, wo eine Dame unter einem epileptischen Anfalle einen halben Pflaumenstein aspiriert hatte. Der Stein sass in der rechten Lunge 4—5 cm von der Bifurkation und wurde extrahiert.

Diskussion:

K. E. Salomonsen empfiehlt, bei Oesophagoskopie bei kleinen Kindern die Schwebelaryngoskopie zu benutzen.

Jörgen Möller empfiehlt zu versuchen, wenn der Fremdkörper glatt und rund sei, das Kind mit dem Kopfe nach unten zu schütteln.

9. Jens Kragh: Erfahrungen über Ausspülung der Ohren mit heissem und kaltem Wasser zu therapeutischen Zwecken.

10. L. Mahler: Deformation der Nase wegen Polypen und Ethmoiditis.

Mahler bespricht einen Fall, wo eine hochgradige Deformation der ganzen Nase bestand. Es war ein 26jähriges Mädchen, welches die Krankheit nach Skarlatina in einem Alter von 8 Jahren bekommen hat.

11. L. Mahler: Fall von Cancer laryngis. Hemilaryngektomie. 5 Jahre nach der Operation ohne Rezidiv.

Ein 58jähriger Mann hatte einhalb Jahr lang Heiserkeit gehabt. Bei Laryngoskopie wurde Immobilisation der rechten Seite und Ulzeration und Tumor des hinteren Teils der rechten Stimmlippe gesehen, Reg. arytaenoidea mitergreifend. Laryngofissur und Hemilaryngektomie nach Gluck.

Einlegung von Kanüle und Sonde à demeure durch die Nase, welche zwölf Tage später entfernt wird. Mikroskopie: Karzinom. 5 Jahre später kein Rezidiv.

Die Schwierigkeit liegt in der guten Abschliessung der Trachealwunde vom Pharynx.

12. Jörgen Möller: Cholesteatom und akute eitrige Mittelohrentzündung.

118. Sitzung vom 9. März 1918.

Vorsitzender: L. Mahler.
Schriftführer: A. Thornval.

1. Borries: Beiträge zur frühzeitigen Diagnose der otogenen Meningitis.

2. Borries: Ein neuer Symptomenkomplex bei otogenen Gehirnerkrankungen und die Bedeutung desselben für die Frage von der Beschaffenheit des Lumbalpunktats bei Gehirn- und Subduralabszessen.

3. L. Mahler: Weitere Erfahrungen über die endobronchiale Behandlung der Bronchitis und des Asthma.

Schon 1912 haben Mahler und Heilskov einige Fälle veröffentlicht; seitdem hat Mahler diese Behandlung bei 5 Fällen von Bronchitis und 32 Fällen von Asthma geprüft. Die Methode war gewöhnlich die bronchoskopische; hierbei hat man besseren Ueberblick, kann Schleim und Sekret besser aussaugen, als wenn man Ephraim's biegsamen Sprayapparat anwendet.

Nachdem Mahler Borchardt's Versuche mit Lösungen von Hypophysenextrakten gelesen hatte, hat er diese Lösungen geprüft; in 2 Fällen hat er nur Hypophysenextrakt injiziert — 1 ccm Extrakt mit 10 ccm sterilem Wasser verdünnt —, sah hierbei keine besondere Wirkung; diese 2 Fälle bekamen später Ephraim's Lösung mit guter Wirkung. Dieses Resultat ist in Uebereinstimmung mit Schlesinger's Erfahrungen.

Mahler hat folgende Resultate erreicht. Bei 5 Fällen von Bronchitis, wo die Krankheit $^1/_2$—2 Jahre gedauert hatte, gute Wirkung in 3 Fällen. In zwei Fällen keine Wirkung nach 6 Behandlungen. Bei 32 Fällen von Asthma — 16 Männer und 16 Frauen im Alter von 16—52 Jahren — keine Wirkung in neun Fällen, in 16 etwas Besserung und in 7 Fällen sehr gutes Resultat, 3 Fälle anfallsfrei in 2 Jahren, 2 in 1 Jahre und 2 in $^1/_2$ Jahre. Man hat kein Verhältnis zwischen der Schwere des Anfalls und der therapeutischen Wirkung gefunden. Durchschnittlich sind 3 Behandlungen angewendet.

Mahler empfiehlt die Behandlung in Fällen zu versuchen, wo man nicht mit anderen Mitteln die Anfälle meistern kann.

Zuletzt erwähnt Mahler einen Fall von Bronchiektasie in der rechten Lunge. Er versuchte hier 4mal mit Zwischenraum von 3 Tagen eine Injektion mit 10proz. Lösung von Ol. therebentinea, und glaubte hiervon eine gute Wirkung zu sehen. Die Exspektoration nahm ab und der fötide Geruch wurde bedeutend vermindert.

In einem Falle von Emphysem bei einer 60jährigen Frau sah Mahler eine Säbelscheidetrachea, und er erwähnt hier Kahler's Beobachtungen.

119. Sitzung vom 10. April 1918.

Vorsitzender: Mahler.
Schriftführer: Thornval.

1. E. Schmiegelow: Demonstration von zwei Patienten mit Cancer tonsillae, exstirpiert in beiden Fällen durch die Mundhöhle.

Im ersten Falle wurde die Operation nach peroraler Intubation vorgenommen. Die Geschwulst wurde in toto exzidiert. Nachher wurden 4 Tuben Radium eingelegt in 21 Stunden; hierzu wurde Störck-Mikulicz' Zange und

Stents' Masse gebraucht. Jetzt sind 7 Monate verflossen; kein Rezidiv im Pharynx, aber eine kleine suspekte Drüsenschwellung an der rechten Seite des Halses.

Bei der anderen Patientin ist die Operation vor 6 Tagen in Schwebelaryngoskopie ausgeführt. Perorale Intubation konnte hier wegen Platzmangels nicht angewandt werden.

2. Schmiegelow: Demonstration eines Falles von Otit. chr. supp. sin., Labyrinthitis, Fistula canal. semicircul. horizontal., Meningit. purul. diffusa. Genesung nach Resect. labyrinthi et partis petros. oss. temporal. sin.

3. Schmiegelow: Demonstration, von einem Falle von Sinusthrombose mit schweren septiko-pyämischen Symptomen.

4. Mailand: Fall von Xerostomie.

Mailand demonstriert eine 67jährige Frau, welche seit 7 Jahren keine Tränen hervorbringen konnte, und besonders die letzten 4 Jahre ist auch die Speichelsekretion fast ganz verschwunden. Im Munde starkes Trockenheitsgefühl; nach und nach auch Beschwerden beim Essen. Die objektive Untersuchung hat nichts Besonderes ergeben ausser der ganz trockenen Schleimhaut des Mundes, der trockenen Zunge und der fehlenden Sekretion der Speicheldrüsen. Die Schleimhaut in Pharynx und Larynx beinahe normal. Auch Konjunktiva ist trocken.

Die Krankheit ist zuerst von Bartley beschrieben („dry mouth") und scheint nicht häufig zu sein. Von Bedeutung scheint eine neuropathische Konstitution zu sein. Als Therapie hat Mailand Pilokarpin versucht, doch ohne weitere Wirkung.

Diskussion:

Robert Lund erwähnt eine ganz ähnliche Krankheit bei einer 39jährigen Frau; hier trat ausserdem Entkalkung der Zähne auf.

S. H. Mygind empfiehlt, eine Thyreoidinbehandlung zu versuchen.

5. Peschardt: Optisches Phänomen von der Nasenschleimhaut ausgelöst.

Zufällig hat Peschardt eine Beobachtung gemacht: Wenn er bei Galvanokaustik der Conch. infim. den Strom unterbricht, während der Galvanokauter noch in der Schleimhaut ist, und es nach der Abkühlung mit einem Rucke entfernt, spürt der Pat. mit geschlossenen Augen einen Schimmer, am häufigsten auf dem Auge derselben Seite. P. hat auch Selbstbeobachtung gemacht. Er meint, dass es möglicherweise diagnostische Bedeutung haben kann.

6. Robert Lund: Fall von Lymphomata pharyngis, mit Röntgenstrahlen behandelt.

Die 63jährige Witwe hatte an ihrer Krankheit etwa 4 Monate gelitten. Bei Pharyngoskopie beobachtet man auf beiden Seiten hinter den Gaumenbögen zwei beinahe fingerdicke, wurstförmige Geschwülste, welche sich in den Rhinopharynx fortsetzen und hinunter bis an die Cartilago cricoid. Die oberflächliche Schleimhaut sieht normal aus. Auf der rechten Seite des Halses findet sich ein apfel-

grosses Drüsenpaket. Auf der linken Seite nur eine nussgrosse harte Drüse. Die Untersuchung gab sonst nichts Besonderes. Nach zwei Röntgenbehandlungen sind die Geschwülste vollständig geschwunden.

Lund erwähnt zwei ähnliche Fälle, beobachtet von Oppikofer und Safranek. Er glaubt, dass es sich um Kundrat's Lymphosarkomatose mit primärer Lokalisation an den Seitensträngen des Pharynx handelt.

Diskussion: Schmiegelow erwähnt, dass er mehrere solche Fälle gesehen hat, dass die Geschwülste aber immer nach der Röntgenbehandlung rezidivierten.

7. Hempel: Behandlung von akuten eitrigen Ohrenentzündungen mit parenteraler Injektion von Milch.

8. Jens Kragh: Eine neue Behandlung von Rhinopharyngitis chron. sicca.

Die Behandlung besteht darin, dass Kragh seine Patienten ein kleines Stückchen Gummischwamm (event. Watte) in beiden Vestibula nasi tragen lässt. Er gibt 5 Krankenjournale. In diesen Fällen hat er gute Wirkung von diesem Mittel gesehen.

Diskussion: Pontoppidan hat versucht, eine verminderte Luftpassage zu verschaffen dadurch, dass er eine Paraffininjektion in der hinteren Wand des Pharynx dem weichen Gaumen gegenüber vorgenommen hat. Er meint, eine gute Wirkung gesehen zu haben.

9. Thornval: Fall von follikulärer Zahnzyste des Sinus maxillaris.

Das 7jährige Mädchen wurde in der chirurgischen Abteilung D des Reichshospitals behandelt. Die grosse Geschwulst, welche die ganze Kieferhöhle bedeutend in allen Richtungen erweitert hatte, hatte sich in 4 Monaten entwickelt. Die Röntgenphotographie zeigte 3 Zähne in der Zyste. Die Behandlung bestand darin, dass man die Zystenwand mit den Zähnen entfernte und die Höhle austamponierte. In $2^1/_2$ Monaten war die Höhle beinahe ganz verschlossen und das Gesicht wieder normal.

Diskussion: S. H. Mygind empfiehlt Luc-Caldwell's Operation bei Zysten.

10. Thornval: Entzündung der Pharynxwand, von dem okulopupillären Symptomenkomplex begleitet.

Bei einer 23jährigen Frau wurde nach einer Entzündung mit Abszessbildung in der linken Seite des Pharynx eine linksseitige Adenitis colli beobachtet. In der folgenden Zeit entwickelte sich der Horner'sche Symptomenkomplex: Verengerung der Lidspalte, Verengerung der linken Pupille und Exophthalmus des linken Auges. Ausserdem bestanden Schlingbeschwerden und linksseitige Rekurrensparese. Die Vagussymptome schwanden bald, die Sympatikussymptome dagegen dauerten fort.

11. Blegvad: Erfahrungen mit Rücksicht auf die Operation der Kieferhöhle.

Von 1909 bis 1917 hat Blegvad bei 44 Patienten Luc-Caldwell's Operation ausgeführt; bei 6 war die Operation doppelseitig; zusammen sind also 50 Kieferhöhlen operiert. An diese Patienten sind Frageschemata ausgesandt. Keine Antwort von 4.

Von 43 Operationen bei 37 Patienten ist vollständige Genesung bei 24 Patienten (28 Operationen) erreicht. 5 Patienten von diesen wurden wegen einer Entzündung des Sin. frontal. operiert; auch hiervon ist das Resultat vollkommen gut.

Bei 2 Patienten findet sich ein wenig schleimiger Ausfluss. Bei 2 hatte eine Fistel nach einer früheren Cowper'schen Operation sich nicht geschlossen; doch war keine Sekretion. Diese 4 Patienten müsste man als genesen betrachten. 77 pCt. sind also genesen.

Bei 9 keine Heilung. Bei 3 von diesen fortdauernde Neuralgien, aber keine Sekretion. Bei 6 fortdauernder Ausfluss. Bei 3 waren doch Komplikationen vorhanden, und von unkomplizierten Fällen ist nur bei 2 Patienten der Ausfluss wie vor der Operation. Es handelte sich hier um Fälle mit mehrjähriger Krankheit.

Die Operationsindikationen waren in den meisten Fällen Ausfluss. Bei 7 Patienten war der Ausfluss von safrangelber Farbe. Bei 10 Patienten waren die Indikation Schmerzen, besonders häufig über die Augen lokalisiert. Bei 9 Patienten war die Entzündung von den Zähnen ausgegangen. In 2 Fällen von diesen keine Auskünfte. Bei 5 ist die Fistel verschlossen. Alle Operierten sind ausflussfrei. Blegvad glaubt, dass die Cowper'sche Operation am besten garnicht angewendet werden soll.

Bei 10 Patienten war die Schleimhaut der Kieferhöhle polypös degeneriert, und bei 8 Patienten fanden sich echte Polypen. Blegvad hebt hervor, dass solche Polypen sich schnell entwickeln zu können scheinen. Bei einem Patienten hatte die Krankheit sich in einem Jahr entwickelt. In einem Falle hatte die Krankheit vor 3 Monaten mit einer akuten Attacke begonnen.

33 Patienten sind in Lokalanästhesie operiert, die übrigen in Aethernarkose. Von der Concha inf. ist nur der untere Teil der vorderen Hälfte entfernt. Nach der Operation ist keine Ausspülung vorgenommen.

Von Komplikationen nach der Operation sind beobachtet: Bei einem Patienten eine starke Blutung aus der Concha inf. am folgenden Tage. Bei einem eine Fistel im Sulc. alveolobuccalis. Bei einem Neuralgien des II. Ram. trigemini. Bei einem kleinen Mädchen eine unerklärliche Parese des Musc. rect. sup. des einen Auges.

In 3 Fällen war die Diagnose eine fehlerhafte. In einem Falle handelte es sich um eine Zahnzyste, mit Eiter gefüllt. In 2 anderen Fällen wurde die Kieferhöhle normal gefunden.

Blegvad meint, dass man operieren soll, wenn bei einer akuten Sinuitis Heilung nicht nach 4—5 Wochen eingetreten ist, besonders wenn die Entzündung von den Zähnen ausgegangen ist. Die Cowper'sche Operation darf man nicht ausführen.

Diskussion:

Pontoppidan hat 191 Fälle von Sinuit. maxill. behandelt. In 25 pCt. der Fälle hat er Heilung nach Punktion mit Ausspülungen gesehen. Diese Ausspülungen wendet er jetzt bis zu 4mal an. Luc-Caldwell's Operation ist 112 mal gemacht. Hat keine Rezidive gesehen. Lokalanästhesie wird angewendet.

Nörregaard demonstrierte einen Riesenpolyp aus der Nase.

Bagger demonstrierte einen Formalinsterilisationsapparat zur Sterilisation von Stirnlampen.

R. Lund.

Für die Redaktion verantwortlich Prof. Dr. G. Finder, Charlottenburg, Augsburger Str. 38.
Druck von L. Schumacher, Berlin N. 4.

Internationales Centralblatt

für

Laryngologie, Rhinologie

und verwandte Wissenschaften.

Jahrgang XXXVI. Berlin, April. 1920. No. 4.

I. Referate.

a) Aeusserer Hals, obere Luftwege.

1) **J. Aug. Hammar** (Upsala). **Mikroskopische Analyse der Thymus in einigen Fällen von Lues congenita.** *Beitr. z. pathol. Anat. Bd. 66. H. 1. 1919 und H. 2. 1920.*

Im Kapitel I gibt H. eine Uebersicht dessen, was er in der Literatur an direkt kongenital-luetischen Thymusveränderungen antraf. Dem schliessen sich die Darlegung des Befundes und Erörterung des Ergebnisses in dem von ihm untersuchten Falle von „Dubois'schem Abszess" an, statt welch letzteren Namens er die Bezeichnung von „luetischen Sequesterzysten" vorschlägt. In Kapitel II werden Literaturangaben über solche luetische Thymusbefunde zusammengestellt, deren direkt luetische Natur seines Erachtens nicht sichergestellt ist und die wohl hauptsächlich als indirekte luetische Veränderungen zu betrachten sind. Hier werden auch die übrigen, von ihm untersuchten Luesfälle, nach dem Alter geordnet, besprochen.

Es ist nicht möglich im Rahmen einer kurzen Besprechung auf die mit zahlreichen Abbildungen, Tabellen und Kurven versehene Arbeit einzugehen; Interessenten müssen auf das Original verwiesen werden.

Hier seien nur die Ergebnisse zusammengefasst:

Als direkte Folgen der Einwirkung des syphilitischen Virus auf die Thymus bei kongenitaler Lues sind ausser den Gummata, luetischen Sequesterzysten vielleicht auch hochgradigere Einwanderungen von Lymphozyten in Hassall'sche Körper hinein anzusehen.

Als indirekte Folgen der Infektion bei kongenitaler Lues treten Hypoplasie und akzidentelle Involution der Thymus ein. Gummata sind von H. nie angetroffen worden.

Sequesterzysten werden auf der Basis von mehr oder weniger umfangreichen zirkumskripten Nekrosen des Thymusparenchyms gebildet. Die Sequesterbildung lokalisiert sich allem Anschein nach in erster Linie im Parenchymstrang, im weiteren Verlaufe kann das Mark der Einzelläppchen auch betroffen werden.



Einwandern von Lymphozyten in beträchtlicher Zahl in Hassall'sche Körper lag in sämtlichen von H. untersuchten Fällen kongenitaler Lues vor. Sequester und Sequesterzysten etwas beträchtlicheren Umfangs scheinen beim Menschen zurzeit nur in Fällen kongenitaler Lues mit Sicherheit beobachtet zu sein.

DREYFUSS.

2) **Meye** (Kiel). **Zur Chemotherapie der Tuberkulose der oberen Luftwege mit „Krysolgan“.** *Deutsche med. Wochenschr. No. 35. S. 957. 1919.*

Die in der Kieler Klinik erzielten Resultate sind zweifellos beachtenswert. Von 9 an Mund- und Rachentuberkulose Erkrankten wurden 6 = 66 pCt. klinisch geheilt, von 47 Kehlkopftuberkulosen 7 = 14,7 pCt., von 17 Nasentuberkulosen 9 = 52,9 pCt. Krysolgan macht im allgemeinen nur geringe Nebenwirkungen, die sich bei richtiger Dosierung nahezu vollkommen vermeiden lassen. Nierenentzündungen ruft es nicht hervor. Bezüglich der Einzelheiten sei auf das Original verwiesen.

R. HOFFMANN.

3) **H. J. Corper** und **J. J. Enright** (Denver, Colo.). **Das Auge als Eingangspforte bei Infektionen der Atmungswege. (The eye as a portal of infection in respiratory diseases.)** *Journ. Amer. med. Assoc. 21. Februar 1920.*

Eine Suspension des Bacillus prodigiosus wurde in das Auge gebracht, und es zeigte sich, dass in einer Reihe von Fällen derselbe sich verbreitet nicht nur in den Nasenrachenraum und die Tonsillen, sondern auch bis in den Larynx und die Trachea hinein.

FREUDENTHAL.

4) **G. B. New. Amyloide Tumoren der oberen Luftwege. (Amyloid tumors of the upper air passages.)** *The Laryngoscope. Juni 1919.*

Lokale Amyloidose erscheint häufiger in den oberen Luftwegen wie irgend anderswo im Körper. Sie zeigt sich als diffuses subepitheliales Infiltrat, als lokales Gewächs und als Amyloidose eines schon vorhandenen Tumors. N. hat 42 Fälle aus der Literatur gesammelt nebst 4 Fällen aus der Mayo'schen Klinik. Der Verlauf ist meist sehr langsam und kann viele Jahre dauern. Er kann symptomlos sein oder es zeigen sich Heiserkeit und Atemnot. Die Zunge, die Mandel, der Kehlkopf, die Luftröhre oder die Bronchien können Sitz des Leidens sein. Der Kehlkopf, die Luftröhre und die Zunge sind am häufigsten ergriffen. Die Oberfläche eines Amyloidtumors ist meistens höckerig, das Gewebe ist fest. Die Schleimhaut sieht meistens wachsartig, gelblich grau aus, selten rot. Es gibt keine Geschwüre. Zur genauen Diagnose ist mikroskopische Untersuchung unerlässlich.

Wo Amyloid als kleiner Tumor am Stimmband erscheint, ist er leicht mit Hilfe des Kehlkopfspiegels oder der direkten oder Suspensionslaryngoskopie entfernbar. Grössere Tumoren verlangen die Spaltung des Kehlkopfs. In schweren Fällen kann das dauernde Tragen einer Trachealkanüle nötig sein. N. hatte Erfolge mit dem Gebrauch des Radiums. Der Aufsatz ist gut illustriert und bildet eine klare und wissenschaftliche Darstellung der Sache.

O. T. FREER.

5) **John F. Culp. Zwei ungewöhnliche Fälle von Fremdkörpern in den oberen Luftwegen. (Two unusual cases of foreign bodies lodged in the upper respiratory tract.)** *The Laryngoscope. Mai 1919.*

Im ersten Fall wurde eine Nähnadel in der Nähe des Kehldeckels am Zungengrund gefunden und entfernt. Das Oehr der Nadel war abgebrochen. Patientin

erinnerte sich vor elf Jahren eine Nadel mit abgebrochenem Oehr ins rechte Knie gerannt und dort verloren zu haben. Von hier aus soll die Nadel bis in die Zungenbasis gewandert sein.

Der zweite Fall ist der eines Maiskornes in der Luftröhre durch Kehlkopfschnitt entfernt.

O. T. FREER.

6) **Ove Strandberg. Anwendung des universellen Lichtbades in der Rhino-Laryngologie. (Det universelle Lysbads Anvendelse in Rhino-laryngologien.)** *Hosp. Tidende. No. 7. S. 193—203. 1918.*

Verf. bespricht seine ausgezeichneten Resultate der Behandlung vom rhinolaryngologischen Lupus vulgaris, von tuberkulösen Ulzerationen im Munde und Pharynx, sowie von Larynxtuberkulose mit universellem Lichtbade.

Bei 207 Patienten mit Lupus vulgaris ist die Behandlung mit universellen Kohlenbogenlichtbädern durchgeführt, bei 168 Patienten mit dem Erfolg, dass in 130 Fällen (etwa 77,9 pCt.) Heilung, in 30 Fällen Besserung mit Aussicht auf Heilung erzielt wurde, während nur 7 Fälle unverändert gewesen sind. Weniger günstig ist der Erfolg der Anwendung der Quarzlampe für das universelle Lichtbad, indem unter 12 Fällen in 6 (etwa 50 pCt.) Heilung und in 2 Fällen Besserung eingetreten ist.

Ausser dem universellen Lichtbade ist zugleich in den meisten Fällen lokale Behandlung — Galvanokaustik, Reyns' Elektrolyse, operative Eingriffe — angewandt. Dass es indessen möglich ist, den rhino-laryngologischen Lupus durch universelle Lichtbäder allein zu heilen, geht daraus hervor, dass Verf. in 52 Fällen versuchsweise lokale Behandlung vollständig unterlassen hat und doch in 82,7 pCt. Heilung erzielt hat.

Drei Patienten mit tuberkulösen Ulzerationen im Munde bzw. Pharynx wurden geheilt. Von 7 Fällen mit Tuberc. laryng. wurden 6 ohne lokale Behandlung geheilt.

In den meisten Fällen hat es sich um schwererkrankte Patienten gehandelt. Die Observationszeit ist von 1 Monat bis 3 Jahre gewesen. Die Lichtbäder — mit Sitzungen von $1/2$ bis $2\,1/2$ Stunden steigend — wurden jeden oder alle zwei Tage oft durch sehr lange Zeit durchgeführt.

ROBERT LUND.

7) **Gilbert Chubb. Eine Stirnlampe. (A head lamp.)** *Brit. med. Journ. 3. April 1920.*

Die Lampe ist nach dem Prinzip der Klar'schen konstruiert, der Spiegel ist jedoch aus Metall, so dass er unzerbrechlich ist, und so klein, dass, wenn er in situ ist, peripheres Sehen möglich ist. Die Augenlöcher sind sehr gross und an den konvergierenden Linien für nahes binokulares Sehen angebracht. Der Spiegel ist an einem starren Kopfreifen mittels eines Armes angebracht, der an beiden Enden ein Scharnier trägt, der Bewegungen des Spiegels nur in der Sagittalebene erlaubt. Der Reflektor wird angefertigt von Mayer und Phelps (London).

FINDER.

b) Nase und Nasenrachenraum.

8) **Ortloff** (Elberfeld). **Zur operativen Behandlung der Ozäna nach Wittmaack.** *Deutsche med. Wochenschr. No. 35. S. 940. 1919.*

O. hat 3 Fälle nach dem Wittmaack'schen Verfahren behandelt. Die Er-

folge waren verblüffend. Nicht nur die operierte Seite wurde günstig beeinflusst, sondern auch die andere. Dem Uebelstande des Verfahrens, dass während des Essens Speichel aus der Nase tropft, begegnete O. in einem Falle, in dem sich das Abtropfen besonders stark geltend machte, dadurch, dass er die Kieferhöhle der operierten Seite anbohrte und den sich schnell epithelisierenden Kanal mit einem Gumminagel schloss, den der Patient nun jedesmal während des Essens entfernt, so dass der Speichel wieder in den Mund geleitet wird.

R. HOFFMANN.

9) **Harry A. Schatz. Ozäna. Erfahrungen mit Vakzinen und ihrem Gebrauch. (Ozaena. Experiences with vaccine preparations and use.)** *The Laryngoscope. Januar 1919.*

10) **Mathews S. Ersner. Ozäna. 1. Vakzinetherapie. 2. Erfolge der serologischen, antigenen und durch Nahrungsmittel erzeugten anaphylaktischen Versuche. (Ozaena. 1. Vaccine-therapy. 2. Results of serologic antigenic and food anaphylactic tests.)** *The Laryngoscope. Januar 1919.*

Die Arbeiten von Schatz und Ersner wurden zusammen ausgeführt und ergänzen sich. Schatz konnte keinen Beweis finden, dass der Kokkobazillus von Perez Ursache der Ozäna sei. Seine nach Hofer gemachten Einspritzungen von Bazillenkulturen des Kokkobazillus in die Venen von Kaninchenohren konnten kein Erscheinen der Kokken in der Nase der Tiere erzeugen.

Er machte therapeutische Versuche mit Vakzinen vom Friedländerschen Bazillus, doch waren alle negativ. Die Kieferhöhlen in allen von ihm behandelten Fällen von Ozäna wurden punktiert, mit welchem Ergebnis, sagt er nicht, aber er bemerkt, dass in 10 Fällen die Durchdringung der nasalen Wand der Höhle schwierig gewesen sei.

(Es ist auch Erfahrung des Referenten, dass die nasale Wand der Kieferhöhle bei Ozäna verdickt gefunden wird und dass sie auch bei gesunder Nasenhöhle nicht immer mit dem Troikart zu durchdringen ist. Deswegen, und um eine Oeffnung breit genug für einen Gegenstrom zu erhalten, wird von ihm nur die von dem Motor getriebene Trephine zur intranasalen Kieferhöhlendurchlöcherung gebraucht und auf diese Weise schmerzlos ein schönes ovales Loch auch in dickem Knochen leicht hergestellt.)

O. T. FREER.

11) **Milkan** (Genf). **Epilepsie und erblicher Verlust des Geruchsvermögens. (L'épilepsie et l'anosmie héréditaire.)** *Schweizer med. Wochenschr. No. 11. 1920.*

Unter Anosmie ist natürlich in diesen Fällen nur die funktionelle auf zentraler Basis beruhende verstanden.

Die Untersuchungen wurden in einer Anstalt an einer Familie durchgeführt, deren Glieder alle an mehr weniger starker Anosmie litten und bei denen diese als hereditäre Form wahrscheinlich durch vier Generationen hindurch bestanden hatte. Die Geruchsprüfungen wurden mit allen Vorsichtsmassregeln mit verschiedenen Abstufungen in der Stärke der Riechsubstanzen und unter gehöriger Unterscheidung zwischen Trigeminus- und Olfaktoriusreaktion durchgeführt.

Verf. gelangt zu folgenden Schlüssen:

Die Anosmie ist ein häufiges Nebensymptom der Epilepsie. Sie kann hereditär auftreten und mehrere Generationen befallen.

Man muss noch weiter nach dem Zusammenhang zwischen Epilepsie und hereditärer Anosmie forschen. Dies müsste sowohl auf klinischem als auf autoptischem Wege gemacht werden, besonders auch durch mikroskopische Untersuchung des Ammonshorns sc. Pes hippocampi im Boden des absteigenden Schenkels der seitlichen Hirnventrikel.

Da mitunter diese Anosmien mit deutlicher Demenz gepaart sind, fragt sich Verf., ob erstere vielleicht bei Epileptischen eine Aeusserung beginnender Demenz bedeute. Er kommt aber dabei zu negativem Ergebnis.

Verf. verfolgt mit dieser Publikation den Zweck, zur Forschung in gleicher Richtung anzuregen.

JONQUIÈRE.

12) **C. Bessau. Ist die aktive Immunisierung gegen Heufieber ungefährlich?** *Deutsche med. Wochenschr. No. 30. S. 822. 1919.*

B. hat nach der Injektion von Pollengift bei einem zu Heufieber disponierten Patienten schwerste Vergiftungserscheinungen gesehen, bestehend einerseits aus allgemeinen Symptomen, wie sie von anderen Ueberempfindlichkeitszuständen her bekannt sind, wie Urtikaria, Oedemen, erschwerter Atmung, andererseits aus Zeichen, wie solche für den Heufieberanfall charakteristisch sind.

B. vermutet in seinem Fall die Ursache des überraschenden Zwischenfalles in dem Umstande, dass trotz aller Vorsichtsmassregeln ein Bruchteil der injizierten Dosis in die Blutbahn gelangt ist.

Zur Vermeidung überraschender Zwischenfälle bei der aktiven Heufieberschutzimpfung rät B. vor allem zu ganz allmählicher Steigerung der Dosen, zu genauer Auswertung jeder Giftflasche vor Einstellung in den Versuch und ganz besonders zu jeglicher Vorsicht, dass kein Anteil der injizierten Menge direkt in die Blutbahn gelangt.

R. HOFFMANN.

13) **G. F. Rochat** (Groningen). **Ueber den Druck beim Durchspritzen des Tränenkanals. (Over den druk bij det deorspuiten van het traankanaal.)** *Nederl. Tijdschr. v. Geneesk. II. No. 19. S. 1429. 1919.*

Die Nadel der Spritze von Amel wird in den Kanalikulus eingeführt und mittels Gummischlauchs mit einer Burette verbunden. Ein Assistent erhöht allmählich das Flüssigkeitsniveau durch Höherhalten der Burette. Das Verfahren hat freilich einige Fehler, aber ist doch praktisch sehr brauchbar, um den Ueberdruck zu messen, welcher benötigt ist, die Tränenwege mit Flüssigkeit zu durchströmen. Wenn man den Widerstand in der Nadel (etwa 8 cm Wasserdruck) berücksichtigt, stellt sich heraus, dass der normale Ueberdruck etwa 17—22 cm beträgt. Beim Gebrauch der Amel'schen Spritze wendet man einen dreimal höheren Druck an, ohne dass man das Gefühl eines abnormen Widerstandes bekommt. Es stellte sich heraus, dass die Möglichkeit des bequemen Durchspritzens mittels der Spritze durchaus keinen richtigen Massstab liefert, um festzustellen, ob normale Verhältnisse vorliegen. Beim Anwenden des angegebenen Verfahrens fand R. abnorm hohen benötigten Ueberdruck — also Stenose —, wobei mit dem gebräuchlichen Durchspritzen nichts Abnormes gefunden wurde, trotzdem die Patienten über Epiphora klagten.

v. GILSE.

14) **A. v. Szily** (Freiburg i. Br.). **Zur Pathologie der Tränenwege im Röntgenbild. V. Mitteilung. Ueber spontan, ohne Dakryophlegmone entstandene Kommunikation des Tränensackes mit der Nasenhöhle (Fistula interna sacci lacrymalis) und ihre Röntgendiagnose.** *Klin. Monatsbl. f. Augenheilk. Bd. 64. S. 31. 1920.*

Die Arbeit enthält ein sehr gutes farbiges rhinoskopisches Bild, auf dem eine kraterförmige, mit schmierigen Granulationsrändern besetzte mittlere Muschel sichtbar ist. Eine zweite Abbildung gibt einen histologischen Ueberblick über das vordere Ende der fistulösen mittleren Muschel.

Die Technik der Röntgendarstellung ist in früheren Publikationen des Verf.'s beschrieben; zur Injektion der Tränenwege benutzt er fein pulverisiertes, in Paraffinum liquidum verriebenes Thorium oxydatum (Merck), da es einen viel dichteren Schatten gibt, als der hier notwendigerweise dünne Wismutbrei. Es sind zwei Aufnahmen, eine sagittale oder fronto-okzipitale und eine seitliche Profilaufnahme nötig.

DREYFUSS.

15) **A. v. Rossem** (Rotterdam). **Einige Fälle von Komplikationen in der Augenhöhle bei Nasennebenhöhlenentzündung.** *Nederl. Tijdschr. v. Geneesk. II. No. 16. S. 1222. 1919.*

Kasuistik. U. a. ein Fall von Neuritis optica (mit Papillitis) bei Kieferhöhleneiterung. Bei der Operation fand man einen Defekt der orbitalen Kieferhöhlenwand. Nach der Operation Heilung der Augensymptome.

V. GILSE.

16) **Derrick T. Vail. Arten von Orbitalabszessen und Exophthalmus auf intranasaler Eiterung beruhend. (Types of orbital abscess and exophthalmos due to intranasal suppurative processes.)** *The Laryngoscope. 1919.*

Ein Bericht über 4 Fälle von Orbitalabszess infolge Nebenhöhleneiterungen. Die Serie zeigt sehr deutlich, dass je tiefer im Schädel die den Abszess erzeugende Nebenhöhle liegt, desto ernster die Prognose einer Orbitaleiterung wird. In allen Fällen war starker Exophthalmos ein Hauptsymptom. Im ersten Falle brach eine Eiterung der rechten Keilbeinhöhle in die rechte Augenhöhle ein mit nachfolgender eitriger Thrombose beider Sinus cavernosi, septischer Leptomeningitis, sich über beide frontale und temporosphenoidale Lobi cerebri ausbreitend. Der Patient starb im Koma.

Im zweiten Fall ging der Durchbruch in die rechte Orbita von den rechten hinteren Siebbeinzellen aus. Die Hornhaut des betroffenen Auges wurde nekrotisch. Das Auge wurde enukleiert. Ein Abszess der Nasenscheidewand mit Resorption des Knorpels erschien als Komplikation. Langwierige Genesung.

Im dritten Fall erzeugte ein von den rechten Siebbeinzellen ausgehender Abszess Verlust des Os planum, so dass zwischen Nase und Orbita ein breiter Zugang bestand. Tod nach einem Monat durch Ergriffensein des Gehirns. Keine Autopsie.

Im vierten Fall erfolgte der Orbitalabszess infolge Durchbruchs einer Eiterung der rechten Stirnhöhle. Wie es meist der Fall bei diesen vorderen Durchbrüchen ist, blieb die Sehkraft des betreffenden Auges normal. In allen Fällen wurde der Abszess von der Nase aus und durch Einschnitte durch die Augenlider entleert und drainiert. Trotzdem erfolgte der berichtete ernste Ausgang in drei Fällen.

O. T. FREER.

17) **Ira Frank. Ein Fall von schwerer Ethmoiditis mit Metastase. (A case of fulminating ethmoiditis with metastasis.)** *The Laryngoscope. Juli 1920.*

Eiu 19jähr. Jüngling hatte nach 5tägigem Kopfschmerz und gänzlicher Verstopfung des rechten Nasenlochs ein rasch zunehmendes Oedem der rechten Augenlider, auf einen Orbitalabszess hindeutend. Das Röntgenogramm zeigte Ergriffensein des ganzen rechten Siebbeins. Die Entfernung der rechten mittleren Muschel wurde von einem starken Eiterausfluss gefolgt. Das den Zustand begleitende hohe Fieber und die Lidschwellung liessen aber nicht nach und deswegen wurde durch einen Killian'schen Schnitt in die Orbita längs der Lamina papyracea eingegegangen. Viel Eiter wurde entleert und das ganze rechte Siebbeinlabyrinth durch die kariöse Lamina papyracea entfernt. Das Auge wurde wieder beweglich, die Lidschwellung verschwand, aber hohes Fieber und Schulterschmerz zeigten eine Komplikation an — ein metastatischer Abszess unter dem rechten M. deltoideus. Nach Entleerung desselben Genesung.

O. T. FREER.

18) **John D. Kernan jun. Tuberkulose der Keilbeinhöhle. (Tuberculosis of the sphenoid sinus.)** *The Laryngoscope. Mai 1919.*

Kasuistische Mitteilung. Zwei Wochen nach einem Fieberanfall hatte die Patientin, eine Negerin von 31 Jahren, Kopfschmerzen, welche von dem Hinterkopfe in die Warzenfortsatzgegend ausstrahlten. Später wurde der Schmerz auch in der Orbita gefühlt. Der Schmerz nahm zu und hörte Tag und Nacht nicht auf. In beiden Augen Neuritis optica mit Erblindung des rechten Auges. Die Lungen zeigten keine Erscheinungen von Tuberkulose. In der Nase war ein polypenartiges Gewächs vom hinteren Ende der rechten mittleren Muschel herabhängend zu sehen. Das Röntgenbild zeigte die Stirnhöhlen und die Gegend der rechten Fissura sphenoidalis stark verdunkelt. Seitliche Ansicht zeigte Verdunkelung der Keilbeinhöhlen. Die rechte mittlere Muschel wurde zuerst reseziert und dann der Boden und die vordere Wand beider Keilbeinhöhlen, der obere Teil des Pflugscharbeins, der vertikale Teil des Gaumenbeins und die Keilbeinflügel entfernt; alle diese Teile waren von tuberkulösen Granulationen zerfressen. Die Keilbeinhöhlen waren voll von tuberkulösen Granulationen, und auch das Rachendach war tuberkulös erkrankt. Heilung erfolgte auf eine gründliche Auslöffelung und nach drei Monaten hatte sich kein Rezidiv eingestellt.

O. T. FREER.

19) **Halle** (Charlottenburg). **Eröffnung der Stirnhöhle durch osteoplastische oder durch endonasale Methode?** *Arch. f. Lar. u. Rhin. Bd. 32. H. 3.*

In einer Polemik gegen Mink weist H. den Wert seiner intranasalen Operationsmethode der Stirnhöhle gegenüber den äusseren Methoden nach. Ohne die Bedeutung und häufige Notwendigkeit des äusseren Eingriffs in Frage zu stellen, betont er, dass die endonasale Methode sehr häufig völlig ausreicht, um eine restitutio zu gewährleisten.

BRADT.

20) **F. Kobrak. Die konservative Radikaloperation grosser Stirnhöhlen mittels „Gitterplastik".** *Arch. f. Lar. u. Rhin. Bd. 32. H. 3.*

Im Gegensatz zu Kretschmann hält K. an dem Prinzip Killian's der breiten Eröffnung der Stirnhöhle fest. Seine Modifikation besteht dariu, dass er

nicht eine einzige breite Oeffnung durch Abtragung der ganzen Vorderwand macht, sondern mehrere kleinere, durch etwa 1 cm breite Knochenspangen getrennte Oeffnungen, von welchen aus man die ganze Stirnhöhle gut übersehen kann. Das kosmetische Resultat ist ein besseres als bei der Killian'schen Operation.

BRADT.

21) **Terrier** (Lausanne-Bienne). **Betrachtungen über die Gefahren der Radikaloperation der Sinusitis frontalis. (Considérations sur les dangers de la cure radicale de la sinusite frontale.)** *Revue méd. de la Suisse rom. No. 9. Genève 1919.*

Verf. macht mit Recht aufmerksam auf die nicht selten vorkommende Ausdehnung des Sinus frontalis nach rückwärts und seitlich im ganzen Bereich des Orbitalbezirks.

Jede Radikaloperation, sei sie nach Luc, oder Ogston-Luc, oder nach Killian, o. a. m., könne Meningitis verursachen. Schon der operative Eingriff an sich verschlimmere durch die unvermeidlichen Erschütterungen der kranken Gewebe die anfängliche Situation. Am schlimmsten seien nicht zu Ende geführte Operationen!

Die genannten Methoden weisen jedoch 90 pCt. Dauererfolge auf, seien also keineswegs zu beanstanden. Nichtsdestoweniger sollen 26 Todesfälle schon allein nach der Killian'schen Operationsmethode bekannt sein. Zahlreiche Venen der Stirnbeinhöhle sind mit Meningealvenen in Verbindung. Die Infektion könne auch durch die reichlich vorhandenen Lymphgefässnetze ausgebreitet werden.

Natürlich liefern Tuberkulose, Syphilis, Diabetes und schwächliche Konstitutionen usw. schlechten Operationsboden.

JONQUIÈRE.

22) **Stephan** (Berlin). **Ein neues bewegliches Spekulum für den Nasenrachenraum.** Mit 1 Abb. *Münchener med. Wochenschr. No. 11. 1920.*

Das in der Mitteilung abgebildete bewegliche Nasenrachenspekulum „besteht aus einem Handgriff und einer an seinem Ende senkrecht befestigten kleinen Platte, die sich gegen die hintere Pharynxwand anlehnen soll, aus zwei aufrecht stehenden, gegen die Platte beweglichen Hebeln, die ihrerseits wieder mit einer kleinen Platte versehen und bestimmt sind, das Gaumensegel in seinen seitlichen Teilen von der hinteren Pharynxwand ab durch einen gleichmässigen, sich gleichbleibenden und den anatomischen Verhältnissen angepassten Druck nach vorn zu bewegen. Die Führung dieser Hebel ist so eingerichtet, dass sie sich gleichzeitig nach vorn und nach den Seiten bewegen und sich in der Endstellung etwas schräg zum transversalen Durchmesser einrichten". „Die Einstellung des Spekulums geschieht durch eine Führungsschiene und mittels eines vor dem Munde am Handgriff befestigten beweglichen Ringes auf der Unterseite. Die Abstellung wird von einem Sperrhaken an der Oberseite des Handgriffes veranlasst." „Das Instrument bleibt entweder selbst in seiner Lage oder wird von den Patienten ohne Schwierigkeiten selbst gehalten." Das Instrument ist in 3 Grössennummern von der Firma H. Windler (Berlin) zu beziehen.

HECHT.

c) Mundrachenhöhle.

23) **Franz Bardachzi** (Prag) und **Zoltan Barabas** (Klausenburg). **Beobachtungen bei Parotitis epidemica.** Aus der Infektionsabteilung des Garnisonspitals No. 3 in Przemysl. *Münchener med. Wochenschr. No. 7. 1917.*

Statistischer Bericht über Beobachtungen an 92 Fällen: Auch hier überwog das jugendliche Alter: 45,6 pCt. der Erkrankten waren unter 20 Jahren und nur 4,3 pCt. über 40 Jahre alt. Bei einer kleinen Epidemie bei Soldaten eines Regimentes ergab die Mumpserkrankung eine Inkubationszeit von 18 Tagen. In den ersten Tagen ist die Differentialdiagnose gegenüber Typhus erschwert, zumal das klassische Typhusbild infolge der Schutzimpfung verwischt zu sein pflegt. Die am 2. oder 3. Tage auftretende charakteristische Drüsenschwellung klärt jedoch die Diagnose: Auffallend häufig zeigte sich bei den Erkrankten Tonsillenhypertrophie. In 11 pCt. bestand eine rechtsseitige, in 14 pCt. nur eine linksseitige Erkrankung und nur in 75 pCt. war die Drüsenschwellung beiderseitig. Die wichtigste Komplikation der Parotitis epidemica bietet die Orchitis, die ja nur bei geschlechtsreifen Personen entsteht. Autoren beobachteten Hodenentzündungen nur in 10,8 pCt. ihrer Fälle. Diese verhältnismässig seltene Komplikation unter diesem Krankenmaterial erklärt Autor durch die infolge der Kriegsschädigungen häufig auftretenden Störungen der Sexualfunktion, die damit zugleich die Disposition der Hoden zur Erkrankung durch die Mumpserreger herabsetzen. Die Therapie bestand lediglich in trockenem Verband nach Einfetten der Gesichtshaut, dem Gebrauche von H_2O_2-Mundwasser und strenger Liegekur zur Verhütung einer Orchitis. Der durchschnittliche Krankenhausaufenthalt betrug 3—4 Wochen. Bei einem Patienten soll schon früher einmal eine Parotitis bestanden haben, ein zweiter Fall zeigte nach 4 Wochen ein Rezidiv.

HECHT.

24) **Vernieuwe** (Gent). **Die Eiterungen der Parotis. (Les suppurations de la parotide.)** *Revue hebdomadaire de Laryng., d'Otol. et de Rhin. Bd. 40. No. 21. 15. November 1919.*

Verf. geht aus von 8 Fällen eigener Beobachtung. Bei Mumps kommt eine Eiterung nur ausnahmsweise vor, bei akuten Infektionskranheiten, Typhus, Pneumonie, Diphtherie, akuten exanthematischen Krankheiten, ist sie selten; ferner kommt sie vor bei Infektionen des Verdauungstraktus und schliesslich kann sie mit Otitiden, besonders der Otitis externa, in Verbindung stehen, sei es — was selten ist — dass die Otitis die Parotitis hervorruft, sei es, dass die Parotitis sich auf das Ohr ausbreitet oder dass beide aus derselben Ursache entstehen. Endlich sind noch die toxischen Ursachen anzuführen (Blei, Jodkali usw.). Dass die Parotis häufiger als die anderen Speicheldrüsen befallen werden, hat nach dem Verf. seinen Grund darin, dass der Ductus Stenonianus für Infektionen von der Mundhöhle her besser zugänglich ist. Bei eitriger Parotitis ist die frühzeitige Inzision angezeigt.

FINDER.

25) **Oskar Fischer** (Prag). **Isolierte einseitige Hypoglossuslähmung infolge Schädelbasisfraktur.** *Neurolog. Centralbl. 15. Februar 1920.*

26jähriger Infanterist erhält von einer Coupétüre einen Schlag an die linke Schläfenseite. Dreistündige Bewusstlosigkeit, dann Erholung. Erst 6 Wochen

später Aufnahme wegen dauernder Kopfschmerzen im Hinterhaupt und Stirn. Das Sprechen war wegen Ungelenkigkeit der Zunge erschwert.

Die Zunge weicht beim Vorstrecken stark nach links, beim Zurückziehen nach rechts ab; die linke Zungenhälfte ist dünner, schwächer, zeigt deutlich fibrilläre Zuckungen. Der Hypoglossus der linken Seite vom Halse her überhaupt nicht reizbar; bei galvanischer Reizung der Zungenmuskulatur selbst zeigt sich eine deutliche träge Reaktion der Muskulatur der linken Zungenhälfte und Ueberwiegen der Anodenreizung.

Nach 2 Monaten völlige Restitutio ad integrum. DREYFUSS.

26) **Hans Tichy. Zur Strahlenbehandlung bösartiger Geschwülste der Mundhöhle und ihrer Umgebung.** Aus der chirurg. Klinik der Univ. Marburg (Stellvertr. Direktor: Prof. Dr. Magnus). *Münchener med. Wochenschr. No. 7. 1920.*

Statistische Zusammenstellung über die Art der Tumoren und das therapeutische Ergebnis der Bestrahlung, die teils postoperativ mit Radium- oder Röntgenstrahlen, teils lediglich mit Radium oder Röntgenstrahlen allein ausgeführt worden war. Epikritische und strahlentechnische Bemerkungen. HECHT.

27) **David** (Galatz) und **Hecquet. Die ulzerösen Affektionen der Mundrachenhöhle, bei denen man den Vincent'schen Bacillus fusiformis findet. (Les lésions ulcéreuses de la bouche et du pharynx dans lesquelles on trouve le fuso-bacillaire du Vincent.)** *La Presse méd. 21. Januar 1920.*

Unter den verschiedenen Epidemien, von denen Rumänien während und nach dem Kriege heimgesucht wurde, war Ende 1917 und Anfang 1918 der Skorbut, auf welchen im Sommer 1918 eine grosse Menge von ulzerösen Affektionen in Mund und Rachen folgten, die zuerst ebenfalls für skorbutisch gehalten, dann aber als fuso-bazillären Ursprungs erkannt wurden. Verff. haben in einem Militärhospital eine sehr grosse Anzahl solcher Fälle beobachtet. Wassermann war in allen Fällen, in denen Lues ausgeschlossen werden konnte, negativ. Während im rumänischen Heere diese Fälle nachliessen, wurden plötzlich eine Anzahl hintereinander von den französischen Formationen in das rumänische Militärhospital geschickt.

Bei der akuten Form, die mit leichten Temperatursteigerungen und heftiger Dysphagie einhergeht, hat die Ulzeration meist ihren Sitz am Zahnfleisch hinter den letzten unteren Molarzähnen; Verf. hat Fälle von Noma gesehen, die er als vernachlässigte Formen der akuten fuso-bazillären Infektion betrachtet. Bei der chronischen Form ist der Sitz der Affektion derselbe, die Ulzeration ist meist tiefer als bei der akuten Form, die Pseudomembran schwerer abziehbar. Das Bild an der Mandel entspricht vielleicht nicht dem klassischen. Es ist keine exkavierte Ulzeration, es ist besonders der obere Pol oder eine der Furchen betroffen und wenn man den vorderen Gaumenbogen beiseite zieht, so ist man von dem einen ganzen Mandelteil betreffenden Substanzverlust überrascht. Verff. haben in einem Falle eine Ulzeration auf dem Stimmbande gefunden mit Pseudomembran, die sie trotz negativer bakteriologischer Untersuchung ebenfalls für fuso-bazillärer Natur halten. Bei der torpiden Form ist keine Drüsenschwellung und kein Fieber vorhanden.

In bezug auf die Differentialdiagnose meinen Verf., dass bei der Stomatitis nur eine Verwechslung mit der Hg-Stomatitis in Frage kommt, bei der Angina die

Ulzeration infolge Mandelstein; einen Fall haben Verff. gesehen, in dem ein beginnender Schleimhautpemphigus für Angina Vincenti gehalten wurde.

Wo es geht, machen Verff. gleichzeitig Salvarsaninjektionen in die Vene und wenden das Mittel lokal an und zwar reinigen sie die Wunde erst mit einer 10proz. Argentumlösung und pinseln dann eine Lösung von 0,9 Salvarsan in 30 g Glyzerin auf.

FINDER.

28) **Benjamin S. Gonzalez. Teratoidgeschwulst des Rachens. (Teratoide de la faringe.)** *Sep.-Abdr. aus La Semana medica. No. 8. 1917.*

Nach allgemeinen einleitenden Bemerkungen über Mischgeschwülste gibt Verf. die Geschichte eines von ihm beobachteten Falles von Teratoid des Pharynx, betreffend einen 41jährigen Mann. Es handelte sich um einen Tumor, der die ganze rechte Seite der Rachenhinterwand einnimmt und sich von dem Gaumensegel bis zum Zungengrund erstreckt, die Uvula, das Gaumensegel und den Gaumenbogen auf dieser Seite vorwölbend. Der Tumor ist von glatter Oberfläche und von normaler Schleimhaut überzogen. Nasenrachen frei. Bei der Palpation fühlt sich der Tumor hart und elastisch an, wie ein Fibrolipom; seine Grenzen sind scharf abgrenzbar, er geht ausschliesslich von der hinteren Pharynxwand aus; er ist im vertikalen Sinne unbeweglich, lässt sich aber in transversaler Richtung verschieben. Keine Schmerzen, Deglutition wenig behindert, leichte Atembeschwerden, besonders des Nachts. Der Tumor wurde entfernt, indem von aussen her durch eine Inzision längs des vorderen Randes des Sternokleido der Retropharyngealraum eröffnet wurde. Der Tumor, der sich sehr leicht enukleieren liess, wurde wegen seiner innigen Verbindung mit dem Ganglion sympathicum zunächst für ein abgekapseltes Neurom dieses Ganglions gehalten. Aus der genauen mikroskopischen Untersuchung jedoch, deren Ergebnisse hier durch zahlreiche Mikrophotographien wiedergegeben sind, ging hervor, dass es sich in Wahrheit um eine Teratoidgeschwulst handelte. Pat. wurde völlig geheilt.

FINDER.

29) **J. M. Brown. Akuter retropharyngealer Abszess der Kinder. (Acute retropharyngeal abscess in children.)** *The Laryngoscope. Januar 1919.*

Bericht über 5 Fälle. Meistens ist der Streptokokkus der Infektionserreger. 96 pCt. aller Fälle von Retropharyngealabszess erscheinen bei Kindern unter 6 Jahren und von diesen gehören 50 pCt. zum sechsten bis zum zwölften Lebensmonat. Nur wenige der Fälle werden vom Hausarzt erkannt, meistens erklärt er den Fall für Croup. Eine gewöhnliche Erscheinung sind Erstickungsanfälle. Wird bis zum spontanen Durchbruch des Eiters gewartet, so entleert er sich mit Erstickungsgefahr für das Kind wegen Ueberschwemmung der Luftwege mit Eiter.

Allgemeine Anästhesie ist zu vermeiden. Die von Pierson empfohlene äussere Eröffnung des Abszesses hinter dem hinteren Rande des Kopfnickers ist sehr selten nötig. Fast alle Fälle lassen sich vom Schlund aus entleeren.

(Die perorale Entleerung kann dadurch gefährlich werden, dass beim Eröffnen der Kiefer mit der Mundsperre die Atmung sofort unmöglich wird, indem die Rücklegung des Kieferwinkels den Zungengrund gegen den Eitersack andrängt. In solchen Fällen muss der Eiter mit möglichster Raschheit mittels eines kühnen Schnittes entleert werden, indem das Kind gleich darauf auf den Bauch gelegt wird, damit der Eiter aus dem Munde heraus fliessen kann. Ref.)

O. T. FREER.

30) **Gerber** (Königsberg i. Pr.). **Lokale Behandlung der Angina und Gingivitis Plaut Vincenti mit Salvarsan. Bemerkungen zu der Mitteilung von Dr. Teuscher.** *Deutsche med. Wochenschr. No. 33. S. 913. 1919.*

Polemik gegen Teuscher, der auf die wenig bekannte (?) Form der Verwendung des Ehrlich'schen Mittels erneut hinweist und behauptet, dass er in den ihm zugänglichen Büchern über Mundkrankheiten nichts über eine Zahnfleischerkrankung durch die Erreger der Plaut-Vincent'schen Angina habe finden können.

G. zitiert primo loco seine eigenen Arbeiten und die anderer über die Mundspirochätosen und die Beeinflussung, nicht Heilung derselben durch Salvarsan.

R. HOFFMANN.

31) **Glas. Angina membranacea pemphigoides.** Wiener Rhino-Laryngol. Gesellschaft, Sitzung vom 5. März 1919. *Deutsche med. Wochenschr. No. 33. S. 928. 1919.*

Demonstration eines Falles, in dem unter Temperatursteigerung weissliche zusammenhängende Belege an den Tonsillen auftraten. C. gibt der Affektion den obigen Namen.

R. HOFFMANN.

32) **P. J. Mink** (Utrecht). **Die Pathologie und Therapie der Tonsillen im Lichte ihrer physiologischen Tätigkeit.** *Arch. f. Lar. u. Rhin. Bd. 32. H. 3.*

Mink bestrebt sich für die Therapie der Tonsillen feste, wissenschaftliche Normen auf Grund der Erkenntnis der physiologischen Funktion dieser Organe zu schaffen. Er sieht in ihnen Transsudationsdrüsen, durch welche andauernd ein Lymphstrom aus dem Innern des Körpers an die Oberfläche zieht, hier austritt und die trockne Einatmungsluft befeuchtet. Eine pathologische Veränderung der Lymphe durch eine interne Erkrankung (meist Infektionskrankheit) erzeugt sekundär eine Angina. Von der Schwere der Allgemeinerkrankung hängt auch die Schwere der Angina ab und somit die pathologisch-anatomischen Veränderungen an den Tonsillen bzw. der verstreuten Granula der Rachenwand. Er unterscheidet demgemäss folgende 4 Stadien der Angina: 1) A. erythematosa; 2) A. catarrhalis; 3) A. fibrinosa; 4) A. phlegmonosa. Alle 4 Stadien können als Ausdruck derselben allgemeinen Grundinfektion in die Erscheinung treten und jede einzelne Form der lokale Ausdruck verschiedenartiger Allgemeinerkrankungen sein.

Seine Therapie stimmt im wesentlichen mit der bisher von vorsichtigen Aerzten geübten nahezu völlig überein. Lokales Eingreifen erfolgt erst, wenn die akuten Erscheinungen zurückgegangen sind und Sekretverhaltungen in den Lakunen bestehen — alsdann Aussaugung bzw. Ausquetschen oder Schlitzung der Mandeln. Die Exstirpation reserviert er im wesentlichen für die Fälle von rezidivierender, abszedierender Peritonsillitis. Eigenartig ist sein Vorgehen bei der akuten Peritonsillitis abscedens, wobei er mit dem Trautmann'schen scharfen Löffel den oberen Teil der Tonsille abträgt und danach zwischen den Gaumenbögen, bzw. an der bekannten Stelle neben dem vorderen Gaumenbogen einsticht.

BRADT.



33) B. D. La Force. **Tonsillektomie mittels der La Force-Tonsillektome Modell A und B. (Technic of tonsillectomy with the La Force tonsillectomes models A and B.)** *The Laryngoscope. Mai 1919.*

Beschreibung der Operationsweise für Tonsillektomie mit den La Force'schen hämostatischen Tonsillektomen A und B. Mit diesen Instrumenten wird das Gewebe „hinter der Mandel" (also der Musculus palatopharyngeus. Ref.) festgehalten und zerquetscht, indem die Mandel mit einem Mackenzie-Tonsillotom gewaltsam aus ihrem Bette gehebelt wird. (Ref. hat sich oft gegen diese sich unmöglich den anatomischen Verschiedenheiten anpassende gewaltsame Operationsart ausgesprochen. Die Hauptgefahr ist trotz „Quetschung" der Gewebe schwere Nachblutung. Sepsis, hervorgebracht durch Devitalisierung der Gewebe durch Zerrung und Quetschung, kommt auch häufig vor. Mit der genauen sich der verschiedenen topographischen Anatomie der Mandelgegend anpassenden Messerexzision lässt sich diese blinde Operationsart nicht vergleichen, welche ihre Popularität eben der weitverbreiteten Unkenntnis der Anatomie der Mandelgegend verdankt. Ref.)

O. T. FREER.

34) H. I. Lillie and H. R. Lyons (Rochester, Minn.). **Tonsillektomie bei Myositis und Arthritis. (Tonsillectomy in myositis and arthritis.)** *Journ. Amer. med. Assoc. 26. April 1919.*

Die Operation ist gerechtfertigt bei jedem ausgesprochenen Fall von Myositis und Arthritis, da man bei 79 pCt. der Fälle eine Besserung versprechen kann.

FREUDENTHAL.

d) Diphtherie und Croup.

35) Jules Renault. **Ueber die Diphtherinoreaktion (Schick'sche Reaktion). (Sur la diphthérino-réaction [réaction de Schick]).** *Académie de Méd. 10. Februar 1920.*

Die von Schick angegebene Reaktion besteht bekanntlich darin, dass 0,1 bis 0,2 ccm einer Lösung von Diphtherietoxin injiziert wird, so dass die injizierte Menge einem Fünfzigstel der minimalen für Meerschweinchen tödlichen Dosis entspricht. Erhält nun die Stichstelle eine mehrere Tage anhaltende Rötung, so ist die Reaktion positiv und das Individuum ist für Diphtherie empfänglich.

Auf Grund der früheren Mitteilungen und aus 281 eigenen Beobachtungen kommt Verf. zu folgenden Schlüssen: 1. Die Diphtheriereaktion nach Schick hat für die Epidemiologie und Prophylaxe der Diphtherie grosse Bedeutung. 2. Sie zeigt, dass Personen mit negativer Reaktion nicht an Diphtherie erkranken und dass 3. nur Personen mit positiver Reaktion imstande sind, an Diphtherie zu erkranken, wenn sie auch nicht notwendigerweise daran zu erkranken brauchen, selbst dann nicht, wenn sie Keimträger sind. 4. Sie gestattet, die prophylaktischen Serumeinspritzungen nur auf die empfänglichen Individuen zu beschränken, jedoch nur wenn die Epidemie nicht rasch verläuft und die für die Feststellung der Empfänglichkeit notwendige Zeit lässt. 5. Sie macht die Untersuchung auf Bazillenträger nicht überflüssig, da es solche sowohl unter den Refraktären wie unter den Empfänglichen gibt.

FINDER.

e I) Kehlkopf und Luftröhre.

36) **Georges Portmann** (Bordeaux). **Das Fibrotuberkulom des Kehlkopfes. (Le fibro-tuberculome du larynx.)** *La Presse méd. No. 11. 1920.*

Verf. beschreibt als Fibrotuberkulom des Larynx eine von den bisher beschriebenen Formen abweichende Manifestation der Larynxtuberkulose. Anfangs ein umschriebener — aus dem Ventrikel, von der vorderen Kommissur oder der Hinterwand, sehr selten von den Stimmbändern entspringender glatter oder blumenkohlartiger — Tumor mit intakter Oberfläche, breitet sich diese lokale Schwellung allmählich auf die Nachbarschaft aus, führt zur Immobilisierung der Aryknorpel und verlegt mehr oder minder die Glottis. Sie verliert ihren Charakter als umschriebener Tumor, wird von einer Infiltrationszone umgeben, die bedeckende Schleimhaut bleibt jedoch immer intakt. Allmählich schreitet die Affektion auf das Perichondrium und den Knorpel über; man konstatiert bei Palpation eine Verdickung in der Schildknorpelgegend, der Halsumfang nimmt zu. Wie beim Karzinom verschwindet das Spatium intercrico-thyreoideum. Die Affektion kann sogar auf das perilaryngeale Gewebe und selbst auf die Haut übergreifen. Die Symptome betreffen wie bei jedem intralaryngealen Tumor die Phonation, die Atmung — es kann in den vorgeschrittenen Stadien zu schwerer Atemnot kommen —; ferner besteht Husten und — bisweilen blutiger — Auswurf. Lungenerscheinungen — wenigstens in den ersten Jahren — fehlen völlig; in anderer Fällen sind solche, meist wenig ausgesprochen, vorhanden. Das Fibrotuberkulom ist durch eine auffallend langsame Entwicklung charakterisiert. Pathologisch-anatomisch bestehen seine Kennzeichen in Tuberkeln und dem sehr reichlichen diese umgebenden Bindegewebe.

Die Differentialdiagnose ist sehr schwierig. Im Anfangsstadium kann das Fibrotuberkulom mit allen gutartigen Larynxtumoren verwechselt werden, in den vorgeschrittenen Fällen mit Gummi und ganz besonders mit Karzinom, von dem es klinisch oft überhaupt nicht zu differenzieren ist. Auch an die langsam verlaufende Perichondritis tuberculosa muss man denken. Histologische, bakteriologische Untersuchung, eventuell Impfung auf Meerschweinchen ist erforderlich.

Was die Behandlung betrifft, so rät Verf. zu operieren, solange dies noch auf endolaryngealem Wege möglich ist, sich jedoch jedes Eingriffes von aussen zu enthalten.

Verf. berichtet die Krankengeschichte eines 55jährigen Mannes, in der man die einzelnen Stadien der Entwicklung des Fibrotuberkuloms verfolgen kann. Pat. war tracheotomiert worden. Es bestand der Verdacht auf maligne Neubildung; es sollte die Totalexstirpation gemacht werden. Die Untersuchung eines bei der probatorischen Eröffnung des Larynx entnommenen Gewebsstückes ergab jedoch Tuberkel und massenhaft Bindegewebe.

FINDER.

37) **E. Halphen. Die Behandlung der Dysphagie bei tuberkulösen Laryngitiden durch Alkoholinjektion in den N. laryngeus superior. (Du traitement de la dysphagie dans les laryngites tuberculeuses par l'alcoolisation du laryngé supérieur.)** *Paris Médical. No. 41. 11. Oktober 1919.*

Beschreibung der von R. Hoffmann (München) angegebenen Alkoholinjektionen in den N. laryngeus superior.

FINDER.

38) J. Garel. **Ueber einen Fall von Laryngocele externa. (Sur un cas de laryngocèle externe.)** *Revue hebdomadaire de Laryng., d'Otol. et de Rhin. Bd. 40. No. 21. 15. November 1919.*

20jähriges junges Mädchen, bei dem bei jedem Hustenstoss eine Schwellung am Hals auftritt; komprimiert man den Hals, so tritt die Erscheinung nicht auf. Der Ausgangspunkt der Schwellung lässt sich nicht feststellen. Die Laryngoskopie ergibt nichts besonderes.

FINDER.

39) Aage Plum. **Larynxpapillome beim Kinde. (Les papillomes du larynx chez l'enfant.)** *Acta otolaryngologica. Vol. II. Fasc. 1/2. S. 113—143.*

Verf. bespricht die Larynxpapillome auf Grund von 8 Fällen, die er bei Mädchen, und 8, die er bei Knaben beobachtet hat. Unter diesen 16 Fällen befinden sich nicht weniger als 7 kongenitale. In 6 Fällen hatte das Leiden in den drei ersten Lebensjahren angefangen. Maligne Degeneration findet niemals statt. Die Hauptbehandlung ist die operative Entfernung mit darauf folgenden Aetzungen und Kauterisationen in der Killian'schen Schwebelaryngoskopie. Die Entfernung der immer wieder rezidivierenden Papillome ist durchschnittlich 14mal ausgeführt worden $2^1/_2$ Jahre hindurch und unter immer wiederkehrender Spitalaufnahme. Die höchste Zahl operativer Eingriffe in Schwebelaryngoskopie bei einem Pat. war 32mal. Durchschnittlich ist die Behandlung mit dem fünften Jahre zu Ende gebracht, wonach keine Rezidive mehr auftraten und meistens mit gutem Erfolg, was die Stimme anbelangt.

In 4 Fällen ist bei tracheomierten Pat., wo früher mehr oder weniger zahlreiche operative Eingriffe an den rezidivierenden Papillomen versucht waren, Radiumbestrahlung mit endolaryngealer Applizierung des Radiums angewandt worden in Sitzungen von 24 Stunden mit ausgezeichneter therapeutischer Wirkung, indem in 2 Fällen Heilung, in 1 Falle bedeutende Besserung eingetreten ist. Nach der Behandlung sind in zwei Fällen weisse Flecke im Innern des Larynx beobachtet, welche vom Verf. als Narbenflecke infolge Radiumverbrennung gedeutet wurden.

ROBERT LUND.

40) J. Ducuing und P. Rigaud (Toulouse). **Ueber die Behandlung der Schnittwunden des Laryngotrachealrohres mittels Naht. (A propos du traitement par la suture des plaies par instrument tranchant du conduit laryngo-trachéal.)** *Le Sud Médical. 15. September 1919.*

Bezugnehmend auf 3 Fälle von Schnittverletzung des Larynx, die sie mittels primärer Naht behandelt haben und die schnell und glatt geheilt sind, empfehlen Verff. dieses Vorgehen in solchen Fällen. Sie rühmen als Vorteil der primären Naht, dass die Heilung in höchstens einer anstatt in 3 Wochen vor sich geht, dass die Gefahren der Asphyxie verringert werden, indem das Luftrohr in seinen normalen Zustand versetzt wird, und drittens, dass alle die Unzuträglichkeiten einer dem Zufall überlassenen Narbenbildung in einer anatomisch so delikaten Region vermieden werden. Die Vorwürfe, die man der primären Naht gemacht hat, dass sie wenig solid sei und dass sie die Entstehung eines Hautemphysems begünstige, treffen nur zu, wenn die Naht schlecht gemacht ist.

Man kann die Naht des Laryngotrachealrohrs, der Muskeln und Faszien und der Haut einzeitig machen oder in zwei Zeiten, nämlich in der ersten Sitzung das

Luftrohr und die prälaryngo-trachealen Gewebe, die Hautnaht etwas später je nach dem Zustande der Wunde. Die einzeitige primäre Naht wird man bei frischen glatten Wunden ohne Substanzverlust machen, die zweizeitige Naht bei zweifelhaften, verschmutzten und nicht mehr frischen Wunden oder wenn die Wunde Fetzen hat, die wahrscheinlich sich abstossen werden. Um den Zeitpunkt zu bestimmen, wann die Wunde durch Hautnaht völlig geschlossen werden muss, muss man sich nach dem täglichen Ergebnis der bakteriologischen Untersuchung der Wundsekrete richten; ist dieses gleich Null, so kann die Haut genäht werden.

FINDER.

41) **Chevalier Jackson. Die Behandlung der Kehlkopfverengerung mittels geeigneter in die Tracheotomiekanüle eingeführter Gummistöpsel. (Treatment of laryngeal stenosis by corking the tracheotomic cannula.)** *The Laryngoscope. Januar 1919.*

Bei offener Kanüle hören die Atmungsbewegungen des Kehlkopfes auf und die Glottis hat die Neigung, sich zu verengern. Wird das Lumen der Kanüle gradatim mehr und mehr durch Weichgummistöpsel verlegt, so dass der Pat. gezwungen wird, den Kehlkopf beim Atmen zu gebrauchen, so hat die Glottis die Neigung sich allmählich zu erweitern. Die Gummistöpsel werden durch Zufeilen eines Stückes Kautschuk von zylindrischer Gestalt mittels eines Emery-Rades in sehr schneller Drehung erzeugt. Korkstöpsel taugen nicht für den Zweck.

O. T. FREER.

42) **Henry L. Lynah** (New York). **Laryngeale Bougierung. (Laryngeal bouginage.)** *Journ. Amer. med. Assoc. 22. November 1919.*

In Fällen von chronischer Stenose des Larynx infolge von Tracheotomie oder Intubation geht L. folgendermassen vor: Unter direkter Besichtigung führt er eine am Ende olivenförmig abgerundete Bougie vorsichtig ein und dilatiert langsam, indem er immer grössere Bougies anwendet. Adhäsionen werden mit dem Messer oder Galvanokauter beseitigt. Dann wird des Verf.'s doppelröhrige Gummitube eingeführt, welche dem Pat. erlaubt, durch den Mund sowie auch durch die Trachea zu atmen. Bericht mehrerer Fälle folgt.

FREUDENTHAL.

43) **Dm. Sokolow** (Petersburg). **Ein Phantom zum Unterricht in der Intubation.** Aus der Kinderklinik des med. Instituts für Frauen zu St. Petersburg. *Arch. f. Kinderheilk. Bd. 67. S. 354. 1919.*

Beschreibung eines Phantoms, das aus einem in Glyzerinspiritus konservierten Kehlkopf nebst Zunge, oberem Teil des Oesophagus, hinterer Rachenwand, weichem und teilweise dem harten Gaumen besteht und an zwei Metallplatten fixiert ist. Das Phantom befindet sich hinter einem künstlichen Menschengesicht mit grosser Mundöffnung, wie es zu Ballspielen benutzt wird. S. erwähnt, dass er am obigen Institut einen obligatorischen Intubationskurs als Bedingung der Zulassung zur Staatsprüfung eingeführt hat.

Ref. ist ebenfalls von der Notwendigkeit der Uebung der Intubation an einem weniger wertvollen Material, als es kranke Kinder sind, überzeugt auf Grund seiner Erfahrungen an einer Reihe von Opfern mit schweren falschgebahnten Intubationswegen, gibt aber Uebungen an Leichen mit ihren Varianten gegenüber dem einzelnen einzigen Phantom, das immer wieder und wieder gebraucht wird,

den Vorzug. Die Intubation sollte im Staatsexamen — am besten wohl im Anschluss an den chirurgischen Operationskurs — stets geprüft werden.

DREYFUSS.

44) **H. L. Lynah** (New York). **Bronchoskopische Behandlung der Bronchiektasie und der Lungenabszesse. (Bronchoscopic treatment of bronchiectasis and pulmonary abscesses.)** *Med. Record. 7. Februar 1920.*

Durch Einrichtung einer gehörigen Drainage können viele Fälle von Bronchiektasie und Lungenabszess nicht nur gebessert, sondern auch geheilt werden, wie schon Yankauer nachgewiesen hat. In Fällen, bei denen wegen Diphtherie intubiert werden musste, verstopft sich häufig das Lumen der Intubationsröhre. Infolgedessen werden die Sekrete in den Lungen zurückgehalten, und es entwickelt sich der Zustand, den man gewöhnlich als Bronchopneumonie diagnostiziert. Derselbe wird sofort behoben, wenn man bronchoskopisch die Sekrete entfernt. Im Falle eines Fremdkörpers bilden sich oft enorme Sekretansammlungen, die bald in faulige Zersetzung übergehen und den Tod herbeiführen, wenn sie nicht entfernt werden.

Bei diffusen Abszessen gelingt die Entfernung des Eiters leicht und Besserung tritt schnell ein. Bei zirkumskripten Abszessen tritt diese auch gewöhnlich ein, wenn der Abszess in derselben Richtung sich befindet, wie das eingeführte Bronchoskop. Die Aufgabe ist aber viel schwieriger, wenn der Abszess rechtwinklig zum eingeführten Bronchoskop liegt. L. hat aber, ebenso wie Yankauer, in vielen Fällen Erleichterung gesehen. Die Behandlung ist jedoch langwierig schon deswegen, weil durch die Einführung des Bronchoskops allein eine Reaktion nicht selten eintritt.

FREUDENTHAL.

e II) Stimme und Sprache.

45) **M. Isserlin. Psychologisch-phonetische Untersuchungen. (Erste Mitteilung.)** *Zeitschr. f. Psychiatrie. Bd. 75. S. 1.*

Diese wichtige Arbeit bringt namentlich neue Ergebnisse der Erforschung der Taubstummensprache sowie der organischen und psychogenen Sprachstörungen. Untersuchungen der klanglichen und musikalischen Eigenschaften der menschlichen Sprache mit dem Apparat von O. Frank ergaben Tonhöhenkurven durch Berechnung der Schwingungszahlen und Tonstärkekurven durch Messung der Amplituden namentlich der Vokale, also Sprachmelodiekurven, an denen physiologisch-phonetische Gesetzmässigkeiten (beim Zusammentreten von Vokalen und Konsonanten), sowie psychologische Gesetzmässigkeiten (Tonhöhenbewegung nach auf und abwärts, Intensitätsunterschiede) festgestellt werden. Die typische Melodie des affirmativen Satzes ist zuerst auf- dann absinkende Tonhöhenbewegung, wobei das logisch Wichtige während der sinkenden Tonhöhenbewegung durch die Intensität hervorgehoben wird. Bei den Taubstummen fällt Tonhöhen- und Tonstärkebewegung im wesentlichen zusammen; Differenzierung zwischen Melodie und Intensität fehlt. Lange Dauer der Wortschallbewegung und starke Tonhöhenschwankungen charakterisieren ihre plumpe Sprache. Das Widerspiel von Frage und Antwort zeigen die Kurven vom Normalen sehr deutlich. An weiteren Kurven zeigt J. die ersten wesentlich phonetischen Störungen im Beginn der progres-

siven-Paralyse, die mehr psychologischen bei Dementia praecox mit stark verkürzten Zeiten, also Mangel an zeitlicher Gliederung neben fast ungestörter Sprechmelodie. Im Gegensatz dazu die Verlängerung der Sprechdauer und der Verlust der Melodie beim Taubstummen. Regellosigkeiten beim Kriegshysteriker, Einschränkung der Melodiebewegung bei deliranten Kriegspsychosen. Phonetische Abweichungen neben ungestörter Sprechmelodie im Satz charakterisieren die Kurve eines aphasisch-agrammatischen Hirnverletzten; ein Motorisch-Aphasischer zeigte erheblichere phonetische und psychologische Störungen. Bei der Bulbärparalyse fallen die Pausen aus wegen der Unmöglichkeit exakter artikulatorischer Trennung einzelner Silben, die Sprechmelodie wird verwischt oder fast karikiert, wogegen sie beim Kriegshysterischen monoton erscheint.

NADOLECZNY.

46) **Johann Göpfert. Zur Behandlung der Aphonie und Phonasthenie.** *Vox. H. 5. S. 107. 1919.*

In einer längeren Einleitung steht nur Bekanntes. „Die Aphoniker unterstehen grundsätzlich aktiver nervenärztlicher Behandlung“ in dem Neurotikerlazarett, an dem Verf. als Lehrer tätig war. „Nach vollzogener Heilung wird der Kranke zur Behebung der nun noch vorhandenen phonasthenischen Störungen in Uebungsbehandlung genommen“: durchschnittliche Behandlungszeit einschliesslich 10 Tage Urlaub war 29 Tage (!). Es bestehen angeblich immer „phonasthenische Reststörungen“, die Kranken können nach aktiver ärztlicher Behandlung nur in der wieder erlernten Tonhöhe sprechen, nicht singen usw. Zu tief sprachen 58 pCt., in richtiger Lage 27 pCt., zu hoch 15 pCt. (76 Fälle). Die zu hoch sprechenden waren am schwersten zu korrigieren. Es wurden reichlich passive Kompensationsbewegungen meist Druck und Vibration mit der Hand verwendet, ferner das Singen mit Klavierbegleitung. An 4 Fällen wird Methode und Verlauf gezeigt. Alle nicht organisch bedingten Stimmstörungen nennt G. „hysterisch bedingt . . . für die Heilung“. Uebungsbehandleng ist für die phonasthenischen Reststörungen nötig, deren Art für die Methode massgebend ist. Auch die Uebungsbehandlung wird mit Strenge in kurzer Zeit durchgeführt und individualisiert, Koordinationen werden mechanisch, nicht bewusst eingeübt durch Stimmbildungsübungen bei funktioneller Störung von Atem- und Stimmlippenbewegung, Stimmerweiterungsübungen bei schon vorhandener Stimme, Stimmschulungsübungen bei Störungen des Stimmklangs. Auf der Grundlage nicht behobener Reststörungen entstehen die Rückfälle. Die Häufigkeit solcher „Reststörungen“ scheint dem Ref. auffällig.

NADOLECZNY.

47) **Panconcelli-Calzia. Die phonetische Behandlung von stimm- und sprachbeschädigten Kriegsverwundeten und -Erkrankten.** *Vox. H. 5. S. 126. 1919.*

Kurzer Bericht über 213 Fälle. „Aktive konzentrierte Uebungstherapie“ bewährte sich am besten bei Aphonie mit oder ohne Taubheit und Stummheit, natürlich nicht bei Phonasthenie oder Stottern. Wo bei Aphonie Stummheit und Taubheit „die Willenssperrungen allzu stark waren, hat man sich ohne weiteres des faradischen Stromes bedient“, wie es scheint, erst im dritten Tätigkeitsjahr der Hamburger Sprachstation.

NADOLECZNY.

48) **Gertrud Heinrich. Erlebnisse an der eigenen Stimme und ihre Nutzanwendung im Gesangunterricht.** *Stimme. XIII. H. 1. S. 8. 1918.*

Für den Arzt nicht uninteressante auf Selbstbeobachtung(!) gegründete Schilderung der Schwierigkeiten bei falscher Technik und Ausbildung, der daraus sich ergebenden Stimmstörungen. Unwissentlich gibt Verf. auch zahlreiche psychogene Störungen wieder. Sie schliesst mit neun Leitsätzen, die jedenfalls nicht allgemeine Anerkennungen finden werden, schon weil sie teilweise auf subjektiven Wahrnehmungen von Empfindungen beruhen, deren physiologisch-anatomische Grundlage missverstanden ist. Andererseits enthalten diese Leitsätze an sich richtige Angaben zur Stimmbildung. Bei den autobiographischen Skizzen wäre für den Arzt die Angabe des Lebensalters wertvoll. NADOLECZNY.

49) **G. Panconcelli-Calzia. Phonetische Röntgenpolygramme.** *Vox. H. 6. S. 170. 1919.*

Auf Grund der Arbeiten von Levy-Dorn und Silberberg wurden mehrere Aufnahmen auf dieselbe Platte gemacht, und zwar in sehr kurzen Zwischenräumen. Mitaufgenommene Messmarken erlauben nachträgliche Ausmessungen der phonetischen Bewegungen, die Verf. in Formeln zu bringen gedenkt. Es handelt sich immer um Profilaufnahmen, aber es werden Bewegungsvorgänge, z. B. der Epiglottis wiedergegeben und dem Messverfahren zugänglich, welche man bisher kaum erforschen konnte. Die Versuchspersonen werden nicht durch Anlegen von Apparaten behindert. NADOLECZNY.

50) **G. Panconcelli-Calzia. Die Darstellung der Atembewegungen durch eine Formel.** *Vox. H. 6. S. 180. 1919.*

Im Anschluss an die hier schon referierte Arbeit von Streim (Vox, H. 1/2, 1919) gibt Verf. Formeln, in welchen alle Werte, die aus Atemkurven und Messungen der Vitalkapazität usw. berechnet werden, als Zahlen eingetragen erscheinen. Dadurch ist eine abgekürzte Darstellung der Ergebnisse der Pneumokinese ermöglicht und eine leichtere Vergleichung derselben untereinander, z. B. auch bei Massenuntersuchungen. NADOLECZNY.

f) Schilddrüse.

51) **Junpiker. Kropf und Längenwachstum.** *Schweizer med. Wochenschr. No. 11. 1920.*

Kropf und Längenwachstum verhalten sich umgekehrt proportional, weil Kropf Entartung der Schilddrüse bedeutet und diese Entartung dem Körper das zum Wachstum unentbehrliche wirksame Prinzip desselben, nämlich einen jodhaltigen Eiweisskörper, entzieht. Aber wachstumhindernd wirkt auch einseitige, wenig abwechselnde Ernährungsweise, wie solche in höheren, vom Eisenbahnverkehr abgelegenen Wohnstätten besteht. Diesem Mangel wirkt freilich die dortige energische Insolation angemessen entgegen. Andererseits hat die Höhenlage durch den typischen Jodmangel ihrer Pflanzen bei den Bergbewohnern eine Unterbilanz an Jod zufolge, wenn nicht durch Eisenbahnverkehr abwechslungsreichere und damit auch jodhaltige Nahrung in Form von Pflanzen und Fleischspeisen herbeigeführt wird. Aehnliche Nahrungsverhältnisse bewirken auch die durchschnittlich

frühere Reife der Mädchen in den Städten gegenüber der weiblichen Bevölkerung in deren Umgebung.

Immer bildet also eine direkt oder indirekt entstehende Unterbilanz bezüglich des Jod im Stoffwechsel die Hauptursache einer Wachstumsveränderung.

JONQUIÈRE.

52) **Hotz** (Basel). **Beiträge zur Kropfoperation.** *Schweizer med. Wochenschr. (bisher Korresp.-Blatt f. Schweizer Aerzte). No. 1. 1920.*

Das Verfahren besteht darin, die von Kocher für einseitige Kropfoperation empfohlene Methode, bei welcher ein Drüsenrest erhalten bleibt, einzeitig auf beiden Seiten anzuwenden. Nach 6jähriger Erfahrung glaubt Verf. sagen zu dürfen, dass bei seiner Methode nur selten Rezidive auftreten! Ein sicheres Urteil lasse sich aber erst nach vielen Jahren abgeben.

Die Rezidive sind die grösste Kalamität der Kropfoperationen. 6 pCt. Rezidive schienen bei den besten Chirurgen üblich zu sein. Nicht selten muss zum dritten, mitunter wegen Atemnot sogar zum vierten Male operiert werden. Die Gefässanastomosen im Kropf sind so ausgiebig, dass jedes beliebige Aestchen nachher als grösserer Ast für eine unterbundene Arterie eintreten kann.

Eine zweite Kardinalfrage ist diejenige der definitiven Rekurrenslähmungen, für welche 1,3—5 pCt. berechnet werden.

Eine dritte Gefahr bilden die Nachblutungen, weshalb Verf. seine Operierten $^{1}/_{2}$ Tag lang nachher unter strenger Aufsicht lässt.

Den vierten Vorsichtsgegenstand bilden die Gl. parathyreoideae, d. h. die sogenannten Epithelkörperchen, die in der Zahl von 1—4 vorhanden und nur einige Millimeter gross sind, deshalb im und am Kropf sehr leicht übersehen werden können. Werden sie alle entfernt, kann die Tetanie eintreten, die höchstens durch Einnahme von Parathyreoidtabletten bekämpft werden kann. Sie sei übrigens sehr selten.

Hypothyreotische Erscheinungen sah Verf. in seinen Fällen nur einmal, ohne dass sich die Ursache derselben nachweisen liess.

JONQUIÈRE.

g) Oesophagus.

53) **J. E. Sheehan** (New York). **Geschwüre des Oesophagus vom Standpunkte des Oesophagoskopikers. (Ulcer of the esophagus from the standpoint of an esophagoscopist.)** *Med. Record. 21. Februar 1920.*

Nach einer kursorischen Besprechung der Lage und Aetiologie dieser Ulzera erwähnt Verf. bei der Behandlung, dass er eine 20proz. Argent. nitr.-Lösung einpinselt, und dann behufs Ernährung des Patienten die Einhorn'sche Duodenaltube einführt, die er eine Woche lang liegen lässt. Ferner gibt er per os 3- bis 4mal täglich grosse Dosen von Bismut. subnitr. + krystallisiertem Argyrol und Magnes. ust.

FREUDENTHAL.

54) **J. Guisez. Aetiologie und Pathogenese der primären und schweren Oesophagusstenosen. (De l'étiologie et pathogénie des spasmes primitifs et graves de l'oesophage.)** *Académie de Médecine. 17. Februar 1920.*

G. hat 420 Fälle mittels Oesophagoskopie beobachten können. Bei den meisten bestand Dysphagie derart, dass sie nicht nur feste, sondern auch flüssige

Speisen nicht herunterbringen konnten, indem ein entzündlicher Zustand dazugekommen war, der zu einer organischen Stenose führte. Bei allen handelte es sich um eine lokale Affektion, die durch Lokalbehandlung nach genauer endoskopischer Untersuchung geheilt wurde. Die Spasmen beruhen auf einen Fehler in der Physiologie des Schluckaktes. Der Oesophagus hat eine aktive Rolle beim Schluckakt und zwar hauptsächlich an den beiden Stellen, wo die Sphinkterenfasern am meisten entwickelt sind, am Oesophagusmund und an der Kardia. Ist der Bissen durch schlechtes Kauen nicht gut vorbereitet, so kontrahiert sich der Oesophagusmund, oder der kardiale Teil des Oesophagus oder bisweilen auch beide. Der Patient, wenn er merkt, dass der Bissen nicht heruntergeht, trinkt einen grossen Schluck Wasser, um ihn herunterzubringen. Die Wiederholung desselben fehlerhaften Aktes führt auf die Länge zu einer permanenten Kontraktur des Sphinkters und darüber zu Dilatationen, oben zu den Dilatationen und Divertikeln des Hypopharynx, unten zu den grossen, früher als idiopathisch aufgefassten Dilatationen in der Thoraxpartie des Oesophagus. Die lokale Dilatationsbehandlung ist in allen diesen Fällen von Erfolg; wenn die Dilatation aber gelungen ist, so muss man, um einem Rezidiv vorzubeugen, den Patienten zum richtigen Schlucken erziehen, durch Instandsetzung der Zähne usw. den Kauakt ermöglichen usw.

FINDER.

55) **Kirschner. Kardiospasmus.** Verein f. wissenschaftl. Heilk. Königsberg i. Pr., Sitzung vom 26. Mai 1919. *Deutsche med. Wochenschr. No. 32. S. 896. 1919.*

39jährige Dame, die seit 8 Jahren an Kardiospasmus leidet. Vor 5 Jahren wegen des Erbrechens Gastroenterostomie. Keine Besserung, zunehmende Abmagerung. Auf dem Röntgenbild starke Dilatation des Oesophagus, Kontraktionsring an der Kardia. Wegen des elenden Allgemeinbefindens zunächst Gastroenterostomie mit dem Erfolge einer Gewichtszunahme von 20 Pfund innerhalb eines halben Jahres.

Ausführung der Heller'schen Operation per laparotomiam, dabei liess sich die stark in das Abdomen verlagerte Kardia ohne Schwierigkeit unter dem Rippenbogen hervorziehen. Einseitige Längsinzision der Ringmuskulatur der Kardia auf eine Strecke von 5 cm. Primärer Wundverschluss. Seit der Operation kann die Kranke jede Speise zu sich nehmen. Das Röntgenbild zeigt jedoch noch eine beträchtliche Dilatation des Oesophagus.

R. HOFFMANN.

56) **Lorey. Kardiospasmus.** Aerztl. Verein zu Hamburg, Sitzung vom 15. April 1919. *Deutsche med. Wochenschr. No. 29. S. 815. 1919.*

Der Kardiospasmus mit hochgradiger Erweiterung der Speiseröhre bestand seit 25 Jahren und hatte sich in dieser langen Zeit nicht wesentlich verändert. Während einer Lungenentzündung hatten infolge einer Entzündung der Pleura in der Nähe der Speiseröhre Schmerzen beim Durchtritt der Speisen bestanden und sich ein reflektorischer Krampf der Speiseröhre eingestellt. Dieser Krampf war dann durch die neuropathische Veranlagung des Patienten fixiert worden und hatte zu dem vorliegenden Krankheitszustand geführt. Eine im Jahre 1903 aufgenommene Röntgenaufnahme zeigte eine hochgradige Dilatation der ganzen Speiseröhre mit dem charakteristischen Knick nach rechts im unteren Teile. 1918 war die Erweiterung nicht grösser geworden, wie die Kontrolluntersuchung ergab, wohl aber

war die Speiseröhre infolge der Erschlaffung der Längsmuskulatur erheblich verlängert und infolge davon darmartig gewunden. Auf dem Schirm sah man Antiperistaltik.

L. berichtet weiter über einen Fall von Kardiospasmus im Anschluss an einen bei einem Strassenbahnzusammenstoss entstandenen Schreck.

R. HOFFMANN.

II. Kritiken und Gesellschaftsberichte.

Niederländische Gesellschaft für Hals-, Nasen- und Ohrenheilkunde zu Amsterdam.

29. Versammlung vom 22. und 23. März 1919.

Wissenschaftlicher Teil.

1. F. H. Quix (Utrecht): Zwei Fälle von Tumor acusticus.

2. F. H. Quix (Utrecht): Der Zusammenhang der Richtung des Augennystagmus mit dem Reiz in einem bestimmten halbzirkelförmigen Kanal.

3. C. E. Benjamins: Ueber das Ausfüllen von grossen Defekten nach Stirnhöhlenoperation.

Vortr. behandelte einen Patienten mit grosser Entstellung nach doppelseitiger Killian'scher Operation. Es wurde erst ein kleiner Hautschnitt gemacht und die ganze Stirnhaut mit dem Raspatorium gelöst. 3 Tage später wurden rechts zwei platte Stückchen mit schrägem oberen Rand eingelegt und links mittels Spritze durch zwei Stichöffnungen etwa 2 ccm Paraffin eingespritzt. Das Endresultat war rechts viel besser, obgleich links durch wiederholte Einspritzung schliesslich das Resultat auch ziemlich gut war. Vortr. bespricht im Anschluss an diese kasuistische Mitteilung 1. die Frage, ob sich Paraffin hierfür auch in den Tropen bewährt. Er glaubt nach eigener Erfahrung diese Frage bejahen zu können. 2. Spricht er sich aus für die Einlage von Stückchen anstatt Einspritzung. 3. Wurde untersucht, ob Paraffin einen Schatten gibt auf dem Röntgenogramm. Dieses ist nicht der Fall. 4. Wird mitgeteilt, dass mineralisches Zerasin eine gute Masse gibt. Schmelzpunkt 54°. 5. Brachte Vortr. eine kleine Verbesserung an der Spritze an durch einen dünnen kupfernen Mantel um das Rohr mit zwei kleinen Löchern, welche nach Füllung des Raumes zwischen Spritze und Mantel mit Paraffin zugelötet wurden. Es ist auf diese Weise eine isolierende Hülle angebracht, welche sich bestens bewährt hat.

Aussprache.

Quix erwähnt einen Fall, wo eine im Auslande gemachte Nasenkorrektur immer durch die Bettwärme verformt wurde und dann jedesmal nach Abkühlung wieder hergestellt werden musste.

Leopold Siemens warnt vor dem Verwenden von Paraffin von zu niedrigem Schmelzpunkt. Er empfiehlt die Mischung mit vulkanisiertem Kautschuk.

4. A. de Kleyn (auch im Namen von Rademacher): Ueber zerebrales Vorbeizeigen.

5. A. de Kleyn (zugleich im Namen von C. R. J. Versteegh): Ueber das Entstehen, labyrinthär oder nicht, von sogen. „Dunkelnystagmus“ und einigen anderen Formen von Nystagmus.

6. F. W. de Flines (den Haag): Ueber Schiefnasenplastik.

Mitteilung von 4 Fällen von „Rhinorthosis“ mit Besprechung der Technik (nach Joseph). Verf. gebraucht nicht den Joseph'schen Rhinoklast, sondern korrigiert durch Daumendruck.

7. H. Burger (Amsterdam): a) Gumma processus mastoidei.

b) Ein durch Tonsillektomie entferntes Lymphosarcoma tonsillae.

Die ganze Mandel war sarkomatös verändert.

c) Spontan geheilte chronische Mastoiditis.

8. J. Leopold Siemens (Amsterdam): a) Kriegsprojektil im Siebbein mit komplizierender Kieferhöhleneiterung durch den 3. Molar, welcher durch den Schuss in die Höhle verschleppt war.

Heilung durch Operation nach Krause-Mikulicz.

Aussprache.

Schilperoort bezweifelt, ob nur der in die Höhle versetzte Zahn die Eiterung gegeben.

Leopold Siemens wüsste keine andere Ursache anzugeben. Der Zahn ist durch Fehlen der Ernährung abgestorben. Vorher war keine Eiterung da.

b) Ein Fall von Mastoiditis durch Streptococcus mucosus.

9. Schutter (Groningen): Psychogener Stridor.

Eine Patientin brachte bei der Einatmung ab und zu einen Flötenton hervor. Laryngoskopisch eine etwas perverse Stimmbandbewegung; Adduktion bei Ein- und Ausatmung, jedoch bisweilen auch normale Lage. Wenn der Mund weit geöffnet wird und auch bei dem Zukneifen der Nase tritt kein Flötenton auf. Wenn durch Kinnverband der Mund geschlossen gehalten wurde, war die Atmung im Schlaf geräuschlos. Wenn ein Gazezug durch die Nase um das Palatum gelegt wurde, konnte man deutlich fühlen, dass beim Uebergang von geräuschloser Atmung zum Flöten das Palatum emporgezogen wurde. Es ist also eine bestimmte Lage des Palatums benötigt. Bei weit geöffnetem Mund und geräuschloser Atmung findet keine Luftbewegung in der Nase statt. Beim Flöten besteht ein negativer Einatmungsdruck von 15—20 mm Wasser. Bei normalen Personen findet man bei wenig geöffnetem Mund dieselben Werte. Bei endoskopischer Untersuchung durch die Nase sieht man, wie beim Flöten die Epiglottis rückwärts und etwas nach unten bewegt wird, während die Ränder einwärts gehen. Der Ton ist etwa C^2; durch schwächere oder stärkere Einatmung wird der Ton etwas niedriger oder höher. Bei stärkster Erhöhung wird der Larynxeingang etwas verengt. Es ist nicht möglich, während des Flötens die Stimmbänder zu sehen. Vortr. glaubt, dass die

Stimmbandstellung nicht das Flöten beeinflusst. Bei Nasenatmung sieht man eine deutliche Veränderung der normalen Atmungskurve. Die Atmung ist oberflächlich und durch Mundatmung unterbrochen. Durch Uebung, besonders Verlängerung der Ausatmung, gelang es, Patientin das Flöten abzugewöhnen. Demonstration der Patientin.

Aussprache.

Brat glaubt, dass der Ton im Larynx entsteht, weil perverse Einatmung und bestimmte Tonhöhe bestehen. Er sah einen Patienten mit Dyspnoea spastica bei Hydrozephalus. Im Schlaf hörte der Stridor auf; ab und zu trat Abduktion der Stimmbänder auf.

Benjamins: Wenn in einem derartigen Falle der Laut im Pharynx entsteht, würde das einen Beitrag zur Erklärung der „Pharynxstimme" nach Laryngektomie geben können. Man könnte versuchen, gleichzeitig mit dem Flötenton die Stimmbänder zu fixieren oder absichtlich in Funktion zu setzen. Er meint, dass eine Erklärung des Entstehens im Pharynx wahrscheinlicher ist, da die Beschreibung des laryngealen Stridors doch ganz anders ist.

de Kleyn kennt auch einen Patienten, der willkürlich bei geschlossenem Mund pfeifen kann. Er muss noch näher untersucht werden.

Burger sucht die Erklärung des Entstehens im Larynx. Verengerung des Glottiseingangs und der Epiglottis ist beobachtet. Beim Laryngoskopieren ohne Pfeifen sieht man schon Adduktion; beim Pfeifen wird obendrein den Stimmbändern die nötige Spannung gegeben.

Schutter bemerkt nochmals, dass die Glottis nicht sichtbar ist, während der Flötenton produziert wird. Man kann also nicht feststellen, wie der Ton produziert wird.

10. Z. J. van den Helm (Utrecht): Erfahrungen über 65 Fälle von Tonsillektomie.

Die Fälle stammen aus der Klinik zu Utrecht und aus der Privatpraxis von Dr. Quix und Vortragendem. Die Resultate und einige Besonderheiten werden erwähnt. Die Indikation wird besprochen. Vortr. fragt besonders nach den Erfahrungen mit Tonsillektomie bei Kindern und bei Behandlung mit Diphtheriebazillenträgern.

11. H. Burger: Tonsillektome und Thymustod.

Unter 70 Tonsillektomien 1 Todesfall. Patient erwachte nicht aus der Chloroformnarkose. Bei der Sektion sogen. Status thymo-lymphaticus. 3 Fälle fanden sich in der Literatur. Die Schwierigkeiten der Diagnose werden besprochen.

Aussprache.

Burger hatte ausser jenem Fall nur zwei Komplikationen: eine Blutung, welche durch Gazedruck stand, und Schleimhaut- bzw. Hauterysipelas bei einer Frau, bei welcher vorher fortwährend Eiter aus einer kleinen Mandel floss. Bei Kindern operiert er auf dieselbe Indikation hin wie bei Erwachsenen, namentlich rezidivierende Anginen. Die Narkose, bei Kindern nötig, ist gewiss ein Nachteil.

Die vielen Lungenabszesse in der amerikanischen Literatur kamen vor bei Erwachsenen in Narkose und können deshalb die Indikation bei Kindern nicht beeinflussen.

Quix findet bei Bazillenträgern Operation auf Anraten des Hausarztes nicht richtig. Der Halsarzt soll selbst die Indikation stellen.

v. Iterson bemerkt, dass Skopolamin Beschwerden geben kann durch das Erbrechen nach der Operation. Blutungen kommen besonders aus dem unteren Pol. Diesen kann man ruhig stehen lassen. Der obere Pol spielt die Hauptrolle. Bei Kindern operiert man in der Regel aus anderen Gründen, z. B. Raummangel. Kinder eignen sich schlecht für Lokalanästhesie. Bei Bazillenrägern operierte er zweimal; einmal günstiges Resultat. Bei Drüsenschwellung wendet er eine resorbierende Salbe an. Man soll bei der Indikationsstellung individualisieren. Langdauernde konservative Behandlung macht die Patienten neurasthenisch. Er sah nur zweimal eine Nachblutung; bei Tonsillenschlitzung dreimal starke Nachblutung aus dem unteren Pol. Man soll nicht erst zerstückeln; dadurch erschwert man sich die Tonsillektomie.

Schutter meint, dass doch konservative Massnahmen, Spaltung der Krypten und Behandlung mit Tinct. Jodi, mehr Beachtung verdienen.

Burger bemerkt noch, dass die Nachblutung gerade aus dem unteren Pol komme; man soll ihn deshalb lieber entfernen. Bei einer Frau mit heftigem akutem Rheuma operierte er auf Anraten des Hausarztes ohne Beschwerden mit gutem Resultat während des Fieberanfalls. Den konservativen Standpunkt Schutter's kann er nicht teilen.

van den Helm: Die Indikation zur Tonsillektomie bei Bazillenträgern soll durch den Halsarzt selbst gestellt werden. Es kommen, wie es scheint, öfter Komplikationen (auch Bronchopneumonie) bei Operationen in Narkose vor (Bassini, Thèse de Paris). Er gebraucht lieber Sulf. atropini ($^1/_4$ mg) und nicht Skopolamin. Nach Skopolamin tritt öfter Kopfschmerz, Unwohlsein, Benommenheit auf. Man soll den unteren Pol auch entfernen. Er sah einen Abszess im zurückgelassenen unteren Pol.

12. J. H. Zaager: Kardiospasmus.

Vortr. glaubt, dass die Auffassung des Leidens als Spasmus vielleicht nicht richtig ist. Er meint, dass ungenügende Funktion des Oeffnungsmechanismus der Kardia die Ursache ist, wobei anatomische Veränderungen, zumal eine abnormale Länge des intraabdominalen Teiles des Oesophagus und Ptosis des Magens die Hauptrolle spielen. Nach Zaager ist Spasmus so unwahrscheinlich, weil die Ringmuskulatur sehr wenig entwickelt ist, wie er bei Operationen konstatieren konnte. Der erweiterte obere Teil des Oesophagus hat dahingegen eine kräftige Muskulatur und bewegt sich bei der radioskopischen Untersuchung sehr stark. Dieser Teil ist nicht paretisch. Die Erweiterung ist Folge der chronischen Ueberfüllung (Näheres in der Monographie von van Doesburgh, Kardiospasmus und andere Slohdarmveraandreningen. Leiden 1918). Vortr. macht therapeutisch die Operation nach Heller (Spaltung der Muskulatur), eventuell mit Verbindung des suprakardialen Teiles direkt mit dem Magen (Wendel, Lambert).

13. C. E. Benjamins: Diagnose und Behandlung des Kardiospasmus durch das Oesophagoskop.

Nach B. beruht Kardiospasmus auf einem Spasmus des unteren Teiles des Oesophagus. Die Diagnose kann nur richtig durch Oesophagoskopie gestellt werden. Neben allgemeiner Therapie behandle man mit wiederholter Sondierung durch das Oesophagoskop. Nur im Anfangsstadium kommt man ohne die Sondierung aus. Erst wenn diese Behandlung nicht hilft, schreite man zur Operation.

Aussprache.

van Gilse bemerkt: 1. Der psychische Zustand des Patienten spielt eine grosse Rolle. Er kennt einen Fall, wo anfangs erfolglose wiederholte Sondierung plötzlich Erfolg hatte, als Krebsangst beim Patienten entdeckt und ausgesprochen wurde. 2. Man kann doch öfter Spasmus deutlich feststellen durch das Gefühl, dass eine dünne Sonde festgehalten wird, während eine dicke glatt passiert. 3. Man trage Rechnung den Stoffwechselanomalien und denke z. B. an den günstigen Erfolg einer Bromkalziumbehandlung bei der Spasmophilie der Kinder.

Burger hält die Mitteilung Zaager's für sehr wichtig. Er findet Uebereinstimmung mit dem Zenker'schen Divertikel — Erweiterung oberhalb des Oesophaguseingangs. Beide entstehen durch hastiges Essen, also Fehler im regelmässigen Verlauf des Kettenreflexes beim Schlucken. Es ist wahrscheinlich, dass nicht Parese der Kardiaerweiterer besteht, sondern nicht rechtzeitige Oeffnung der Kardia. Der gute Erfolg von der Sondenbehandlung ist zu erklären durch zugleich bessere Regelung der Ernährung, weniger hastiges Essen.

Benjamins hat in einem Falle bei der Sektion kurz nach dem Tode einen schnürenden Ring gefunden, welcher nach Erweiterung sich wieder schloss. Er hat auch, wie van Gilse, öfter deutlich das Festhalten der Sonde gefühlt.

Zaager hat den Eindruck, dass es verschiedene Typen von Kardiospasmus gibt. In der Tat gibt nur Diätregelung manchmal Erfolg. Er kann Benjamins nicht zustimmen, dass Sondierung immer durch das Oesophagoskop geschehen soll. Es möge dieses im Anfang möglich sein, doch wenn man einmal den Weg kennt, dann geht es auch ohne Oesophagoskopie.

14. W. Schutter (Groningen): Feuchtes künstliches Trommelfell.

15. F. H. Quix (Utrecht): Ein Fall von Totalverlust der Funktion des Labyrinths nach Durchbruch einer Felsenbeineiterung, gefolgt durch vollständige Heilung der Funktion nach Operation.

van Gilse.

Für die Redaktion verantwortlich Prof. Dr. G. Finder, Charlottenburg, Augsburger Str. 38.
Druck von L. Schumacher, Berlin N. 4.

Internationales Centralblatt

für

Laryngologie, Rhinologie

und verwandte Wissenschaften.

Jahrgang XXXVI. Berlin, Mai. 1920. No. 5.

I. Referate.

a) Allgemeines, obere Luftwege.

1) **Giuseppe Gradenigo. Die Oto-Rhino-Laryngologie und der praktische Arzt. (La Oto-rino-laringologia e il medico pratico.)** *Arch. Ital. di Otologia. November 1920.*

Verschiedene medizinische Fakultäten in Italien haben sich vergeblich an das Kultusministerium gewandt mit der Bitte, die Ausbildung in der Oto-Laryngologie für die Studierenden obligatorisch zu machen. Um die Notwendigkeit einer solchen Ausbildung zu illustrieren, zeigt Verf. zunächst, in welchem Missverhältnis die Zahl der während des Krieges zu behandelnden ohrenkranken Soldaten zur Zahl der mit dieser Behandlung betrauten Spezialisten stand. So waren in einer Armee, zu der das Ohrenlazarett in Udine gehörte, während 30 Monaten 38000 Ohrenkranke zu behandeln. Das gleiche wird für die anderen Speziallazarette nachgewiesen.

Verf. teilt die Schädigungen, die aus ungenügender Sachkenntnis des Arztes mit unserem Spezialfach resultieren können, ein 1. in solche, die entstehen durch Nichterkennen oder zu spätes Erkennen der Krankheiten des Ohres und der oberen Luftwege; 2. durch übertriebene Nachgiebigkeit und Leichtgläubigkeit der Sanitätsoffiziere gegenüber jedem Manne, der über Beschwerden seitens des Ohres, der Nase oder des Halses klagt. G. führt für beide Kategorien eine Anzahl von markanten Beispielen an, die er teils selbst beobachtet, teils von vertrauenswürdigen Spezialkollegen berichtet erhalten hat. Unter der ersten Kategorie befinden sich unerkannt gebliebene Fälle von Stirnhöhleneiterung, Larynxtuberkulose, Rekurrenslähmung infolge Aortenaneurysma, vernachlässigte Nasen- und Kehlkopfschüsse usw.

CALAMIDA.

2) **A. Czerny. Ueber die Beziehungen der Krankheiten der Luftwege zur Schule.** *Med. Klinik. No. 2—4. 1920.*

Dass die Schulgemeinschaft das Zustandekommen der gegenseitigen Infektionen bei Kindern begünstigt, darüber kann kein Zweifel bestehen, deutlich zeigt

sich dies an manchen Kindern, welche bis zum Schulalter isoliert erzogen wurden. Während sich bei ihnen in den Jahren vor der Schule keine Anfälligkeit bemerkbar machte, haben sie andauernd unter Infektionen der Luftwege zu leiden, sobald sie die Schule besuchen. Trotz solcher Erfahrungen ist nicht alle Schuld der Schule zuzusprechen. Erst unter ungünstigen Verhältnissen zeigt sich die Bedeutung der Konstitution für die Empfänglichkeit gegen Infektionen. Nur die richtige Einschätzung dieses Faktors macht es verständlich, weshalb niemals alle, sondern nur einzelne Kinder schwer unter den Infektionsmöglichkeiten der Schule zu leiden haben.

SEIFERT.

3) **Guglielmo Bilancioni. Ein Jahr Oto-Rhino-Laryngoiatrie in der Kriegszone. (Un anno di oto-rino-laringoiatria in zona di guerra.)** *Atti d. Clinica Oto-Rino-Laringoiatrica di Roma. Anno XVI. 1918.*

Diese 240 Seiten lange Arbeit umfasst die Erfahrungen, die Verf. in einem Etappenlazarett gemacht hat. In der Einleitung weist er auf die Misstände hin, die sich daraus ergeben, dass das Studium der Oto-Laryngologie nicht obligatorisch ist und infolgedessen wenigstens im Anfang nicht über eine genügend grosse Zahl hinreichend spezialistisch ausgebildeter Militärärzte verfügt wurde. Er beweist dies an der Hand besonders schlagender Beispiele.

Im speziellen Teil werden an der Hand von 227 Krankengeschichten die Krankheiten und Verletzungen der Nase, der Nebenhöhlen, der Hirnnerven, der Zunge, des Pharynx, Larynx und Ohres, die Selbstverstümmelungen und Simulationen, Mutismus, Aphonie abgehandelt.

CALAMIDA.

4) **A. Peyser** (Berlin). **Ueber endobronchiale Behandlung des Bronchialasthmas.** *Zeitschr. f. physik. u. diät. Ther. Bd. 23. H. 6/7. 1919.*

Verf. hat 30 Fälle behandelt, davon blieben so gut wie unbeeinflusst 6, geradezu vorzügliche Erfolge wurden bei 8 erzielt, während bei den 16 übrigen sich zwar eine deutliche Beeinflussung unmittelbar an die Endobronchialbehandlung anschloss, jedoch nur von einer vorübergehenden Besserung gesprochen werden konnte. Mitteilung einiger als Beispiel dienender Fälle. Auch nach jahrelanger Anfallsfreiheit darf aber nicht sicher von Dauerheilung gesprochen werden. Verf. hält sich im allgemeinen an die von Ephraim vorgeschriebene Technik, bedient sich aber bisweilen auch des bronchoskopischen Rohrs. Verf. legt grossen Wert auf die expektorierende Wirkung; er behandelt in einer Sitzung zweimal, das erste Mal dient die Einführung nur der ausgiebigen Expektoration, dann wird der Schlauch bis über die Bifurkation zurückgezogen oder auch entfernt und es erfolgt die zweite Einführung unter strengem Hustenverbot. Verf. schreibt dem Nebennierenpräparat die hauptsächlichste medikamentöse Wirkung zu. Daneben muss Allgemeinbehandlung (Hydrotherapie, Atropin) und eventuell Korrektion vorhandener Nasenkrankheiten erfolgen.

FINDER.

5) **A. G. Auld. Resultate mit Peptonbehandlung bei Asthma. (Results of the peptone treatment of asthma.)** *Brit. med. Journ. 24. April 1920.*

Verf. berichtet über die Resultate mit intravenösen Peptoninjektionen beim Asthma; der wirksame Faktor dabei ist die Proteose. Besonders gute Resultate

wurden erzielt bei Pat. mit gutem allgemeinem Gesundheitszustand, geringer Familienprädisposition, beschränkter Dauer der Krankheit, Freisein von Bronchitis und Emphysem. Weniger gut sind die Erfolge bei Fällen mit ausgesprochener Bronchitis und Emphysem und mit Zyanose.

In bezug auf die Immunisierung sind folgende Punkte sorgfältig in jedem Punkt zu beachten: Die Menge des injizierten Peptons und seine Verdünnung, das angewendete Pepton und die durch das Verhalten der Kutanreaktion im Verlaufe des Falles gegebenen Indikationen. Die letztere muss mit vorschreitender Immunisierung immer geringer werden und schliesslich ganz verschwinden. Die Einspritzungen sollen nur alle 3 Tage gemacht werden. Wenn der Pat. sich empfindlich gegen Pepton zeigt, muss man mit der Dosierung sehr vorsichtig sein, da sonst leicht ein Asthmaanfall ausgelöst werden kann. FINDER.

6) **Seymour Oppenheimer** und **Mark Gottlieb. Blutuntersuchungen in der Nasen- und Halschirurgie. (Blood examinations in the surgery of the nose and throat.)** *The Laryngoscope. Juli 1919.*

Zweck dieser Untersuchungen war dem Chirurgen die Neigung gewisser Patienten zu schweren Blutungen nach Mandeloperationen und anderen blutigen Eingriffen im Hals und in der Nase vor der Operation kundzugeben.

Unter normalen Umständen gerinnt das Blut in Berührung mit den Körpergeweben in 3—10 Minuten. Wird das Blut ohne solche Berührung direkt aus den Gefässen entfernt, so ist die Gerinnungszeit 30—40 Minuten. Die angeschnittenen oder eingerissenen Gewebe erzeugen thromboplastische Körper, welche die Gerinnung erzeugen. Um die Gerinnungszeit zu bestimmen, wird folgendes Verfahren angewandt. In die Haut wird eine messerartig geschliffene Nadel eingestochen und das Blut in eine 0,2 ccm-Pipette eingesogen. Das Blut lässt man dann bis zur Mitte der Pipette fliessen, worauf die Pipette in den Thermostatofen bei 37° C eingelegt wird, wo sie alle 2 Minuten betrachtet wird. Von Zeit zu Zeit wird ein Tröpfchen Blut gegen eine Glasplatte geblasen, um zu sehen, ob die Gerinnung anfängt. Ist die Gerinnung fertig, so lässt sich das Koagulum schwer aus der Pipette herausblasen. Oppenheimer und Gottlieb fanden, dass die Durchschnittsgerinnungszeit 6,3 Minuten sei. Die längste Zeit war 29 Minuten, die kürzeste $1^1/_2$ Minuten. Nicht allein die Gerinnungszeit, sondern auch die Blutungszeit wurde beobachtet: Durchschnittsdauer 5 Minuten, längste Zeit 29 Minuten, kürzeste 2 Minuten. Die Blutungszeit und die Gerinnungszeit stimmen oft nicht überein.

Hämophilie und Purpura sind zwei Hauptgefahren bei blutigen Hals- und Nasenoperationen. Die Ursache der Hämophilie ist bis jetzt unbekannt. Die Blutzusammensetzung kann bei dieser Krankheit normal sein mit normalem Kalkgehalt und nicht vermehrtem Antithrombin. Bei Hämophilie und Purpura ist die Gerinnungszeit sehr verlängert. Auch bei Anaphylaxie infolge von Asthma und Pollinosis erfolgt Gerinnung spät.

Therapeutisch sind blutende Gefässe zu unterbinden. Schwieriger ist es, langwierige sickernde Blutungen zum Stehen zu bringen. Hier ist zu bedenken, ob die Blutung auf Purpura, Hämophilie, Leukämie, Anaphylaxie oder anderen Zu-

ständen mit verlängerter Gerinnungszeit beruht oder wegen Gefässerkrankung besteht. Zur Behandlung werden Einspritzungen von Diphtherieantitoxin, menschlichem Serum oder Blut, Koagulen, Thrombokinase und Thromboplastin gebraucht. Die Kalksalze helfen manchmal. (Das als Blutstillungsmittel erstaunlich wirksame und prophylaktisch ebenso wertvolle Pituitrin, in Amerika von Parke Davis & Co. hergestellt, wird nicht erwähnt. Es wurde zuerst in Chicago von Harry Kahn und L. E. Gordon empfohlen. Ref. hält es für ein unentbehrliches Mittel, das die unangenehmen Nachblutungen nach Tonsillektomien und Nasenoperationen bei prophylaktischer Anwendung fast immer verhindert und bestehende Blutungen ebenso sicher zum Stehen bringt. Ref.)

O. T. FREER.

7) **John F. Barnhill. Chirurgie des Nervus trigeminus. (Surgery of the trifacial nerve.)** *The Laryngoscope. Juni 1919.*

Je länger eine Neuralgie eines Zweiges des Trigeminus dauert und je heftiger die Schmerzanfälle sind, desto wahrscheinlicher ist es, dass das Ganglion Gasseri Sitz der Krankheit ist. Auch da, wo ergriffene Nervenäste vollständig entfernt wurden, ohne dass der Schmerz beeinflusst wurde, ist der Schmerz als vom Ganglion ausgehend zu betrachten. Wegen der vielen Verbindungen der einzelnen Aeste oder Abteilungen des Quintus ist es oft unmöglich, den ergriffenen Nervenast zu bestimmen. Bei Neuralgien des Ramus ophthalmicus entfernt Barnhill den verdächtigen Ast frühzeitig, weil in diesem Falle Alkoholeinspritzungen meist nicht helfen. Die Nervi trochlearis und nasalis sind am häufigsten Sitz des Schmerzes. Wo alle Zweige des Ramus ophthalmicus ergriffen sind, operiert Barnhill folgendermassen: Der Schnitt wird längs des Margo supraorbitalis und des Nasenrückens gemacht. Die supraorbitalen und trochlearen Zweige werden dann leicht erreicht und entfernt. Um den Nervus nasalis zu erreichen, wird das Periost von der Nasenwurzel bis zum unteren Ende des Nasenbeins durchschnitten und dann längs der inneren Orbitalwand bis zum Foramen ethmoidale anterius abgehoben, wo der Nerv sichtbar wird. Mit einem breiten Retraktor wird dann das Auge nach aussen und unten gedrückt und der auf diese Weise gestreckte Nerv mit einer Arterienzange erfasst. Das Periost am Foramen wird dann eingeschnitten und der Nerv mittelst Drehung mit seinem infratrochlearen Zweig herausgerissen. Um den Nervus infraorbitalis gründlich zu entfernen, benutzt B. den von ihm sogenannten „transorbitalen Weg". Der Kocher'sche Schnitt zur Blosslegung des Foramen infraorbitale wird gebraucht und das Periost längs des Margo infraorbitalis durchschnitten. Das Periost des ganzen Augenhöhlenbodens wird dann abgehoben und der Inhalt der Augenhöhle mit einem langen Spatel nach oben gehoben. Der Infraorbitalnerv wird dann ausserhalb des Foramens gelockert und mit einem starken Seidenfaden angebunden, damit durch Zug auf den Nerven sein Stamm als Führer in die Augenhöhle gebraucht werden kann. Das ganze Dach des Infraorbitalkanals wird dann abgemeisselt, so dass der Nerv bis zur Fissura sphenomaxillaris aus seinem Bett gehoben werden kann. Alsdann wird der Nerv gedreht und bis zum Foramen rotundum herausgerissen. Weiter wird die Chirurgie des Ganglion Gasseri und der inframaxillaren Abteilung des Nervus V besprochen. Der Aufsatz ist auf grosse Erfahrung gebaut und sehr lesenswert.

O. T. FREER.

8) **Kasimir Bross. Beiträge zur Kenntnis der generalisierten Xanthomatose.** *Virch. Arch. Beiheft zu Bd. 227 (Zur Lehre von den krankhaften Gewächsen).*

Die Arbeit, die aus dem Pathologischen Institut der Universität Berlin stammt, verdient hier darum Erwähnung, weil bei dem hier genau beschriebenen zur Sektion gelangten Fall von Xanthoma diabeticum auch xanthomatöse Veränderungen der Gaumenmandel gefunden wurden, die in vieler Hinsicht mit denen der Lymphknoten und des Wurmfortsatzes übereinstimmten (Abbildung).

FINDER.

9) **Gherardo Ferreri. Ein Fall von Framboesia der oberen Luftwege. (Un caso di boubas delle prime vie respiratorie.)** *Atti della Clinica Oto-Rino-Laringoiatrica di Roma. Anno XVI. 1918.*

Von dieser seltenen in Brasilien endemischen Krankheit, die ein Granulom der Haut und Schleimhaut darstellt und über deren Erreger noch Ungewissheit besteht, beschreibt Verf. hier einen vermutlichen Fall. Er erörtert dabei ausführlich die Differentialdiagnose gegenüber einer anderen nahe verwandten, von einigen Autoren sogar für identisch gehaltenen Krankheitsform, dem „Yaws". Im vorliegenden Fall, einen Mann betreffend, der lange Zeit in Brasilien gelebt hatte, betrafen die Veränderungen die Nasenhöhle, den Larynx, den harten Gaumen. Die Diagnose schwankte zwischen Lues, Tuberkulose und Sklerom. Verf. untersuchte histologisch die Granulationen vom harten Gaumen und eine exstirpierte Lymphdrüse aus der Halsregion. Zu einer definitiven Diagnose ist Verf. nicht gekommen; er kommt nur nach Ausschluss der übrigen Möglichkeiten und auf Grund der Krankengeschichte und der Anamnese zu dem Verdacht auf Framboesia.

CALAMIDA.

10) **Ridder** (Berlin). **Ueber Sympathikusschädigung bei Hals- und Brustschüssen.** *Berliner klin. Wochenschr. No. 3. S. 54. 1919.*

R. fügt den von O. Körner und Gross publizierten Fällen zwei weitere eigene Beobachtungen hinzu. Ob es sich in beiden um Fernwirkungen im Sinne Körner's oder um wirkliche Verletzungen des Sympathikus gehandelt hat, vermag R. bei dem einen Fall nicht zu sagen, bei dem anderen Fall ist ihm letzteres bei der langen Dauer und der Konstanz der nervösen Erscheinungen wahrscheinlicher. Bezüglich der Einzelheiten der interessanten Fälle sei auf das Original verwiesen.

R. HOFFMANN.

b) Nase und Nasenrachenraum.

11) **Arnaldo Malan. Zystisches Lymphangiom der seitlichen Nase. (Linfangioma cistico della faccia laterale del naso.)** *Arch. Ital. di Laringologia. XXXIX. Fasc. 3/4. Januar 1920.*

Auf der linken Seite der Nase eine Neubildung von der Grösse einer kleinen Bohne, von zystischer Konsistenz, der Unterlage nicht adhärent, von normaler Haut bedeckt. Entfernung des Tumors in Lokalanästhesie. Verf. gibt eine genaue Beschreibung des mikroskopischen Befundes, aus der hervorgeht, dass es sich um einen zystischen lymphangiomatösen Tumor handelte; da jedes Trauma fehlte, so

muss angenommen werden, dass der Tumor kongenital ist. Eine lymphangiomatöse Zyste an dieser Stelle ist noch nicht beschrieben worden. CALAMIDA.

12) **Gordon B. New. Rhinophyma. (Rhinophyma.)** *The Laryngoscope. Juli 1919.*

Ein 60jähriger Mann hatte ein typisches Rhinophyma, welches seine Nase ungeheuer vergrösserte und verunstaltete. N. gebrauchte die gewöhnliche Dekortikationsmethode am 10. Januar 1919, indem er mit dem Messer grosse Hautverdickungen und Wülste vom Nasenrücken zuerst wegschnitt, dann löste er die Haut von ihrer Unterlage an den Seiten der Nase ab und entfernte auch hier grosse Teile mit dem Messer. Blutung sehr gering. Die Wundränder wurden dann in der Mittellinie aneinander genäht. Am 3. Februar wurden noch vorhandene Hypertrophien mit dem Messer abgehobelt, indem der linke Zeigefinger alternierend in den Nasenlöchern als Führer steckte, um Perforationen der äusseren Nase zu vermeiden. Diesmal wurde die Wunde offen gelassen. Nach zwei Wochen vollständige Ueberhäutung, indem Epithelinseln, von den abgeschnittenen Talgdrüsen ausgehend, alles schnell bedeckten. O. T. FREER.

13) **Brünings** (Greifswald). **Ueber eine neue operative Behandlungsmethode der Ozäna.** *Med. Klinik. No. 1. S. 110. 1920.*

Die Verengerung der Nase wird durch autoplastische Fetttransplantation in die durch submuköse Septumresektion gebildete Schleimhauttasche herbeigeführt, das Septum dadurch ballonartig verbreitert, so dass es beiderseits die laterale Nasenwand nahezu berührt. Das Resultat war bei den 4 ersten mit Erfolg operierten, bis zu 5 Monate alten Fällen ein sehr gutes. SEIFERT.

14) **Paul Weill. Gutartige Geschwülste als Bildungsstätten granulierter Leukozyten.** *Virchow's Arch. Beiheft zu Bd. 227 (Zur Lehre von den krankhaften Gewächsen).*

Verf. hat Untersuchungen angestellt über die Beziehungen der einzelnen in Nasenpolypen vorkommenden Leukozytenformen. Er kommt zu dem Ergebnis, dass die eosinophilen, „mononukleären" Zellen im Polypengewebe lokalen Ursprungs sind, ferner dass eine lokale Bildung von histiogenen Mastzellen im Polypengewebe aus Lymphozyten nicht zu bestreiten ist. Auch Plasmazellen entstehen in den Polypen selbst und was die Lymphozyten betrifft, so findet im Polypengewebe aus ungranulierten Zellformen, grossen und kleinen Lymphozyten, durch Aufnahme oder Ausarbeitung von Körnchen eine autochthone lokale Bildung von azidophil- und basophilgranulierten Leukozyten statt. Verf. charakterisierte den Gewebscharakter des Polypen als „eines aus Bindegewebe und Epithel bestehenden gutartigen Tumors, in welchem im allgemeinen keine Veränderung der leukozytären Bevölkerung, die wesentlich vom Physiologischen abweicht, stattfindet, in dem aber aus vorläufig nicht näher bekannten Gründen eine lebhafte autochthone lokale Neubildung granulierter Zellen einsetzen kann". Das Hauptergebnis ist, dass im Polypengewebe sich aus ungranulierten Formen lymphozytärer Natur granulierte Elemente entwickeln. FINDER.

15) **F. Ninger. Abszesse der Nasenscheidewand mit endokraniellen Komplikationen und Sepsis.** *Casopis Lekaruv ceskych. No. 1. 1919.*

Gegenüber den traumatischen Septumabszessen bilden die idiopathischen eine verschwindende Minderheit; die gewöhnlichste Ursache ist Influenza. Am Nasenboden können Abszesse durch Zahnerkrankungen entstehen (2 kasuistische Mitteilungen).

Bericht über einen Fall, wo ein Septumabszess, der inzidiert worden war, zur Thrombophlebitis des Sinus cavernosus und Sepsis mit letalem Ausgange führte. Im Siebbeine fand sich beiderseits Eiter und vermutet N. hier den Ueberleitungsweg durch die perivaskulären Lymphräume in die Schädelhöhle. Bakteriologischer Befund Influenza.

IMHOFER.

16) **Kritzler** (Giessen). **Ueber Nasendiphtherie bei Neugeborenen.** *Med. Klinik. No. 12. S. 326. 1920.*

Bei rund 20 pCt. aller Neugeborenen in der Giessener Klinik ergab die Untersuchung des Nasensekretes echte Diphtheriebazillen, jedoch nur in einem Drittel dieser Kinder zeigte sich Rhinitis. Von den Müttern jener Kinder hatten 20 pCt. Bazillen, meist in Nase und Rachen und nur selten in der Vagina. Meist handelt es sich eben nur um einen reinen Bakterienbefund auf den Schleimhäuten, ohne dass auch nur die geringsten klinischen Erscheinungen zu beobachten waren.

SEIFERT.

17) **Stenger** (Königsberg). **Beziehungen von Augenleiden zu Erkrankungen der Nase und der Nasennebenhöhlen.** *Med. Klinik. No. 9. 1920.*

Für die Beziehungen zwischen Augen- und Nasenerkrankungen kommen folgende Krankheitsformen in Betracht: 1. Erkrankungen der Augenlider, Konjunktiven und Kornea, 2. die akut entzündlichen Erkrankungen der Augenhöhle (Orbitalphlegmone), 3. Erkrankungen des Tränennasenkanales und des Tränensackes, 4. Dislokationen des Augapfels (besonders Mukozele), 5. Erkrankungen im Bereiche des Optikus (Neuritis retrobulbaris), 6. Katarakt, Glaukom, 7. Reflexneurosen. Lokale Krankheitserscheinungen dürfen nicht ausschliesslich nach dem Gesichtspunkt der momentalen lokalen Symptome beurteilt werden, die Untersuchung muss feststellen, inwieweit die lokalen Anzeichen mit ursächlichen fernliegenden Erkrankungen in Verbindung stehen.

SEIFERT.

18) **B. Sir. Beziehungen der Nasenhöhle zum Auge.** *Casopis Lekaruv ceskych. Jahrg. 58. No. 32.*

Augenbeschwerden, ausgehend von den Killian'schen hyperästhetischen Zonen; negativer ophthalmologischer Befund.

Anführung zweier Fälle (einmal asthenopische, das zweitemal katarrhalische Beschwerden).

Die Heilung erfolgte durch Trichloressigsäureätzung der betreffenden Stellen und Abtragung von Polypen.

IMHOFER.

19) **Georges Portmann** (Bordeaux). **Behandlung der Siebbeineiterungen auf nasalem Wege. (Traitement des suppurations éthmoidales par voie nasale.)** *La Presse Médicale. 21. April 1920.*

Verf. gibt eine kurze Uebersicht über die Pathogenese der Siebbeineiterungen und schildert an der Hand von 5 Textfiguren die Kürettage des Siebbeins, ohne für den Spezialisten etwas wesentlich Neues zu bringen. Er bedient sich zur Kürettage hauptsächlich der Moure'schen Kürette, die so gestaltet ist, dass eine Verletzung der Lamina cribrosa oder ein Eindringen in die Schädel- oder Orbitalhöhle nicht möglich ist. Sie besteht aus einem stark gekrümmten Löffel, dessen obere und seitliche Teile stumpf und abgerundet sind; nur der vordere Rand ist schneidend. Der Löffel ist an einem Handgriff so angebracht, dass er — einmal in die Nase eingeführt — der Schädelhöhle stets seine am meisten abgerundete Partie zukehrt. Der Löffel wird dicht vor der Keilbeinhöhlenwand eingesetzt und stark nach vorn gezogen und auf diese Weise alle Granulationen usw. entfernt.

FINDER.

20) **P. Calicetti. Hypophysärer Feminismus bei Adenoidenträgern. (Feminilismo ipofisario in soggetti adenoidei.)** *La Pediatria. Fasc. III. Vol. 27. 1919.*

Die Arbeit stellt einen Beitrag dar zur Bestätigung der hypophysären Natur des Citelli'schen Symptomenbildes. Verf. schildert Individuen mit adenoiden Vegetationen, die ausser den Citelli'schen Symptomen ausgesprochene Zeichen von Feminismus aufwiesen: zarte, transparente Haut, ausgesprochene Hypotrichose, weibliche Anordnung der Schamteile, niedriges und breites Becken, sexuelle Frigidität und bei einem Gynäkomastie. Verf. weist nach, dass dieser Feminismus hypophysärer Natur ist; bei dem einen besonders studierten Fall trat nach Einnehmen von 3 Endohypophysintabletten eine allgemeine und thermische Reaktion auf, wie sie von Citelli und dem Verf. zuerst bei Adenoidenträgern gezeigt worden ist. Auch hatte sowohl auf die psychischen Symptome, wie den Feminismus die Organotherapie mit Hypophysenextrakt einen ausgezeichneten Einfluss.

CALAMIDA.

c) Mundrachenhöhle.

21) **Giuseppe Leale. Beitrag zum Studium der angeborenen Bildungsfehler des Gesichts. (Contributo allo studio sui vizi congeniti di conformazione della faccia.)** *Arch. Ital. di Laringologia. XXXIX. Fasc. 3/4. Januar 1920.*

Verf. gibt zunächst einen Ueberblick über die am häufigsten vorkommenden Bildungsanomalien des Gesichts und berichtet sodann über zwei Fälle von seltener Missbildung. Der eine betraf einen 68jährigen Mann mit einer doppelten Hasenscharte; die Spalten gehen beiderseits bis zur Nasenwurzel und fassen in sich den Alveolarrand, das Gaumengewölbe mit weichem Gaumen. Die doppelten Spalten isolieren einen Teil der Oberlippe, die wie eine Appendix hervorspringt, und des Alveolarrandes, in welchem drei schlecht entwickelte Schneidezähne sitzen; sie vereinigen sich in der Mittellinie des harten Gaumens zu einer einzigen Spalte, durch die man den unteren Rand des Septums erblickt.

Im zweiten Fall, einen 5 Monate alten Säugling betreffend, sollte wegen der Unfähigkeit zu saugen, eine Operation gemacht werden. Auch hier handelte es sich um eine doppelte Hasenscharte, aber die Spalten verhielten sich verschieden: die linke ging durch den Alveolarrand, den harten Gaumen (links von der Mittellinie) und das Gaumensegel, die rechte Spalte ist in der Mittellinie gelegen und geht durch das atrophische Gaumensegel und den hinteren Teil des harten Gaumens.

CALAMIDA.

22) **Zoubaroff** (Lausanne). **Die Entamoeba gingivalis, sc. dentalis, sc. buccalis.** *Doktordissert. Schweizer Rundschau f. Med. No. 6/7. 1920.*

Die Entamoeba ist bis jetzt nur in Russland, Deutschland, in den United States und in der Schweiz gesehen worden. Sie findet sich in etwa 50 pCt. der Pyorrhoea alveolaris, ist aber nicht Ursache derselben. Die Technik ist in der Arbeit zu studieren.

JONQUIÈRE.

23) **Kaznelson** (Prag). **Essigsäurevergiftung mit Ikterus.** *Med. Klinik. No. 6. 1920.*

Eine 27jährige Frau hatte suicidii causa etwa 30 g Essigessenz zu sich genommen. Die Schleimhaut der Mundhöhle war in einen weisslichen Schorf umgewandelt. Drei Tage nachher Exitus. Bei der Sektion fand sich weissliche Verfärbung der Zunge; an der Schleimhaut des weichen Gaumens und des Rachens kleine punktförmige Blutungen und stärkere Injektion, die Schleimhaut der Speiseröhre gelblichgrün verfärbt.

SEIFERT.

24) **Hermann Schmerz** (Graz). **Die Lingua papillo-cystica.** *Bruns' Beiträge z. klin. Chir. Bd. 119. H. 1. 1920.*

Beschreibung nebst Abbildung eines Falles dieses in der Literatur nur durch wenige Fälle vertretenen Krankheitsbildes, das zur Gruppe der Knötchen- oder Warzenformen der Lymphangiome der Zunge gehört und von Dollinger zuerst beschrieben wurde. Im vorliegenden Fall wurde ein günstiges therapeutisches Resultat durch Anwendung des Glüheisens erzielt.

FINDER.

25) **Sixten Hetter** (Stockholm). **Fall von Parotistumor. (Fall of parotistumor.)** Aus den Verhandlungen der Sektion für innere Medizin. *Hygiea. Bd. 81. No. 5. 15. März 1919.*

53jähriger Mann, der seit 1907 an Schmerzen in der linken Kiefergelenkgegend litt; 2 Jahre später Anschwellung dieser Partie und 1912 Exstirpation des Tumors. Pathologisch-anatomische Diagnose: Parotitis chronica.

Die Schmerzen hörten jedoch nicht auf und nach 3 Jahren fing ein Rückfall des Tumors an. Da die Schmerzen unerträglich wurden, wurde 1917 eine Totalexstirpation des Tumors gemacht. Pathologisch-anatomische Diagnose: Endothelioma lymphangiomatosum.

E. STANGENBERG.

26) **Wrede** (Braunschweig). **Schleimhauttuberkulose des Mundes.** *Med. Klinik. No. 19. S. 378. 1920.*

52jährige Frau, seit 2 Monaten krank. Die zahnlose rechte Hälfte des Unterkieferalveolarfortsatzes ist bedeckt von einer kleinen höckerigen etwas schmierig

belegten Granulationsfläche. Parallel zu ihr verläuft in der äusseren Mundbucht ein schlitzförmiges Geschwür mit dünnen, überhängenden Rändern. Tuberkelbazillen nachgewiesen. Primärer Schleimhautlupus.

SEIFERT.

27) **F. Ninger. Rachentuberkulose.** *Sbornik Lekarsky. Bd. 15. H. 4.*

Darstellung des gesamten Literaturmaterials. Eigenbeobachtungen an acht Fällen, welche die Rachentuberkulose allein oder im Zusammenhange mit Nasen- und Larynxtuberkulose zeigen. In diagnostischer Hinsicht ist nach N. nur das positive Resultat einer Probeexzision beweisend; die Jodwirkung ist (vgl. auch Körner) stets von zweifelhaftem diagnostischen Werte und es kann auch bei Tuberkulose das Jod bis zu einem gewissen Grade wirksam sein.

N. weist darauf hin, dass bei Tuberkulose des Rachens Narbenverziehungen, Verwachsungen und Substanzverluste ähnlich wie bei Lues möglich sind.

Therapie: Galvanokaustische Behandlung neben entsprechender Allgemeinbehandlung.

R. IMHOFER.

28) **W. O. La Motte. Erscheinung des Griffelfortsatzes im Rachen mit Symptomen. (Report of styloid processes appearing in the throat with symptoms.)** *The Laryngoscope. Mai 1919.*

Wegen Druckfehlers fehlt der Hauptteil dieser Mitteilung. Auszug deshalb unmöglich. Im Jahre 1915 hat La Motte einen in der Mandel versteckten, aber palpierbaren Griffelfortsatz entfernt mit Verschwinden der Symptome von trockenem Husten und Stechen.

O. T. FREER.

29) **T. J. Hellman. 1. Studien über das lymphoide Gewebe III. Die Bedeutung der Sekundärfollikel. (Studier öfver den lymfoida väfnaden III. Sekundär-folliklarnes betydelte.) 2. Studien über das lymphoide Gewebe II. Die Sekundärfollikel in den Tonsillen der Kaninchen. (Studier öfver den lymfoida väfnaden. Sekundärfolliklarnes i kaninernas tonsillar.)** *Upsala Läkareförenings Förhandlingar. Bd. 24. H. 3/4. S. 217—316. Pl. 9—13. 1919.*

Durch Feststellung der normalen Gewichte des lymphoiden Gewebes bei Kaninchen (149 gesunden Tieren) verschiedenen postfötalen Alters (Upsala Läkaref. Förh., Bd. 19, Supplh. 1914. Siehe deutsch. Autoref. das. S. 363—377) stellte der Verf. fest, dass die Gewichtskurve des lymphoiden Gewebes — im Gegensatz zu den Kurven des Körpergewichts, des Skelettes, der Muskulatur, der Nieren, Leber und Milz, die ein durchwegs regelmässiges Aussehen zeigen und bis zum Alter von einem Jahre allmählich ansteigen — zwei deutlich markierte Kulminationspunkte aufwies. Der eine ist bei allen lymphoiden Geweben vorhanden zur Zeit der Geschlechtsreife (4.—5. Monat), der andere im Alter von 10 Monaten, noch stärker hervortretend als der erste, war nur bei dem peripher gelegenen lymphoiden Gewebe vorhanden, das den Einwirkungen der Aussenwelt am meisten ausgesetzt ist. Während der Verf. das erste Maximum als den Ausdruck einer Höchstleistung der Lymphozytenproduktion für das allgemeine Bedürfnis des Organismus ansah (gleichzeitig ist auch die Zahl der Lymphozyten im Blut am grössten [Lindberg]), fasste er das zweite als Höchstleistung des lymphatischen Gewebes zum

Zwecke der lokalen Abwehr eindringender fremder giftiger Reize auf. Zu diesem Zeitpunkte sind die äusseren und inneren Abwehrkräfte des Organismus so stark geworden, dass er an das lymphoide Gewebe keine so grossen Anforderungen wie früher zu stellen braucht, so dass dieses weiterhin der Involution verfällt. Die Tonsillen, die alle als rekonstruierte gewogen wurden, wiesen diese beiden Maxima sehr deutlich auf, besonders war das zweite hier grösser als bei dem lymphoiden Gewebe an anderen Stellen.

1. Durch seine Untersuchungen über Sekundärfollikel (Flemming's „Keimzentren") beim Menschen ist der Verf. zu der Ansicht gelangt, dass die Flemming'sche Theorie, welche besagt, dass diese Bildungen als Hauptkeimstätten der Lymphozyten aufzufassen sind, fehlerhaft ist. Diese Theorie ist hauptsächlich auf die eine Beobachtung gestützt, dass in den Sekundärfollikeln mehr Mitosen als sonst in dem lymphoiden Gewebe vorkommen. Es gibt zahlreiche Tatsachen, die gegen diese Theorie sprechen. Erstens werden die Sekundärfollikel erst nach der Geburt angelegt, obwohl die Lymphozytenproduktion schon in den letzten Fötalmonaten sehr gross ist. Weiter ist es nicht gelungen, den Beweis zu liefern, dass bei der Teilung der grossen, ungleichartigen Zellen in den Sekundärfollikeln wirklich Lymphozyten entstehen. Besonders in der laryngologischen Literatur hat man ferner gezeigt (Levinstein), dass Sekundärfollikel mit grossen hellen Zentren nur eine kleine dunkle peripherische Zone haben. Dies kann der Verf. auf Grund seiner Untersuchungen über die Tonsillen des Kaninchens bestätigen. Die Erklärung dieser Tatsache stösst auf Schwierigkeiten, denn nach der Flemmingschen Theorie soll wohl im allgemeinen ein grosses helles Zentrum einer grossen Lymphozytenproduktion entsprechen, und die dunkle periphere Zone soll das Resultat dieser Produktion sein. Bei der Untersuchung von Lymphdrüsen und Milz menschlicher Individuen, die an verschiedenen Infektionskrankheiten gestorben waren, konnte der Verf. zeigen, dass zahlreiche Zeichen einer entzündlichen Reaktion in den Sekundärfollikeln dabei auftreten. Leukozyten, Plasmazellen, Fibrinausscheidung, Blutung und Nekrose kommen in den Sekundärfollikeln vor. Diese und zahlreiche andere, in einem Referat nicht wiederzugebende Beobachtungen und in der Literatur vorliegende Tatsachen, welche der Verf. in seiner Arbeit aufzählt, sprechen nach seiner Meinung gegen die Flemming'sche Theorie. Es erscheint daher notwendig, die Flemming'sche Theorie durch eine andere zu ersetzen.

Der Verf. geht nun bei der Begründung seiner Theorie von der allbekannten Tatsache aus, dass täglich Reize in Form von Bakterien und Toxinen auf das lymphoide Gewebe einwirken. Gegen diese Reize entstehen täglich reaktive Prozesse in dem lymphoiden Gewebe. Lokale Zellvermehrung und Zellvergrösserung folgen und das Resultat dieser Prozesse ist die Bildung von Sekundärfollikeln. Das morphologische Bild eines Sekundärfollikels stimmt mit dem eines Entzündungsherdes gut überein. Diese täglich vorkommenden reaktiven Prozesse sind als eine physiologische Leistung des lymphoiden Gewebes aufzufassen. Werden die Reize stärker, wie bei den Infektionskrankheiten, so können sie diese physiologische Reaktion in eine pathologische überführen. Es entstehen dann Zeichen eines deutlichen Entzündungsherdes, Leukozyten, Fibrinausscheidung, Nekrose usw. können auftreten. Man weiss ja auch aus der laryngologischen Literatur, wie gewöhnlich Vergrösse-

rungen und Veränderungen der Sekundärfollikel bei den inflammatorischen Hyperplasien des lymphoiden Gewebes im Pharynx sind. Tuberkelbildungen im lymphoiden Gewebe sind von dem gleichen Gesichtspunkte als den Sekundärfollikeln entsprechende, aber durch spezifischen Reiz modifizierte Gebilde aufzufassen. Die sogenannten Flemming'schen „tingiblen Körperchen", deren Gegenwart in den Sekundärfollikeln man nie hat erklären können, sind nichts anderes als bei diesen Reaktionen entstandene Zellzerfallsprodukte.

Der Verf. will also diese Sekundärfollikel, „die Flemming'schen Keimzentren", als Reaktionsherde oder „Reaktionszentra" gegen die täglich und besonders bei Infektionskrankheiten eindringenden Reize (Bakterien und Toxine) ansehen.

2. In seiner Arbeit über die Kaninchentonsillen hat der Verf. in vollständigen Schnittserien von 109 Tieren verschiedenen Alters (203 Tonsillen), bei jeder Tonsille die absoluten und relativen (im Vergleich zur Grundsubstanz der Tonsille) Gewichte der Sekundärfollikel, der hellen und dunklen Partien der Sekundärfollikel, sowie deren Zahl und Grösse bestimmt. Die Konturen des lymphoiden Gewebes der Tonsille, der Sekundärfollikel, sowie ihrer hellen und dunklen Partien von jedem 5. Tonsillenschnitt wurden auf Zeichenpapier aufgezeichnet, die Zeichnungen dann ausgeschnitten und die Ausschnitte jeder Partie gewogen. Aus diesen Werten wurden dann die Prozentzahlen der verschiedenen Gewebsteile und aus diesen Prozentzahlen mittels der schon früher (s. o., die Tonsillen derselben Tiere, welche bei der Untersuchung im Jahre 1914 benutzt wurden) gefundenen absoluten Gewichte der Tonsillen die absoluten Gewichte der verschiedenen Partien berechnet.

Es zeigte sich, dass die absoluten wie die relativen Gewichte der Sekundärfollikel bei 10 Monate alten Tieren am grössten sind. Die absoluten Gewichte sind etwa doppelt so gross wie bei 4 Monate alten Tieren. Die Zahl der Sekundärfollikel ist bei 10 Monate alten Tieren ebenfalls am grössten. Auch ihre Grösse erreicht zu dieser Zeit den höchsten Wert. Die Ausbildung der Sekundärfollikel in beiden Tonsillen desselben Tieres ist durchweg sehr gleichmässig. Je grösser die Tonsillen, desto grösser ist in der Regel das absolute Gewicht der Sekundärfollikel sowie das Gewicht ihrer hellen und dunklen Partien. Auch Anzahl und Grösse der Sekundärfollikel ergibt in grösseren Tonsillen höhere Werte. Bei einer Vergrösserung der Sekundärfollikel wächst hauptsächlich die helle Partie. Jede Tonsille enthält Sekundärfollikel von jeder Grösse, kleinere und grössere. Dieser Zustand macht eine stetig fortschreitende Neubildung sowie ein Wachsen der Sekundärfollikel sehr wahrscheinlich. In einzelnen Tonsillen sind Massen von kleinen Sekundärfollikeln, in anderen nur eine recht geringe Anzahl vorhanden. Dieser Zustand spricht gegen eine kontinuierliche, für eine intermittierende Entstehung neuer Sekundärfollikel. Es ist daran zu denken, dass gewisse Ursachen zu gewissen Zeiten eine Massenanlage auslösen.

Das Verhalten der Sekundärfollikel, deren Ausbildungsmaximum mit dem zweiten Kulminationspunkt der Gewichtskurve des lymphoiden Gewebes im allgemeinen übereinstimmt, welchen Kulminationspunkt der Verf. als Ausdruck einer Abwehrreaktion des lymphoiden Gewebes ansah, weist, falls diese Ansicht sich

bestätigen sollte, darauf hin, dass die Entwicklung der Sekundärfollikel unter dem Einfluss giftiger Reize vor sich geht. Auch gewisse andere Beobachtungen, welche in dieser Arbeit näher angeführt sind, scheinen dem Verf. für seine Theorie über die Bedeutung der Sekundärfollikel und gegen die Flemming'sche Theorie zu sprechen. (Autoreferat.)

30) **Schoetz** (Berlin). **Gehäuftes Auftreten der Plaut-Vincent'schen Angina.** *Med. Klinik. No. 6. 1920.*

Im September und Oktober 1919 konnte in Berlin, vorwiegend in der Kassenpraxis, ein derart gehäuftes Auftreten der Plaut-Vincent'schen Angina festgestellt werden, dass man von einem epidemischen Aufteten sprechen durfte. Eine gemeinsame Ansteckungsquelle liess sich nicht nachweisen. Der Verlauf war durchweg ein leichter. Unter Ausreiben der Geschwüre mit 20proz. Argentum nitricum, Gurgeln mit H_2O_2 und innerlich Jodkali trat in wenigen Tagen Heilung ein. SEIFERT.

31) **Seligmann** (Berlin). **Gehäuftes Auftreten der Plaut-Vincent'schen Angina.** *Med. Klinik. No. 12. 1920.*

Bestätigung der Angaben von Scholtz über das gehäufte Auftreten der Plaut-Vincent'schen Angina in den Herbst- und Wintermonaten 1919.

SEIFERT.

32) **Kronenberg** (Solingen). **Gehäuftes Auftreten der Plaut-Vincent'schen Angina.** *Med. Klinik. No. 12. 1920.*

Auch in Westdeutschland (Solingen und Umgebung) wurde während des Jahres 1919 eine Häufung der Plaut-Vincent'schen Angina festgestellt. Die Erkrankung verlief verhältnismässig schnell, obgleich einige Male grosse Teile der Mandel nekrotisch zugrunde gingen. Komplikationen ernster Art wurden nicht beobachtet. Die Behandlung bestand in Pinselungen mit Jod nach vorheriger Entfernung der nekrotischen Beläge sowie Spülungen mit H_2O_2 unter Zusatz von Alkohol. SEIFERT.

33) **Wechselmann** (Berlin). **Schanker oder syphilitische Erkrankung der Mandeln.** *Med. Klinik. No. 1. 1920.*

In einem Ehescheidungsprozess hatten die beobachtenden Aerzte und ein Gutachter eine syphilitische Erkrankung des Mannes als eine extragenitale Infektion der beiden Tonsillen bezeichnet, während Wechselmann in seinem Gutachten die Anschauung vertrat, dass die wissenschaftlichen Zeichen für einen doppelseitigen Mandelschanker fehlten, dass es sich um eine Angina specifica im Sekundärstadium der Syphilis handelte. SEIFERT.

34) **Harvey M. Becker** (Sunbury, Pa.). **Die Vorzüge der allgemeinen über die lokale Anästhesie bei Tonsillektomien. (Avantages of general over local anesthesia in tonsillectomy.)** *Pennsylvania med. Journ. Februar 1920.*

Die Vorteile bestehen darin, dass Blutungen bedeutend geringer sind. Schwere Blutungen hat B. in seinen Fällen überhaupt nicht gesehen. Ferner

darin, dass der psychische sowie chirurgische Shock geringer sind, dass die Entfernung der Gaumen- wie Rachenmandel vollständig geschehen kann, dass weniger Trauma, weniger Narbengewebe und vor allem die Sicherheit der allgemeinen Narkose die in die Augen springenden Merkmale dieser Methode sind. Unter lokaler Anästhesie (100 Tropfen einer halbprozentigen Novokainlösung plus 10 Tropfen Adrenalin) beobachtete er den Tod eines 27jährigen, scheinbar gesunden Mädchens, das 10 Minuten nach der Injektion an Konvulsionen zugrunde ging.

In der Diskussion erklären sich Jobson, Stout und Weinberger für die lokale Novokainanästhesie; Chevalier Jackson meint, dass wenn B. noch keine einzige schwere Blutung nach einer Tonsillektomie gesehen hat, eines Tages die Reihe auch an ihn kommen werde. Skillern benutzte eine $^1/_2$ bis 1proz. Novokainlösung, bis er seine eigenen Tonsillen entfernen liess. Der Schmerz war nicht unbedeutend. Später trat eine schwere Nachblutung ein. Er meint, dass bei Leuten von 40 Jahren und darüber man vor den grossen fibrösen Mandeln auf der Hut sein sollte. Simpson hatte auch einen Todesfall, der ganz ähnlich dem von B. berichteten war, und der unter Konvulsionen, die an Epilepsie erinnerten, zugrunde ging.

FREUDENTHAL.

35) **John J. McCoy. Die chirurgische Behandlung von Mandelkarzinom mit Bericht über Fälle desselben. (Surgical treatment of cancer of the tonsil with a report of cases.)** *The Laryngoscope. Juli 1919.*

Zur Entfernung der karzinomatösen Mandel wird folgendermassen vorgegangen: Ein Schnitt, $2^1/_2$ bis 3 Zoll lang, wird am vorderen Rande des Kopfnickers gemacht. Die Jugularisdrüsen werden entfernt; die Vena facialis wird nach doppelter Unterbindung durchtrennt und die Arteria carotis externa unterbunden. Die Präparierung wird weiter nach oben geführt, bis der hintere Bauch des M. digastricus bloss liegt. Dieser Muskel, der M. stylohyoideus und styloglossus werden zur Seite gehalten, bis der Constrictor superior sich zeigt. Jetzt wird vom Munde aus operiert und die Mandel und deren erkrankte Umgebung wegpräpariert. Dann wird ein Schnitt durch den Constrictor superior gemacht und starkes Licht durch diese Oeffnung und auch durch die innere Wunde im Schlund geworfen, so dass alles erkrankte Gewebe sichtbar wird und entfernt werden kann. In späteren Operationen hat McCoy 2 bis 3 Zoll des Kopfnickers reseziert, um ein Wiedererscheinen der Geschwulst im Halse zu verhindern. (Leichenoperationen haben mir gezeigt, dass der Unterkiefer der Erzeugung einer guten übersichtlichen Oeffnung vom Halse in die Mandelgegend sehr im Wege ist. Ref.)

O. T. FREER.

36) **Noel C. Forsyth. Anwendung von Antistreptokokkenserum bei Peritonsillitis. (The use of antistreptococcic serum in quinsy.)** *Brit. med. Journ. 13. März 1919.*

Verf. hat Fälle von Peritonsillitis mit polyvalentem Antistreptokokkenserum behandelt und zwar wurden 10 ccm injiziert; bestand Verdacht auf Diphtherie, so wurden noch 2000 I.-E. Diphtherieserum hinzugefügt. Er berichtet über 10 Fälle;

die Schmerzen liessen innerhalb 6—12 Stunden nach; Eiter kam gewöhnlich am 4. Krankheitstage. In keinem Falle wurde der Abszess inzidiert. FINDER.

d I) Kehlkopf und Luftröhre.

37) **Hansberg** (Dortmund). **Primäres Erysipel des Kehlkopfes.** *Med. Klinik. No. 10. S. 270. 1920.*

25jähriger Mann mit primärem Erysipel des Kehlkopfes. Zwei Tage nach der Tracheotomie Ausbreitung des Erysipels durch die Trachealöffnung auf die Haut des Halses und der Brust. SEIFERT.

38) **A. Precechtel. Akute Entzündung des submukösen Larynxgewebes und Beitrag zur Technik der Tracheotomie.** *Casopis Lek. ceskych. No. 19. 1919.*

Uebersicht der Literatur über Laryngitis submucosa und deren verschiedene Formen. Bezüglich der Therapie bemerkt P., dass die Intubation sich nicht bewährt hat, da die ödematösen Falten das Tubusende von oben überlagern; Verf. empfiehlt die Tracheotomie. Zur Einführung der Kanüle bedient er sich eines dem Killian'schen Nasenspekulum ähnlichen Dilatators, der eine rasche Einführung derselben gestattet.

Schliesslich Mitteilung von 4 Fällen, von denen einer (durch Bac. proteus bedingt) letal verlief. IMHOFER.

39) **Hansberg** (Dortmund). **Hochgradige hypoglottische Hyperplasie.** *Med. Klinik. No. 10. S. 270. 1920.*

Eine Frau erkrankte vor einem halben Jahre an allmählich zunehmender Heiserkeit, zu welcher langsam Atemstörungen hinzutraten. Unterhalb der rechten Stimmlippe wulstartige Hyperplasie. Tracheotomie und dann nach totaler Laryngofissur Exzision des Wulstes von vorne bis hinten auf den Knorpel. Reaktionsloser Verlauf. Die mikroskopische Untersuchung ergab rein katarrhalischen Prozess der Subglottis. SEIFERT.

40) **Domenico Letizia. Ein Fall von Arthritis crico-arytaenoidea durch Gonokokkus Neisser verursacht. (Un caso di crico-aritenoidea determinata del gonococco di Neissor.)** *Atti di Clinica Oto-Rino-Laringoiatrica di Roma. Anno XVI. 1918.*

Pat. hatte diffuses Oedem und Hyperämie des Larynxeingangs und besonders der linken Plica ary-epiglottica. Linker Aryknorpel geschwollen und unbeweglich. Pat. ist dysphonisch, hat inspiratorische Dyspnoe. Pat. hatte kurz vorher eine Gonorrhoe akquiriert und hatte auch Epididymitis. Er wurde mit alle 5 Tage wiederholten Injektionen eines polyvalenten Antigonokokkenserums behandelt. Nach der 7. Einspritzung konnte er als geheilt entlassen werden. CALAMIDA.

41) **E. D. Downing** (Woodmen, Colo). **Ein Fall von Blastymykosis mit Ergriffensein des Larynx. (A case of blastomycesis with laryngeal involvement.)** *New York State Journ. of Med. Januar 1918.*

Der Fall wird deshalb berichtet, weil der Larynx primär erkrankt war. Jodkalium sowie andere Mittel waren erfolglos. FREUDENTHAL.

42) J. Cisler. **Beziehungen des N. recurrens zur gutartigen Struma und ihrer Operation.** *Casopis Lekaruv Ceskych. No. 14. 1919.*

Rekurrensstörungen kommen bei gutartigen Strumen, besonders Kolloidkröpfen in etwa 4 pCt. vor. Rekurrensstörungen nach Strumektomie zeigen sich bei mehr als der Hälfte der Fälle, sind jedoch nur in 5,32 pCt. komplette irreparable Lähmungen, also Kontinuitätstrennung des Nerven. Viel häufiger sind es mechanische Insulte bei erhaltener Kontinuität des Nerven, also Zerrung, Quetschung bei der Operation, Druck von Extravasaten und Adhäsionen.

Die Prognose bezüglich der Stimmfunktion ist günstig (Kompensation von der anderen Seite). Dyspnoische Beschwerden nach Strumektomie sind sehr oft rein subjektiver Natur, besonders bei normalen Verhältnissen der Trachea.

IMHOFER.

43) George E. Brown und Bert E. Hempstead (Miles City, Mont.). **Rekurrenslähmung bei Mitralstenose. (Paralysis of recurrent laryngeal nerve associated with mitral stenosis.)** *Journ. Amer. med. Assoc. 5. Januar 1918.*

Bericht eines Falles: 35jährige Frau litt an Kompensationsstörungen und Paralyse des Rekurrens. Die letztere ging unter Ruhe und Digitalis vollständig zurück.

FREUDENTHAL.

44) Achille Torretta. **Zwei Fälle von Avellis-Jackson'schem Symptomenkomplex infolge Schussverletzung. (Due casi di sindrome di Avellis-Jackson consecutiva a ferita d'arme da fuoco.)** *Atti di Clinica Oto-Rino Laringoiatrica di Roma. Anno XVI. 1918.*

In beiden Fällen handelte es sich um halbseitige Lähmung des Gaumensegels, der Zunge und des Rekurrens; Sensibilität und Reflexe im Pharynx und Larynx, sowie Beweglichkeit des Sternokleido und Kukullaris waren normal. Aus letzterem folgt, dass der Ramus externus des Accessorius unverletzt war. Eine Verletzung des Rekurrens schliesst Verf. aus. Er nimmt an, dass das Geschoss auf seinem gradlinigen Verlauf (im ersten Fall vom linken Jochbein zur linken Seite des Atlaskörpers, im zweiten Fall von der Kinn-Nasenfurche links zu einem Punkt 2 cm hinter der Spitze des linken Warzenfortsatzes) den Ramus internus des N. accessorius und den N. hypoglossus verletzt habe, dagegen den Ramus externus, den Vagus und den Halssympathikus unverletzt gelassen habe.

FINDER.

45) James F. McCaw (Watertown, N. Y.) **Laryngotomie bei Kindern. (Laryngotomy in children.)** *New York State Journ. of Med. Januar 1918.*

Auf Grund einer bei einem 5jährigen Kinde wegen Papillom vorgenommenen Laryngotomie empfiehlt Verf. diese Operation in gewissen Fällen. Das den ganzen Larynx ausfüllende Papillom entsprang von der unteren Fläche des linken Stimmbandes (Tracheotomie war 5 Monate vorher gemacht worden). Das Kind genas. Verf. fügt hinzu, dass er keinen Schwebeapparat besitze (Watertown ist aber ganz in der Nähe von New York. Ref.).

John D. Kernan widerspricht der Ansicht McCaw's energisch und rät, namentlich den jüngeren Spezialkollegen die direkten Methoden mehr zu erlernen und auszuüben.

FREUDENTHAL.

46) **John E. MacKenty** (New York). **Technik und Nachbehandlung der halbseitigen sowie der totalen Laryngektomie. (The technic and after-treatment of hemilaryngectomy and total laryngectomy.)** *Journ. Amer. med. Assoc. 15. September 1917.*

Verf. beschreibt in gründlicher Weise die Vorzüge der allgemeinen und lokalen Anästhesie, die verschiedenen Phasen der Operation, seine eigene Technik und schliesslich seine eigene Nachbehandlungsmethode, auf welch letztere besonders hingewiesen sein möge.

FREUDENTHAL.

47) **Schultze** (Braunschweig). **Syphilitische Narbenstenose der Trachea.** *Med. Klinik. No. 14. S. 378. 1920.*

42jährige Frau mit syphilitischer Narbenstenose der Trachea, war drei Jahre lang wegen Husten und Heiserkeit an „Lungentuberkulose" behandelt worden.

SEIFERT.

48) **Thomas McCrae** (Philadelphia, Pa.). **Die physikalischen Zeichen für Fremdkörper in den Bronchien. (The physical signs of foreign bodies in the bronchi.)** *Amer. Journ. med. Sciences. März 1920.*

Mc Crae ist Professor der inneren Medizin an derselben Hochschule wie Chevalier Jackson, und hatte so Gelegenheit alle die Fälle, die zu J. kamen, zu untersuchen. Die Art der Fremdkörper hat verschiedene Wirkung auf den Körper. So kann eine Sicherheitsnadel sehr wenig Schaden anrichten, während manche Nussarten in kurzer Zeit markante pathologische Zustände hervorrufen. Der eine Fremdkörper verlegt das Lumen eines Bronchus vollkommen, während ein anderer wie eine Art Klappe wirkt. Was die Häufigkeit der Fremdkörper in den Bronchien anbelangt, so sieht man in Philadelphia sehr viele, was vielleicht die Folge der Anwesenheit Jackson's in dieser Stadt ist. Jedenfalls aber glaubt Mc Crae, dass die Fremdkörper viel häufiger sind, als man bisher ahnte. Die Anamnese gibt in einer grossen Reihe von Fällen gar keinen Aufschluss, und es ist schlimm, wenn der Fremdkörper dann auch nicht durch Röntgenstrahlen erkannt wird. Dies geschieht a) wenn eine sehr akute Entzündung einsetzt, die schnell zum Tode führt. Die Diagnose wird dann meistens auf Pneumonie gestellt. Dies ist häufig bei Nüssen (Pea nuts), b) wenn chronisch verlaufende Entzündungen eintreten, wobei meistens eine Tuberkulose diagnostiziert wird.

2. bespricht Verf. das durch die Anwesenheit eines Fremdkörpers hervorgerufene klinische Bild. Dasselbe kann sich in kurzen Intervallen sehr schnell ändern. Dies kann passieren durch eine Lageveränderung des Fremdkörpers, oder indem an einem Tage Luft hindurchtritt und am nächsten wieder nicht. Nicht selten finden sich gewisse Zeichen auf beiden Lungen. Das ist ganz besonders wichtig, da zuweilen die nichtaffizierte Seite mehr diffuse Symptome aufweist, als die affizierte, eine Tatsache, die zu schweren Irrtümern führen kann. Ein Zeichen traf Verf. immer an, und das war eine verminderte Ausdehnung der affizierten Seite. Es folgt der Bericht eines Falles, bei dem 3 Stunden nach der Entfernung einer Nadel durch Jackson die Expansion normal wurde.

In einigen Fällen bemerkte M. gewisse sehr feine Rassel- (Reibe-) Geräusche, die verschieden sind von den gewöhnlich vernommenen, und immer bei metallischen Fremdkörpern bemerkt worden. In 2 operierten Fällen war kein anderes Zeichen vorhanden.

Treten Veränderungen in den Lungen ein, so wird gewöhnlich die Diagnose auf Pneumonie gestellt. Fieber, Husten, blutiges Sputum, verminderte Expansion und Dämpfung legen eine solche Diagnose nahe. Doch findet man bei genauerer Untersuchung, dass, wenn Pneumonie vorhanden ist, zugleich auch eine Verstopfung des Hauptbronchus vorhanden ist, ein übrigens äusserst seltenes Vorkommnis.

Ein asthmaähnliches Atmen (asthmatic wheeze) hört man, wenn man sein Ohr oder das Ende eines Stethoskopes in die Nähe des Mundes des Pat. bringt. Auf der Brust hört man in solchen Fällen nichts. Verf. bespricht dann den von Jackson mit dem Namen „Arachidic bronchitis" belegten Zustand (bereits referiert). Auf die Frage, ob es ein bestimmtes klinisches Bild gäbe, dass einen Fremdkörper vermuten lässt, wenn die Röntgenaufnahmen keinen Aufschluss geben, antwortet Verf., dass ausser den beiden genannten Zeichen noch zuweilen eine allgemeine Toxämie auftrete. Schliesslich glaubt M., dass Irrtümer um so leichter vermieden werden können, je mehr man überhaupt an die Möglichkeit eines Fremdkörpers denkt.

FREUDENTHAL.

d II) Stimme und Sprache.

49) **Ernest Tompkins. Eine endgültige Lösung der Frage des Stotterns. (A definitive solution of the stammering problem.)** *The Laryngoscope. Juli 1919.*

Tompkins findet als den Haupterreger des Stotterns die Furcht des Pat. vor dem Stottern. Deswegen, meint er, seien alle Lehrkurse und Uebungen völlig nutzlos. Das Stottern muss dadurch überwunden werden, dass der daran Leidende lieber ganz das Sprechen vermeidet, sogar gelegentlich zur Schreibtafel greift, als dass er sich angesichts der Angst, dass er stottern werde, doch zum Sprechen und eben wegen der Angst, dass er stottern werde, erst recht zum Stottern zwingt. Er soll nur da sprechen, wo er unbefangen sich ausdrücken kann, wie z. B. unter guten Bekannten. Man muss ihn fühlen lassen, dass man gelegentliches Schweigen auf Anfragen wie etwas Natürliches seinerseits hin nimmt und dass man ihm überhaupt keine Sprechpflichten auflegt. Tompkins' Meinungen, sehr eifrig und verständnisvoll ausgedrückt, sind im Einklang mit denen von Elmer Kenyon von Chicago.

O. T. FREER.

50) **Walter B. Swift** and **Hugh Gibson Beatty. Verschlechterte Sprache bei Tabes. Behandlung derselben. (Speech elements in tabes. Sign and treatment.)** *The Laryngoscope. Januar 1919.*

Wo die Medulla oblongata angegriffen und die Gefühlsnerven der Sprachorgane teilweise gelähmt sind, wird die Sprache monoton, die Aussprache wird unklar und der Sprechapparat wird leicht ermüdet. Die Ursache dieser Symptome ist mangelhafte Koordination der Sprechmuskeln (Atmungs-, Zungen-, Lippen-

muskeln). Durch Sprechübungen im Sinne der Muskelübungen Fränkel's für den ataktischen Gang wird meistens grosse Besserung erzielt. O. T. FREER.

51) **W. Carrie. Statistik über sprachgebrechliche Kinder in den Hamburger Volksschulen.** *Stimme. XIII. H. 5. S. 105. 1919.*

Bereits referiert aus Zeitschr. f. Kinderforschung, ferner ebenso abgedruckt in der Münchener med. Wochenschr., No. 39, 1918. (!!) NADOLECZNY.

52) **Rosebery d'Arguto. Die Sicherung edler klassischer Gesangskunst durch die Lösung der Stimmwechselfrage.** *Stimme. XIII. H. 4. S. 77. Januar 1919.*

R. klagt über den Verfall der Gesangskunst und tritt für möglichst frühes Solosingen der Kinder und für Durchsingen in der Mutationsperiode ein. Falsch ist jedenfalls die Annahme, dass dort, wo die Gesangsstimme gänzlich versagt, ein Katarrh die Schuld trage: „Bei Verlust der Stimme während der Mutation empfiehlt es sich, einen Halsarzt aufzusuchen. Ist der Katarrh beseitigt, dann kommt es auf den fachmännisch gut unterrichteten Lehrer an." Knaben- und Mädchensingkurse sind einzuführen, weil die „Muskeln des Kehlkopfes gelenkig und weich" seien, weil „jeder krankhafte Zustand der Stimme wie der übrigen Organe im Knabenalter leicht heilbar" sei und „frühe Tätigkeit der Stimmorgane vor Erkrankung ihrer Muskeln bewahre". Die Vormutations- und Mutationszeit sei „die geeignetste zur unfehlbaren Stimmbildung". „Der Stimmwechsel erleichtert die Krise (!) und geht schneller vonstatten, wenn der Mutierende unter bewährter Aufsicht die Stimme trainiert". — Von all diesen unbewiesenen Behauptungen dürfte wohl nur der letzten eine gewisse Berechtigung nicht abgesprochen werden können, falls es sich bei der Aufsicht über mutierende Stimmen wirklich um eine „bewährte" Kraft handelt. Herrn R. darf man aber nach seinen eigenen Ausführungen kaum dazu rechnen. Der Aufsatz hat zu lebhaften Erörterungen geführt. Zunächst hat Flatau als Schriftleiter der Stimme selbst schon Bedenken in einer Nachschrift geltend gemacht. NADOLECZNY.

53) **H. Löbmann. Zur Lösung der Stimmwechselfrage.** *Stimme. XIII. H. 6. S. 128. März 1919.*

L. weist im Anschluss an den Aufsatz von Rosebery d'Arguto darauf hin, dass musikalische Schüler, die während der Mutation durchsingen, auffallend rasch eine immerhin brauchbare Männerstimme erhalten. Nur tüchtig geschulte Singlehrer dürfen solche Schüler leiten; was weniger erfahrene Singlehrer an brechenden Stimmen zerstören können, weiss nur, „wer den Stand der Dinge kennt". Nur stimmlich Begabte darf man während der Mutation in möglichst geringem Umfang in der ihnen bequemsten Stimmlage bei weicher Tongebung singen lassen. NADOLECZNY.

54) **Zumsteeg. Stimmwechselfragen.** *Stimme. XIII. H. 10. S. 217. 1919.*

Z. warnt ernstlich vor dem Durchsingen während des Stimmwechsels und begründet die Forderung ärztlicher Mitwirkung während des Stimmwechsels in vorbeugendem und kontrollierendem Sinne gegenüber dem be-



denklichen Satz von Rosebery d'Arguto (Stimme, XIII, S. 77). „Beim Verlust der Stimme während der Mutation empfiehlt es sich, einen Halsarzt aufzusuchen". Er weist auf die Erfahrungen der stimmärztlichen Praxis hin, wonach bei später im Berufsleben vorkommenden schweren Stimmstörungen die Wurzel des Leidens in falscher Behandlung der Stimme während der Mutation aufgedeckt wird. „Wie ein roter Faden zieht sich hier durch die Krankheitsgeschichten die Angabe vom Durchsingen während des Stimmwechsels" trotz erheblicher Beschwerden, die schon damals warnend aufgetreten waren. Die Schulärzte bedürfen auf diesem Gebiet der Mithilfe bewanderter Fachärzte. NADOLECZNY.

55) **H. Roeder. Der Stimmwechsel.** *Stimme. XIV. H. 1. S. 12. Oktober 1919.*

R. lässt Mutierende teils nach sorgsamer Prüfung innerhalb vorgezeichneter Tongrenzen leise mitsingen, teils zeitweise aussetzen und sagt, es sei ihm „noch kein Fall von späterer Stimmerkrankung bekannt geworden, die auf Beteiligung an der Gesangsstunde während des Stimmwechsels zurückzuführen war". Er betont, dass Zumsteeg's Fälle durch „Ueberlastung der Stimme im Stimmwechsel" zu erklären seien. Auch ausserhalb der Gesangsstunde, im Elternhaus und in der Schule müsse die Stimme Mutierender geschont werden und in der früheren Kindheitsperiode solle die Entwicklung und Pflege der Kinderstimme Sachkundigen anvertraut werden. NADOLECZNY.

56) **H. Löbmann. Ueber das sogenannte Leisesingen der Kinder.** *Stimme. XIII. H. 4. S. 79. Januar 1919.*

Infolge des zu lauten Singens pflegen 13—14jährige Mädchen schon „wie Frauen" zu singen. Die Aenderung der Stimmfarbe infolge zu lauten Singens durch Atemüberdruck gleicht nicht der normalen Mutationsveränderung der Mädchenstimme. Der Stimmklang wird nämlich schärfer, hohl, röhrenartig. Besonders Massenchöre und deren Leiter lassen sich leicht zu der Stimmüberanstrengung verführen, da es nicht leicht ist, Massenchöre zum weichen Singen zu veranlassen. Letzteres ist aber auch vom Standpunkt der Durchbildung der Stimme und dem Ausgleich der Register das Richtige. Dem Ref. scheint hier eine gute Beschreibung der ersten Stimmschädigung vorzuliegen, die auf Ueberanstrengung der Singstimme während der Mutationsperiode der Mädchenstimme beruht. NADOLECZNY.

e) Oesophagus.

57) **Bastanier. Ein Fall von Perforation der Speiseröhre und des Herzens durch einen verschluckten Fremdkörper.** *Virchow's Arch. Bd. 226. H. 3. 1919.*

Bei der Sektion eines an Pyämie verstorbenen Soldaten fand sich eine grosse Fischgräte, die sich von der Speiseröhre in den linken Vorhof durchgebohrt hatte. Die Umgebung des Fremdkörpers bestand aus nekrotischen Massen. Im Vorhof sass ein infizierter wandständiger Thrombus. In Milz, Nieren, Darm, Gehirn, Haut und Muskeln embolische Abszesse. FINDER.

II. Kritiken und Gesellschaftsberichte.

a) **G. Killian. Die Schwebelaryngoskopie und ihre praktische Verwertung.** Urban und Schwarzenberg. Berlin-Wien 1920.

In dem vorliegenden Werk hat Killian die Erfahrungen, die er in 10jähriger Praxis mit der Schwebelaryngoskopie gesammelt hat, veröffentlicht.

Killian beginnt mit einem historischen Ueberblick, in welchem er die Entstehung und Entwicklung der Methode beschreibt. Er zeigt, wie aus dem einfachen Versuch, einem Zeichner die Anatomie des Rachens und des Kehlkopfes an der Leiche übersichtlich zu gestalten, die Schwebelaryngoskopie entstand, und er beschreibt dann weiter, wie sich aus den ersten Anfängen mit dem Hakenspatel die Methode weiter entwickelte, bis das Instrumentarium seine heutige, klar bis ins einzelne durchdachte Konstruktion erhalten hat. Das Kapitel demonstriert uns in grossen Zügen die einzelnen Etappen in der Entwicklung und zeigt uns damit, welche Schwierigkeiten zu überwinden waren und wie sie überwunden wurden.

Die folgenden Kapitel beschäftigen sich mit dem Instrumentarium in seiner gegenwärtigen Form. Es wird im ganzen und in seinen einzelnen Teilen beschrieben und durch zahlreiche Abbildungen wiedergegeben.

Die Technik der Untersuchung wird — als das wichtigste bei einer neuen Methode — eingehend besprochen. Nach kurzer Beschreibung der Beleuchtung und einem Hinweis auf die nötigen Vorbereitungen zur Untersuchung wird die Einführung des Spatels beschrieben. Es werden die Vorteile, welche uns im Laufe der Zeit die Erfahrung gelehrt hat, hervorgehoben, sowie die Schwierigkeiten, mit denen wir zu kämpfen haben, und die Fehler, die wir machen, erwähnt. Eine Reihe ausgezeichneter Abbildungen demonstriert uns die einzelnen Positionen während der Einführung und bei liegendem Instrument.

Als besondere Methoden werden die Schwebelaryngoskopie, die Schwebetracheo- und -bronchoskopie beschrieben.

Bei der klinischen Verwertung des Verfahrens wird mit Recht der grosse Vorteil für die kindlichen Kehlkopfaffektionen an die erste Stelle gestellt und der ausserordentliche Nutzen speziell für die Papillome betont. Das Schwebeverfahren ist hier, wie Killian schreibt, die souveräne Methode geworden. Beim Erwachsenen ist es vor allem die Tuberkulose, gegen die wir mit dem neuen Verfahren energischer vorgehen können, als mit allen bisherigen Methoden. Ferner sind die Fremdkörper und die gutartigen Tumoren genannt, die wir mit der Schwebelaryngoskopie erfolgreich behandeln. Ob sich das Verfahren auch bei kleinen Stimmbandkarzinomen bewähren wird, wie Killian nach einer Mitteilung von Lynch hofft, erscheint uns bei der Unklarheit über die Tiefenausdehnung, die auch für die Schwebelaryngoskopie bestehen bleibt, fraglich.

Wenn Killian in seinem Vorwort schreibt, dass es ihm erwünscht erschienen sei, „nach der jahrelangen Unterbrechung unserer wissenschaftlichen Arbeit an die früheren Erfahrungen anzuknüpfen und die inzwischen erworbenen Kenntnisse mit der ziemlich umfangreichen, weit zerstreuten Literatur zusammen zu einem einheitlichen Ganzen zu verarbeiten", so wird er damit in laryngologischen Kreisen allgemeine Zustimmung finden, und — ich glaube dies aus-

sprechen zu dürfen — wir sind ihm für diese Bearbeitung zu grossem Dank verpflichtet. Das Werk war ein Bedürfnis. Es gibt dem Geübten die Grundlagen zu weiterem wissenschaftlichem Arbeiten und zeigt dem Anfänger die Wege, wie er diese für uns so wichtige Methode erlernen kann. Die einfache Klarheit des Ausdrucks und die Uebersichtlichkeit der Anordnung sowie die ausgezeichneten, zum Teil farbigen Illustrationen, machen das Studium des Werkes zu einem wissenschaftlichen Genuss.

W. Albrecht.

---

b) Dänische Oto-Laryngologische Gesellschaft.

120. Sitzung vom 2. Oktober 1918.

Vorsitzender: L. Mahler.
Schriftführer: A. Thornval.

1. Schmiegelow: Otit. med. supp. chr. sin. (Thrombophlebitis sin. transversi. Septicopyaemia. Pachymeningitis purulenta sin. Sinusblutung trotz Sinusthrombose).

2. Schmiegelow: Thrombosis sin. transversi et bulbi venae jugularis (Otit. chr. supp. dx. Excochleatio thrombosis. Genesung. Postoperative Paralyse des Nervus radialis).

3. Schmiegelow: Fall von multiplen Papillomen in Trachea und Larynx.

S. zeigte das Präparat von einem 4jährigen Mädchen, welches dreimal vorher auf der Abteilung behandelt worden war. Man entfernte erstmal in Schwebelaryngoskopie grosse Mengen von Papillomen, welche sich auch unter dem Stimmbande befanden. Tracheotomia inf. wurde auch gemacht. Später wurde Radiumtherapie versucht, und die Respiration wurde ganz frei durch den Larynx. Sie wurde nun das vierte Mal wieder aufgenommen mit hohen Temperaturen, Husten und Dyspnoe. Im Expektorate wurden Tuberkelbazillen gefunden, und man glaubte, es handle sich um eine tuberkulöse Bronchopneumonie. Bei der Sektion etwa zwei Monate später wurde aber keine Tuberkulose gefunden, nur Bronchopneumonie und Bronchitis. S. meint, dass möglicherweise eine tuberkulöse Drüse in die Trachea durchgebrochen ist.

4. Schousboe: Fall von einer sehr grossen Zyste im Larynx.

Es handelte sich um eine 45jährige Krankenschwester vom St. Josephs-Hospital in Odense. An der Vorderseite des Halses, entsprechend der Membrana hyo-thyreoid. wird ein mehr als haselnussgrosser, weicher fluktuierender Tumor gesehen, von natürlicher Haut bedeckt. Laryngoskopie: Linker Recessus pyriformis ist von einem Tumor eingenommen; dieser ist rund mit glatter Oberfläche und drängt den Larynx gegen die andere Seite. Die linke Seite des Larynx ist immobil. Die Geschwulst wurde in Aethernarkose und nach einer Inzision über dem Tumor in der Reg. hyo-thyreoid. entfernt. Hierdurch keine Läsion der Schleimhaut. Mikroskopische Diagnose: Retentionszyste.

Diskussion: Schmiegelow erwähnt einen Fall, wo es sich wahrscheinlich um eine branchiogene Zyste handelte.

5. Danielsen: Fall von Fraktur der vorderen Ohrgangswand.

6. Borries: Respirationslähmung bei Hirnabszess.

Eine 34jährige Frau mit einer alten doppelseitigen Suppuration an beiden Ohren, an der rechten Seite radikaloperiert, ist seit 4 Tagen etwas somnolent gewesen. Da ihr Zustand sich verschlechtert, entschliesst man sich zur Operation, aber während der Vorbereitungen hört die Respiration auf. Die Operation wird dann unter ständiger künstlicher Respiration ohne Narkose ausgeführt. Nachdem ein grosser Abszess im Lobus temporal. dexter entleert ist, beginnt wieder die spontane Respiration. Die spontane Respiration dauerte fort bis zum nächsten Morgen, als der Tod eintrat.

7. Borries: Starke syphilitische Schwerhörigkeit, durch Salvarsan genesen.

121. Sitzung vom 22. November 1918.

Vorsitzender: Mahler.
Schriftführer: Thornval.

Diese Sitzung wurde dem Andenken Wilhelm Meyer's gewidmet. Im November 1868 wurde nämlich in „Hospitalstidende" seine erste Mitteilung von den adenoiden Vegetationen veröffentlicht; 50 Jahre waren also verflossen.

1. Schmiegelow: Von der Bedeutung Wilhelm Meyer's für die Otologie.

2. H. Mygind: Von Wilhelm Meyer's Leben.

3. Nörregaard: Von Wilhelm Meyer's Therapie.

122. Sitzung vom 14. Dezember 1918.

Vorsitzender: Mahler.
Schriftführer: Thornval.

1. S. H. Mygind: Patient mit Labyrinthfistel.

2. Rob. Lund: Syphilis des äusseren Ohres.

3. C. Jacobsen: Syphilis und Neurorezidiv des Nerv. acustic. und des Labyrinths.

4. K. Thrane: Fall von subglottischem Tumor.

Bei einem 9jährigen Mädchen, welches wegen Stridor und mehrerer Erstickungsanfälle ins Reichshospital aufgenommen wurde, wurde bei Laryngoskopie unter dem linken Stimmbande eine runde Vorwölbung von weisser Farbe gesehen. Nach Tracheotomia infer. wurde Schwebelaryngoskopie vorgenommen, und hierbei bricht der Tumor ab und wird ausgehustet.

Die histologische Untersuchung zeigte Granulationsgewebe. Wassermann-Reaktion +. Röntgenuntersuchung +. Ein halbes Jahr später befand sich das Mädchen vollständig wohl.

Thrane ist der Anschauung, dass Tuberkulose die Ursache ist; entweder hat das Granulom sich in einem tuberkulösen Ulkus entwickelt oder als Folge einer Drüse, welche durch die Trachealwand durchgebrochen ist.

5. Viggo Schmidt: Zwei Fälle von syphilitischer Nebenhöhlenerkrankung.

Der erste Fall war eine Entzündung des rechten Siebbeinlabyrinths 15 Jahre nach der Infektion. Ein Gummiknoten war in der Gegend des Canth. intern. dx. durchgebrochen und half die Diagnose stellen. Der andere Fall war ein Empyem des Antrum Highmori. Auch hier entwickelte sich ein Gummiknoten am Canthus internus. Bei Röntgenuntersuchung Verdunklung der Highmorshöhle und rechtsseitigen Ethmoidalzellen. Nach antisyphilitischer Behandlung Zurückgang der Symptome. S. empfiehlt Wassermann-Reaktion immer bei Nebenhöhlenerkrankungen vorzunehmen. Mahler.

---

c) Laryngologische Gesellschaft zu Berlin.

Sitzung am 10. Oktober 1919.

Vorsitzender: P. Heymann.

Killian: 1. Der Schwebehaken in seiner neuesten Form.

Das bisher gebrauchte Instrument war für Kinder zu schwerfällig. K. hat deshalb ein kleineres Instrument anfertigen lassen. Da man ferner von vornherein nicht weiss, wie lang man das Instrument zu wählen hat und es misslich ist, wenn z. B. bei Atemnot infolge Papillomen das eingeführte Instrument sich als zu kurz erweist und erst wieder gegen ein längeres umgetauscht werden muss, so hat K. einen im Rachen verlängerbaren Spatel konstruiert, der sich sehr bewährt hat und jetzt auch bei Erwachsenen versucht werden soll.

2. Doppelseitige Gesichtsspaltenzyste.

Die bisher in der Gesellschaft von Halle vorgestellten Fälle betrafen halbseitige Zysten. Hier handelt es sich um eine Pat. mit doppelseitiger Zyste; die beiden Zysten scheinen zu kommunizieren, denn bei der Punktion wurden beide kleiner. Die Zyste war so gross, dass sie nicht allein vorn lateral am Nasenboden die Schleimhaut nach beiden Seiten vorwölbte, sondern auch eine ganze Strecke weit vorn am Gaumen. Vorführung von hierhergehörigen Bildern aus der Entwicklungsgeschichte. Differentialdiagnostisch kommen die Zahnzysten, die von den Wurzeln der Schneidezähne ausgehen, in Betracht. Diese haben aber gewöhnlich noch eine Knochenspalte und liegen an der Vorderseite des Alveolarfortsatzes.

Ganzer: Radikuläre Zysten können sehr gross werden. Differentialdiagnostisch ist für sie aber eine tote Pulpa Voraussetzung. Ist eine lebende Pulpa vorhanden, so kann unter keinen Umständen die Zyste auf die Einwirkung von der Wurzel oder den Pulparesten her zurückgeführt werden.

Diskussion über den Vortrag von Peyser „Ueber endobronchiale Asthmabehandlung.“

Peyser fasst noch einmal die Ergebnisse seines Vortrages zusammen: Die Ephraim'sche Asthmabehandlung ist kein Allheilmittel: Neben geheilten und jahrelang geheilt gebliebenen Fällen gibt es solche, die nur gebessert wurden und andere, die unbeeinflusst blieben. Bei letzteren hat P. durch Kombination der endobronchialen und endonasalen Therapie mit allgemeiner, besonders physikalischer Therapie, gute Resultate erzielt. Er wendet das biegsame Rohr an; bei Vorbandensein von viel Sekret führt er es zweimal ein: bei der ersten Einführung wird nur reichliche Expektoration erzielt, bei der zweiten Novokain-Suprareninlösung auf die gereinigte Schleimhaut gebracht. In letzter Zeit ist es gelungen, auch Bronchiektasen zu bessern und bronchiektatische Kavernen zu entleeren. Die Zahl seiner Fälle beträgt jetzt 57. Nasenleiden müssen vorher rhinochirurgisch behandelt werden.

Sobernheim hat seinerzeit auf dem Intern. Laryngologenkongress über 12 günstig beeinflusste Fälle berichtet. Seitdem hat er in etwa 8 schweren Fällen die Methode mittels des starren Rohres angewandt, mit nicht befriedigendem Erfolg. Alle diese Fälle verhielten sich resistent gegen Kokain. S. glaubt, dass dieses den wesentlichen Heilfaktor bei der Methode darstellt. Zwei Fälle von ringförmiger Einschnürung bei der Endobronchialbesichtigung berichten v. Schrötter in seiner Klinik der Bronchoskopie und Henry Horn im Journ. Amer. Med. Assoc.

Peyser glaubt, dass es sich nicht um Vagotonie, sondern um eine Hypotonie des Sympathikus beim Asthma infolge von Mangel an Adrenalin handelt; diesem Mangel wird durch das Einbringen von Adrenalin abgeholfen. Die Dziembrowski'sche Theorie ergänzt sich mit der von Ephraim aufgestellten, nach welcher der von der desquamierten Bronchialschleimhaut ausgehende Reiz zum Zentralnervensystem gebracht wird und von da der Krampf der Bronchialmuskeln ausgelöst wird; dieser Kreis werde durch die Anästhesierung unterbrochen und diese Unterbrechung könne eine dauernde sein.

Kuttner: Die ein- oder zweimalige winzige Suprarenindosis allein kann es nicht sein, die bisweilen jahrelang bestehendes schweres Asthma auf lange Zeit zum Verschwinden bringt; wir können die „nervöse Disposition“ als Basis für das Asthma vorläufig nicht entbehren. Der Vagus- und Sympathikustonus spielt wahrscheinlich auch eine Rolle; aber die Asthma auslösenden Gelegenheitsursachen wirken nur bei dazu disponierten Individuen. Man muss also bei jedem Heilverfahren feststellen, wie und wo es gewirkt hat.

Peyser: Die Theorie vom Adrenalinmangel und die Hypothese der nervösen Grundlage brauchen keine Gegensätze zu sein; man kann sich vorstellen, dass das Minus von Adrenalin erst bei nervös veranlagten Menschen Erscheinungen macht.

Ganzer: 1. Wolfsrachenplastik mit Ausnutzung des gesamten Schleimhautmaterials zur Vermeidung der Verkürzung des Gaumensegels.

G. schildert seine verbesserte Methode der Gaumenplastik. Er geht so vor, dass er die Mundschleimhaut vom Nasenseptum so hoch, wie er heraufkommt, ablöst, wodurch eine erstaunliche Menge Material geliefert wird. Auf der anderen Seite, wo die Mundschleimhaut schliesslich in die laterale Nasenwand übergeht,

schneidet er unmittelbar neben dem freien Rande ein und klappt die Schleimhaut nach der anderen Seite herunter. Man bekommt so einen kurzen Zipfel nach der Nase hin. Er klappt dann den Zipfel aus der Nase und aus dem Munde heraus und bekommt hier eine breite Auflage von 2 Wandflächen, die einen ganz anderen Schluss gestatten, als er bei der üblichen Methode möglich ist.

Vom Munde aus betrachtet, macht sich die Sache so, dass man an der Nasenscheidewand in die Höhe steigt, etwa von dort an, wo der harte Gaumen aufhört, und in dieser Weise den Lappen herunterklappt. An den Schneidezähnen geht man noch mit einem Hilfsschnitt entlang, um leichter präparieren zu können. Auf der entgegengesetzten Seite ist eine kleine Klappe gebildet, die nach der Nase zu geht. Nun gelingt es ohne weiteres, den ganzen harten Gaumen damit zu decken.

Nach diesem ersten Teil der Operation muss man eine Weile abwarten. Man kann jetzt, wenn es sich aus irgendwelchem Grunde darum handelt, den Gaumen nach hinten zu verlängern, zu diesem Zwecke eine Zwischenoperation einschalten. Die eigentliche Schlussoperation betrifft den Schluss des weichen Gaumens. Hier geht er auf der einen Seite auf der oralen Fläche des freien Randes, auf der anderen Seite auf der nasalen Fläche des freien Randes mit einem Schnitt herum, der hier, wo die beiden Schenkel zusammenstossen, von einer Fläche auf die andere umschlägt, und bekommt auf diese Weise wieder zwei Klappen, die sich ohne weiteres decken lassen. Während bei der Langenbeck'schen Operation auch bei sorgfältigster Präparierung auf jeder Seite 4 mm Schleimhaut geopfert werden, werden hier 4 mm gewonnen und man kann den Gaumen ohne weiteres schliessen; allerdings ist immer eine Platten-Entspannungsnaht dabei nötig.

2. Ersatzplastik des Gaumensegels aus Schleimhaut und Muskulatur der Umgebung.

Wenn in einer Sitzung die ganze Wolfsrachenplastik auf einmal gemacht wird, so kommt es leicht vor, dass durch Oedem und dadurch, dass die Ernährungsbrücken zu klein sind, Teile des weichen Gaumens nekrotisch werden. Liegt ein Defekt infolge solch einer missglückten Operation oder infolge Lues oder aus anderen Gründen vor, so geht G. so vor, dass er — ähnlich wie bei der Schlussoperation des gewöhnlichen Wolfsrachens bei dem einen Gaumenbogen einen Schnitt auf der oralen Seite anlegt, von diesem Schnitt auf den anderen Gaumenbogen zur nasalen Seite umschlage. Auf diese Weise lässt sich eine Klappe bilden, so dass die orale Schleimhaut nach der Nase zu kommt, auf der anderen Seite eine Klappe, dass die nasale Schleimhaut zur Mundseite hinkommt. Diese beiden Klappen decken sich wieder nachher. Um noch mehr Material zu bekommen, geht er von diesem Schnitt aus einerseits auf die hintere Rachenwand zu und löst ohne besondere anatomische Rücksichten die Schleimhaut mit Muskulatur vorsichtig stumpf ab. Dann vereinigt er die Klappen in der Weise, dass er die orale Klappe herunterlegt und mit dem freien Rande der abgelösten hinteren Rachenwand vereinigt, die nasale Klappe hervorzieht und herüberlegt; sie wird hier an den der Tonsille benachbarten Wundrand angenäht. Auch hier legt man eine kräftige Plattenentspannungsnaht durch die ganze hintere Gegend hindurch. Die Platte legt er gern zwischen Tonsille, so dass sie diese umgreift, und den vorderen Gaumenbogen.

3. Nadelhalter für schwierige Nähte in der Mund- und Rachenhöhle.

G. hat den Eiselberg'schen Nadelhalter mit einem Rundmaul vorn versehen, das gestattet, die Nadel in jeder beliebigen Richtung festzuhalten. (Zu haben bei Windler, Berlin.)

4. Verwendung von Knochen aus dem Darmbeinkamm als Nasenstütze.

G. verwendet als Stütze bei Sattelnasen Beckenkammknochen. Das Stück lässt sich biegen, wie man es braucht, und heilt auffallend gut ein, organisiert sich besser als Schienbeinknochen, hat ferner den Vorzug, dass der Kranke nicht, wie es bei Entnahme — besonders grösserer — Stücke aus dem Schienbein, monatelang darauf Rücksicht nehmen muss. Er macht einen Schnitt etwa 2 mm um die Nasenlöcher herum, der dann das Septum an seiner Ansatzstelle mit spaltet. Er bekommt also aseptische Bedingungen, so dass er von hier aus die Haut hochklappen kann. Er unterminiert von hier aus die Haut und geht sofort auf den Rest des Nasenbeins zu, löst dann das Nasenbein vom Periost ab und schiebt das Knochenstück zwischen Periost und Nasenbeinknochen ein, um zum Schluss die äussere Wunde wieder zu vernähen. Wichtig ist hier, dass Knochen auf Knochen liegt und nicht etwa das Knochenstück frei im Gewebe liegt.

Halle: Bei der gewöhnlichen Anfrischung des Gaumensegels hat man eigentlich nicht nötig, überhaupt etwas zu opfern. Man braucht ja nicht ein Stück der Schleimhaut abzuschneiden, sondern nur beiderseits einen Längsschnitt auf den Rand zu machen. Dann klappt man von diesem Schnitt die Schleimhaut auf beiden Seiten auseinander und hat auch eine doppelte Deckung, ohne dass ein Millimeter Schleimhaut geopfert wird.

Blumenthal bezweifelt, ob mit der Ganzer'schen Methode der weiche Gaumen wesentlich verlängert wird, was für die Sprache unbedingt nötig ist und woran bisher alle Methoden kranken.

Lennhoff fragt, ob Ganzer seine Wolfsrachenoperation auch schon bei Kindern gemacht hat, bei denen die Ablösung der Nasenschleimhaut sehr schwierig ist und diese leicht zerreisst.

Ganzer erwidert Halle, dass bei Spaltung des freien Randes die Spalte immer die Tendenz hat, sich wieder zu schliessen und dadurch Fistelbildung viel leichter möglich ist.

Beim Kinde sind die Verhältnisse genau so wie beim Erwachsenen. Man löst nicht etwa Septumschleimhaut ab, sondern diejenige Schleimhautmasse, die als Mundschleimhaut am Septum in die Höhe steigt. Das ist keine Nasenschleimhaut, sondern Mundschleimhaut. Gutzmann.

III. Briefkasten.

Personalnachrichten.

Am 30. Oktober 1919 beging Geheimrat Körner in Rostock sein 25 jähriges Professorenjubiläum. Seine Freunde und Schüler überreichten ihm eine Geldspende, die zu einer Stiftung verwandt werden soll, die den Namen Körner-Stiftung zu tragen bestimmt ist. In einem in der Zeitschr. f. Ohrenheilk., Bd. 79, H. 1/2, abgedruckten Brief an v. Eicken schreibt Körner: „Die Zinsen möchte ich zunächst zugunsten von Kranken mit Kehlkopftuberkulose verwenden, und zwar in der Art, dass solche in grösserer Anzahl als bisher der Heilung zugeführt oder, wenn sie unheilbar sind, zur Linderung ihrer Beschwerden spezialistisch behandelt und aus dem Kreise der Ihrigen entfernt werden, was ja im höchsten Masse wünschenswert ist, weil gerade die Kehlkopftuberkulose die Krankheit am meisten verbreitet."

Prof. Dr. Hinsberg in Breslau ist zum Ordinarius ernannt worden.

In Wien haben sich die Herren Dr. Menzel und Dr. Hofer für Laryngologie und Rhinologie habilitiert.

Herr Dr. R. Steiner (Prag) hat sich aus Gesundheitsrücksichten gezwungen gesehen, seine Mitarbeiterschaft an diesem Centralblatt aufzugeben. Für die langjährigen wertvollen Dienste, die er unserem Blatte geleistet hat, sagen wir ihm auch an dieser Stelle herzlichen Dank. An seiner Stelle hat sich Herr Dozent Dr. Imhofer (Prag) freundlichst bereit erklärt, die in Böhmen erscheinenden Arbeiten zu referieren.

Herr Dr. R. Lund (Kopenhagen) wird in Zukunft die dänische Literatur referieren.

Druckfehlerberichtigung.

Im Januarheft d. J. muss es Seite 3, Zeile 4, von oben heissen: „Miskolcz" an Stelle von „Niekoloz".

Ferner in demselben Heft Seite 30, 34 und 35: „Paunz" an Stelle von „Paum".

Für die Redaktion verantwortlich Prof. Dr. G. Finder, Charlottenburg, Augsburger Str. 38.
Druck von L. Schumacher, Berlin N. 4.

Internationales Centralblatt

für

Laryngologie, Rhinologie

und verwandte Wissenschaften.

Jahrgang XXXVI. Berlin, Juni. 1920. No. 6.

I. Referate.

a) Allgemeines, obere Luftwege.

1) **H. Gutzmann** und **A. Loewy. Ueber den intrapulmonalen Druck und den Luftverbrauch bei der normalen Atmung, bei phonetischen Vorgängen und der exspiratorischen Dyspnoe.** *Pflügers Arch. f. Physiol. Bd. 180. 1920.*

Die subglottischen Druckwerte bei normaler richtiger Atmung betragen etwa 1 cm $H_2O = {}^3/_4$ mg Hg bei der Inspiration sowohl, wie bei der Exspiration. Sie steigen mit der Atemgrösse, so dass sie z. B. bei etwa 8 l — 4 bis — 7 cm H_2O bei der Inspiration, + 5 bis + 8 cm H_2O bei der Exspiration ausmachen.

Der subglottische Druck bei der Tongebung ist abhängig von der Tonhöhe, der Tonintensität und dem gesprochenen Laute. Er wächst bei gleicher Tonhöhe mit der Tonintensität (von leise zu laut wie 1 : 3), bei gleicher Tonintensität mit steigender Tonhöhe. Er wächst ferner ceteris paribus mit dem Grade der Verengung des Ansatzrohres, also von „a“ nach „u“ bzw. „i“ und noch mehr bei den Konsonanten. Die absoluten Werte liegen bei der Bruststimme höher als bei der Falsettstimme.

Zugleich mit den subglottischen Druckwerten steigen bei steigender Intensität der Stimme auch die Atemvolume, jedoch nehmen sie, auf die Einheit des Druckes bezogen, bei schwacher Stimmgebung mehr zu als bei stärkerer. Eine besondere Stellung nimmt das Flüstern ein, bei dem die Druckwerte sich bedeutend niedriger stellen als bei tönender Stimme, die Volumwerte jedoch weit höher.

Die Ursachen der Ausdauer der Stimmgebung sind verschieden. Bei zweckmässiger, d. h. sparsamer Atmung wird der Zeitraum, über den man einen Ton zu halten vermag, bedingt durch die Höhe der Kohlensäurespannung, die sich in den Lungenalveolen ausbildet. Bei Kunstsängern ist die auf die Höhe der Kohlensäurespannung des Venenblutes (6—7 pCt. im Mittel) gestiegene intrapulmonale Kohlensäurespannung der für den Zwang zu erneuter Inspiration massgebende Faktor.

Neben diesem tritt, wenn der positive intrapulmonale Druck bestimmte Grenzen überschreitet, die Kompression der grossen intrathorazischen Venen als

weiterer Faktor in Tätigkeit. Diese tritt schon ein bei lauter Tongebung, wobei der intrapulmonale Druck etwa + 20 cm Wasser (= + 14,6 mg Hg) überschreitet. Sie kann ferner bei Stenosen der grossen Luftwege zustandekommen, weiter auch bei der perversen Aktion der Stimmlippen.

FINDER.

2) **J. Javurek. Beitrag zur Klinik des Herpes zoster.** *Casopis Lekaruv ceskych. No. 44. 1919.*

Von den angeführten Fällen haben rhinolaryngologisches Interesse:

1. Herpes des Gaumens bei Peritonsillarabszess.

2. Herpes der Nasenschleimhaut im vorderen Anteile der unteren Muschel und am Septum.

3. Abszess in der linken Infrahyoidgegend zwischen Kopfnicker und Larynx. Herpes an der Uvula und am Gaumen. Oedem an der aryepiglottischen Falte rechts.

4. Larynxabszess der Plicae aryepiglotticae mit starkem Oedem, welches Tracheotomie erforderte. Herpes der linken Ohrmuschel.

Schlusssätze: Der Herpes communis und zoster entwickelt sich öfter symptomatisch (87,5 pCt.), als idiopathisch (12,5 pCt.); er tritt besonders im Verlaufe von Infektionskrankheiten auf und es ist das infektiöse Agens, welches ihn hervorruft; er kann idiopathisch bei neuropathischen Individuen ohne nachweisbare primäre Ursache auftreten.

IMHOFER.

3) **G. de Parrel. Die neuroarthritische Asthenie der Schleimhäute. (La débilité pituitaire neuroarthritique.)** *L'Oto-Rhino-Laryngol. Internat. S. 440. 1919.*

Die Neigung gewisser Individuen zu rezidivierenden Katarrhen der oberen Luftwege hängt mit einer angeborenen Widerstandslosigkeit der Schleimhäute äusseren Schädlichkeiten gegenüber zusammen und ist ein Zeichen von Neuroarthritismus. Es handelt sich um eine Dystrophie der Schleimhaut des ganzen Respirationstraktus, Tube und Paukenhöhle miteinbezogen, und sie äussert sich vor allem in einer Uebererregbarkeit und Zirkulationsstörung der Schleimhaut der Nase und der tieferen Luftwege.

Zur Behandlung empfiehlt Verf. vor allem allgemeine Kräftigung des Organismus durch Hydrotherapie und Sport, sowie eine vernünftige Diät. Symptomatisch sind angezeigt eine Desinfektion der Nase und der tieferen Luftwege durch Inhalationen von Terpinol, Eukalyptus, Gomenol, Guajakol und Kreosot; örtlich bedingte Behinderung in der nasalen Atmung soll behoben werden.

SCHLITTLER.

4) **D. Panycek. Beitrag zur Diagnostik der Lungentuberkulose besonders aus extrapulmonären Veränderungen.** *Casopis Lekaruv ceskych. No. 5. 1919.*

Als direkt pathognomonisches Zeichen für Tuberkulose sieht Verf. u. a. die kleinen Gefässverästelungen im Rachen an, denen man sehr häufig begegnet. Als Prädilektionsstellen dieser Veränderungen bezeichnet P. die Uvula, die Gaumenbögen, harten und weichen Gaumen und den Mundboden unter der Zunge. Diese Gefässverästelungen verlaufen parallel, bilden manchmal Knoten an der Uvula, bisweilen Netze.

IMHOFER.

5) **O. Kutvirt. Beitrag zur Diagnose der Tuberkulose besonders der Lungen aus extrapulmonären Veränderungen.** *Casopis Lekaruv ceskych. No. 8. 1919.*

Im wesentlichen bestätigt K. die in vorangehender Arbeit Panyreks geschilderten Befunde, die auch in der Trachea erhoben werden können. Die blasse Schleimhaut erleichtert die Auffindung der Gefässverästelungen. Ferner weist K. darauf hin, dass bei Rekurrenslähmung ohne nachweisbares Aneurysma oder Herzhypertrophie stets auf Tuberkulose der peribronchialen Drüsen zu achten ist.

IMHOFER.

6) **B. Szigeti. Ein Fall von Thrombose des Sinus sagittalis bei Grippe.** Aus der III. med. Abt. des Wilhelminenspitals in Wien. *Wiener klin. Wochenschr. No. 14. 1920.*

Sinusthrombosen bei Grippe scheinen äusserst selten zu sein. Im vorliegenden Fall eines unter grossen psychischen Erregungszuständen verstorbenen Mannes fand sich ausser einer Bronchopneumonie beider Unterlappen eine Thrombose des Sinus sagitt. superior, vorne in der Höhe der Lamina cribrosa beginnend und nach rückwärts rechts bis in den Sinus sigmoid. sich erstreckend, links am Beginne des Sin. transvers. endigend. Eine lokale Ursache dafür war weder im Gehirne selbst, noch in den umgebenden Nebenhöhlen der Nase zu finden.

DREYFUSS.

7) **L. Drüner** (Quierschied). **Die Freilegung des ganzen prätrachealen Raumes mittels der epiperiostalen Aufklappung.** *Zentralbl. f. Chir. No. 16. 1920.*

Beschreibung einer Operationsmethode, bei der nach Durchtrennung der Klavikula mit der Drahtsäge nach Anlegung zweier Bohrlöcher das Brustbein mit der Fräse und dem geraden Meissel durchtrennt wird; ebenso müssen der I. und II. Rippenknorpel durchschnitten werden. Wegen der Gefahr der Pleuraverletzung (die auch hier erfolgte) muss Ueberdruckatmung bereit gestellt werden. Die Indikation zu dieser Operation geben tiefsitzende Kröpfe und vergrösserte Thymus.

Der vorliegende Fall verlief letal, da sich eine beiderseitige Pneumonie und parapneumonische Empyeme entwickelten, die in den prätrachealen Raum durchbrachen.

DREYFUSS.

b) Nase und Nasenrachenraum.

8) **Hirsch** (Stuttgart). **Ueber die Wirkung von Terpentineinspritzung auf Eiterungen und Entzündungen.** *Arch. f. Ohrenheilk. Bd. 105. S. 62.*

Verf. hat an einem grösseren Material die von Klingmüller empfohlene Terpentintherapie versucht. Er gab 0,05 Terpentinöl intraglutäal, konnte aber keine irgendwie augenfällige Wirkung auf Furunkulosen, Mittelohreiterungen und dergl. beobachten.

KOTZ.

9) **Hirsch** und **Maier** (Stuttgart). **Die Behandlung der Staphylokokkenerkrankungen des Naseneinganges und des äusseren Gehörganges.** *Zeitschr. f. Ohrenheilk. Bd. 79. H. 1/2. S. 81.*

Die Verff. haben bei Furunkulosen, Ekzemen und Follikulitiden durch Aufpinseln einer Kalium permanganicum-Lösung die allerbesten Erfolge. Ihre Ver-

suche in vitro sind in der Münchener med. Wochenschr. veröffentlicht. Die Wirkung beruht auf der des Sauerstoffes im statu nascendi. Die Therapie wird unterstützt dadurch, dass nach der Einreibung mit der Kaliumlösung Quecksilber aufgetragen wird. Die Verff. verwenden hierzu „Ekna"-Salbe der chemischen Industrie, Stuttgart.

KOTZ.

10) **Bruno Griessmann. Ueber die Beseitigung von Borken und Membranen in der Nase.** *Passows Beiträge. Bd. 14. S. 128.*

Empfohlen wird eine Pepsin-Borsäuremischung (2 Teile Pepsin und 1 Teil Borsäure), welche sowohl als Schnupfpulver wie zu Spülungen — 2 Messerspitzen auf $^1/_2$ l Wasser — verwendet wird.

SCHLITTLER.

11) **O. Levinstein** (Berlin). **Beitrag zur Pathologie der nasalen Reflexneurose.** *Zeitschr. f. Laryng. Bd. 9. S. 279.*

Bei einem Fall von Nasensteckschuss durch kleinen Granatsplitter kam es zu Durchbohrung des Septums in der Gegend des Tuberkulums und Synechiebildung links zwischen Tuberkulum und lateraler Nasenwand. Funktionell ergab sich keine Störung der Nasenatmung und der Riechfunktion, hingegen zeigten sich deutliche Reizerscheinungen, bestehend in linksseitigem Kopfschmerz, heftigem Niessreiz, Jucken links, Augentränen und wässriger Rhinorrhoe, also eine Coryza vasomotoria s. nervosa. Für ihre Entstehung liegt es nahe, die erlittene Verletzung als Ursache anzunehmen und eine Bestätigung dieser Annahme ergibt sich ex juvantibus, indem die operative Beseitigung der Synechie sämtliche Beschwerden verschwinden liess.

SCHLITTLER.

12) **Knauer** (Jena). **Ueber einen Fall von kapillarem Hämangioendotheliom im mittleren Nasengang mit besonderer Berücksichtigung seiner Genese.** *Arch. f. Ohrenheilk. Bd. 105. S. 14.*

Verf. unterscheidet drei Formen von Blutgefässgeschwülsten, die in der Nase vorkommen:

1. Angioma simplex = Teleangiektasie.
2. Angioma cavernosum.
3. Angioma endotheliale = Haemangioendothelioma intravasculare.

Von letzteren sind in der Literatur nur zwei einwandfreie Fälle zu finden, einer ausgehend vom Septum, der andere von der mittleren Muschel. K. bringt einen neuen Fall. Aus der sehr eingehenden histologischen Darstellung geht die bemerkenswerte Tatsache hervor, dass der Tumor vom Endothel abstammt, was bei den früheren „Endotheliomen" zu beweisen nicht gelang (Ribbert). K. ist der Ansicht, dass sich die Neubildung aus einem Schleimpolypen, der früher in der Nase der Pat. beobachtet wurde, entwickelt hat. Die Ursache für die Metamorphose soll die durch eine Stieldrehung des Polypen bedingte Stauung sein.

KOTZ.

13) **O. Kutvirt. Neue Methoden der Behandlung des Tränensackes und Tränenganges.** *Casopis Lekaruv ceskych. No. 32. 1918.*

Die sehr beachtenswerte Methode Ks. besteht im wesentlichen darin, dass der Tränennasengang vom Munde aus und zwar nach der Methode Denkers für

die Radikaloperation der Kieferhöhle zugänglich gemacht wird. Die Nasenschleimhaut und das Periost muss bis über die mittlere Muschel abgehebelt werden, nun liegt der Proc. nasalis des Oberkiefers und der Rand des Nasenbeines vor und kann die Dakryozystorhinostomie von beiden Seiten her (Orbita und Nase) bequem nach dem Vorgange von Toti durchgeführt werden. Naht der Gingivawunde. Lockere Tamponade des mittleren Nasenganges.

Verf. empfiehlt diese Methode besonders für Fälle, wo durch Vorspringen des Proc. nasalis des Oberkiefers oder Septumdeviation die West-Polyaksche Operation schwierig ist (dies ist bei der Mehrzahl der Fall. Ref.) IMHOFER.

14) **Jos. Heermann** (Essen). **Ueber den Einfluss der Westschen Operation auf den Verlauf der entzündlichen Erkrankungen des Tränensackes.** *Klin. Monatsblätter f. Augenheilk. Bd. 64. S. 356. 1920.*

Unter Beigabe von 16 Photogrammen von 8 Fällen (vor und nach der Operation) von Tränensackeiterungen und -fisteln tritt H. warm für die Westsche Operation ein. DREYFUSS.

15) **Mouret** und **Seigneurin. Beitrag zum Studium der paradentalen Zysten des Oberkiefers. (Contribution à l'étude des kystes paradentaires du maxillaire supérieur.)** *L'Oto-Rhino-Laryngol. Internat. April 1920.*

In einer sehr eingehenden Monographie wird an Hand zahlreicher schematisierter Textfiguren die Entwicklung der Zähne, dann diejenige der Zysten demonstriert. Daran anschliessend erörtern Verff. die Eigentümlichkeiten in der Entwicklung, ferner die operative Behandlung der Zysten; den Schluss der Arbeit bildet eine grössere Anzahl ausführlich wiedergegebener und zum Teil sehr interessanter Krankengeschichten. SCHLITTLER.

16) **O. Seidel** (Jena). **Ueber Steinbildung in der Highmorshöhle.** *Arch. f. Ohrenheilk. Bd. 104. H. 3/4. S. 106.*

Der grosse ans Septum reichende und dieses nach der anderen Seite verdrängende Tumor wurde durch die Denkersche Radikaloperation entfernt. Er bestand der Hauptsache nach aus phosphorsaurem Kalk. Die Herkunft ist unklar. S. stellt die Hypothese auf, dass es sich vielleicht analog den von Wittmaack im Schläfenbein dargelegten Vorgängen um eine Persistenz des myxomatösen Füllgewebes in der Kieferhöhle gehandelt haben könnte, in dem es dann zu fibrösen Umwandlungen und Kalkausscheidungen kam. KOTZ.

17) **A. A. M. Nelissen** und **H. J. M. Weve. Gumma des Sinus maxillaris und der Orbita.** *Acta Oto-Laryngologica. Vol. II. Fasc. 1/2.*

42jährige Frau mit starker linksseitiger Protrusio bulbi; linke Wangenhaut und die Haut über dem linken Jochbeinbogen bis ans Ohr leicht geschwollen. Temp. 37,9°. Nasenbefund normal. Probepunktion der linken Kieferhöhle negativ. Sehschärfe des linken Auges herabgesetzt. In Allgemeinnarkose wurde auf der Augenklinik von einer Inzision in der unteren Uebergangsfalte subperiostal das Dach der Kieferhöhle eröffnet; Aspiration mittels einer tief eindringenden Kanüle

lieferte keinen Eiter. Auf dieselbe Weise wurde einige Tage später das Siebbein subperiostal eröffnet, ebenfalls ohne dass Eiter gefunden wurde. Eine erst jetzt gemachte Röntgenaufnahme zeigte starken Schatten in der ganzen linken Oberkiefergegend. Vom nächsten Tage ab deutliche Abnahme der Protrusio, von da ab schnelle Heilung. Daraus, dass diese Heilung unter Jodkali so schnell eintrat, sowie aus der Tatsache, dass unter dieser Therapie innerhalb 10 Tagen (! Ref.) die vorher „sehr schwach positive" Wassermannreaktion negativ wurde, glauben sich Verff. zu dem Schluss berechtigt, dass es sich um eine luetische Affektion des Sinus maxillaris und der Orbita gehandelt habe.

FINDER.

18) **Stolpe** (Quedlinburg). **Ein seltenes Osteom der Stirnhöhle und Siebbeinzellen.** *Arch. f. Ohrenheilk. Bd. 105. S. 75.*

21jähriger Soldat bekommt plötzlich Schmerzen in der Stirngegend, Schwellung des Gesichts, Fieber, Exophthalmus und Gesichtsfeldeinschränkung. Röntgenbild zeigt grossen, scharfrandigen Tumor, Stirnhöhle und vordere Siebbeinzellen ausfüllend. Operation fördert ein grosses Osteom zutage. In der Stirnhöhle Eiter. Heilung. Der Tumor dürfte ausgegangen sein von der Stirnhöhlenvorderwand dicht am Septum.

KOTZ.

19) **Hogewind** (Utrecht). **Osteophlebitis der Schädelknochen mit perakutem Verlauf bei akuter Entzündung der Stirnhöhle.** *Arch. f. Ohrenheilk. Bd. 105. S. 54.*

Bei einem 17jährigen Pat. breitete sich die Erkrankung in wenigen Tagen über das Schädeldach aus und führte trotz Operation zum Tode. Die Obduktion zeigte eine Thrombose des Sinus longitudinalis und cavernosus sowie der V. ophthalmica. Die bakteriologische Untersuchung ergab Pneumokokken, so dass ein Zusammenhang zwischen einer vier Wochen vorher überstandenen Pneumonie und der Stirnhöhlenerkrankung anzunehmen ist. Für die Infektion der Diploe kann in diesem Fall nicht die Operation verantwortlich gemacht werden, da sich bei ihr der Prozess bereits in voller Entwicklung befand.

KOTZ.

20) **W. Uhthoff** (Breslau). **Ein Fall von Keilbein- und Siebbeintumor mit Uebergreifen auf die Orbita und Lähmung nur des äusseren Okulomotoriusäste bei intakter innerer Augenmuskulatur nebst Operations- und Sektionsbefund.** *Klin. Monatsbl. f. Augenheilk. Bd. 63. S. 503. 1919.*

Es handelte sich um ein vom linken Keilbein ausgehendes malignes papillomatöses Epitheliom, welches bis zum linken Siebbein in die linke Orbita und in die Gegend der linken Fissura orbitalis superior bei einem 47 Jahre alten Manne übergegriffen hatte. Operation durch Prof. Hinsberg. Tod an akuter Meningitis. Die Sektion ergab nirgends eine Duraverletzung; die Infektion muss durch Einwanderung auf dem Lymphwege durch die Lamina cribrosa erfolgt sein.

DREYFUSS.

21) **H. Govy** (Brest). **Pneumokokkenmeningitis nach Fraktur des Siebbeins durch äusseres Trauma. (Méningite pneumococcique consécutive à une fracture de l'éthmoide par traumatisme externe.)** *Gazette des hôpitaux. No. 42. 1920. 4./6. Mai 1920.*

Junger Soldat erhielt bei einem Fussballmatch einen starken Schlag (ver-

mutlich mit dem Fuss) gegen die Stirn an der Nasenwurzel. Meningitis. 54 Stunden nach dem Trauma Exitus. Autopsie ergab eine Fraktur der rechten vorderen Stirnhöhlenwand, desgleichen in ausgedehnterem Masse eine solche der linken vorderen Stirnhöhlenwand. Die Stirnhöhlenschleimhaut war fast intakt; in der Stirnhöhle kein Eiter. Ferner fand sich Fraktur der Lamina cribrosa des Siebbeins, jederseits von der Crista galli, welch letztere an ihrer Basis frakturiert ist. Eine in die Nase eingeführte Sonde gelangt direkt in die Schädelhöhle.

FINDER.

22) **Kristian Haugseth. Fall von geheiltem rhinogenem Gehirnabszess. (Et Tilfalde af helbredet rhinogen Hjerneabsces.)** *Norsk Magazin f. Lagevisdenskaben. No. 8. S. 822. 1919.*

Im Anschluss an akute Stirnhöhleneiterung mit ossösem Durchbruch zur Orbita und akuter Siebbeinzelleneiterung, wegen welcher Resektion der Stirnhöhle und der vordersten Siebbeinzellen gemacht wurde, traten im Laufe von drei Wochen nach der Operation deutliche Zeichen eines Gehirnabszesses hervor — Kopfschmerzen, Erbrechen, langsamer Puls, Somnolenz — anscheinend längs der Gefässe in die Schädelhöhle hinein fortgeleitet (es wurde nämlich kein ossöser Durchbruch zur Dura mater gefunden).

Zirkuläre Trepanation in der Schläferegion, welcher Weg vom Verf. empfohlen wird. Pat. wurde drei Monate später geheilt entlassen.

R. LUND.

23) **L. W. Jessaman. Hirnabszess als Komplikation einer frischen Nebenhöhleninfektion. (Brain abscess as a complication of acute infection of nasal accessory sinuses.)** *The Laryngoscope. März 1920.*

Kasuistische Mitteilung. Ein Soldat hatte Influenza, kompliziert mit frischer Eiterung der linken Stirnhöhle und des linken Siebbeins. Dicker Eiter quoll aus dem linken mittleren Nasengang. Ein Teil der linken mittleren Muschel und die linken Siebbeinzellen wurden entfernt; danach Abnahme des Schmerzes über der linken Stirnhöhle. Am zweiten Tag starkes Fieber (40° C) mit Schmerzen in den Beinen. Am fünften Tage wurde das Sprechen schwierig, aber am sechsten Tage war die Sprache wieder normal. Am siebenten Tage wieder beschwerliches Sprechen. Leukozyten 18000. Am Morgen des achten Tages motorische Aphasie, Parese des rechten Armes und Beines. Keine Neuritis optica. Die Stirnhöhle wurde eröffnet, sie war voll Eiter. Hintere Wand ausser an einer kleinen Stelle normal, keine Perforation. Die hintere Wand der Stirnhöhle wurde entfernt und Gehirnpunktion brachte ein wenig Eiter zutage. Am nächsten Tage Bewegung von Arm und Bein besser, aber die Aphasie blieb unverändert. Ein grosses Schädelstück über dem linken Lobus frontalis wurde entfernt und ein grosser subduraler Abszess entleert. Trotzdem jetzt totale Paralyse des rechten Armes und Beines. Tod nach sechs Tagen. Die Autopsie zeigte, dass der Knochen des Siebbeindaches nekrotisch und erweicht war. Die harte Hirnhaut über dem Siebbein war verdickt, aber es lag kein Eiter zwischen ihr und dem Knochen. Jessaman meint, dass das Siebbeindach die Stelle des Eindringens der Infektion in das Gehirn gewesen sei. Alle Eiterherde waren operativ entleert worden. Gehirn-

eiterungen von den Nebenhöhlen ausgehend, sollen deswegen prognostisch schlecht sein, weil die zuerst beteiligten Gehirnteile keine Herdsymptome geben und die Eiterung deshalb in benachbarte Gehirnteile eindringen müsse, ehe noch Herdsymptome sich zeigten, zu einer Zeit, wo der Prozess schon ein sehr fortgeschrittener sei.

O. T. FREER.

24) **Pugnat. Beitrag zum Studium der Choanalpolypen. (Etude sur les polypes sinuso-choanaux.)** *L'Oto-Rhino-Laryngol. Internat. Januar 1920.*

Einleitend bringt Verf. einige kurze Angaben über pathologische Anatomie, Aetiologie, Symptomatologie und Diagnose genannter Tumoren. Hinsichtlich ihrer Behandlung empfiehlt er zwecks Verhütung von Rezidiven energisches Entfernen der Schleimhautpartien an der Insertionsstelle eventuell unter Erweiterung des betreffenden Ostiums durch Knochenabtragung (Siebbeinausräumung), ja sogar Caldwell-Lucsche Radikaloperation.

SCHLITTLER.

25) **A. Precechtel. Beitrag zu den seltenen Arten von Nasenrachenpolypen.** *Casopis Lekaruv ceskych. 58. Jahrg. No. 12.*

Einteilung der Nasenrachenpolypen.

1. Fibröse Formen am Nasenrachendach inserierend, vielleicht mit Beziehung zum pharyngealen Teile der Hypophyse.
2. Choanalpolypen (aus den Nebenhöhlen kommend).
3. Kongenitale Polypen.

Sehr selten sind Polypen, die aus der Umgebung der Tube stammen. Solcher Fälle werden zwei beschrieben. Der eine von dem rechten vorderen Tubenrand ausgehend, machte asthmatische Beschwerden, die nach Entfernung schwanden. Der zweite legte sich bis in den Recessus pyriformis ein und verlegte den Larynx, so dass Atembeschwerden entstanden. Entfernung mit galvanokaustischer Schlinge. Der Tumor 5 cm lang, 3 cm breit. Histologisch fibröses und Fettgewebe, Drüsenläppchen mit Gianuzzischen Halbmonden, Lymphfollikel.

Besprechung der Symptome. Atem- und Schluckbeschwerden, Herzstörungen.

Therapie. Am besten Abtragung mit galvanokaustischer Schlinge. Beachtung der Blutungsgefahr. Calc. chlorat. vorher zu geben.

R. IMHOFER.

c) Mundrachenhöhle.

26) **Hermann Haugk** (Leipzig). **Zur Kenntnis der chronischen Entzündung der Unterkieferspeicheldrüse. (Sialoadenitis chronica interstitialis submaxillaris.)** *Bruns' Beitr. z. klin. Chir. Bd. 119. S. 43. 1920.*

Klinische und histologische Beschreibung von 2 Fällen dieser noch wenig bekannten Erkrankung.

Die Symptome bestehen in der Hauptsache in den Beschwerden, die von den wallnussgrossen harten Geschwülsten beim Schlucken und Kauen verursacht werden. Mikroskopisch zeigt sich im Beginn Leukozyteninfiltrat in den Wandungen der grossen und kleinen Ausführungsgänge, ja selbst zwischen den Epithelien. Erweiterungen der Schaltstücke und der Alveolen. In späteren Stadien überwiegt dann die interstitielle intra- und interlobuläre Bindegewebswucherung.

DREYFUSS.



27) **M. Vernet. Ueber die Innervation des Gaumensegels. (De l'innervation du voile du palais.)** *Revue Neurologique. No. 1/2. 1918.*

Verf. führt zunächst die Gründe an, aus denen anzunehmen ist, dass die motorische Innervation des Gaumensegels mit Ausnahme des vom Trigeminus innervierten M. peristaphylinus externus vom Spinalis abhängt.

Auf Grund eigener Beobachtungen von Kriegsverletzungen des IX., X., XI., XII. Hirnnerven behauptet Verf., dass jedes Mal, wenn der Vagus verletzt war, die Sensibilität des Velums gestört war, auch wenn in diesen Fällen der Trigeminus unverletzt war, so dass man schliessen muss, dass die Sensibilität des Velums vom X. Hirnnervenpaar abhängt. Auch gibt es zweifellose Fälle von Läsion des Trigeminus (eitrige Phlebitis des Sinus cavernosus, Tumoren, Abszesse usw.), in denen das Velum seine normale Sensibilität bewahrte. Der N. pharyngeus des Vagus enthält motorische Fasern, die aus dem Spinalis stammen, und das Gebiet, auf dem er sich ausbreitet, wird repräsentiert durch das Gaumensegel, die oberen zwei Drittel der Gaumenbögen und die hintere Rachenwand; diese Fasern bewahren ihre Individualität und so erklären sich die rein motorischen Lähmungen und die nur auf die Sensibilität beschränkten Lähmungen. Der harte Gaumen dagegen erhält sensible Fasern vom Trigeminus; eine Reizung desselben ruft keinen Reflex hervor, während eine solche am weichen Gaumen und der hinteren Rachenwand eine Kontraktion der betreffenden Muskeln bewirkt.

Die dritte Frage, die Verf. erörtert, ist das Verhältnis des Spinalis zum Vagus und die Existenz eines bulbären Kernes des ersteren. Er führt die Ansichten von Lermoyez, Grabower, Réthi, Darkschewitz, van Gehuchten, Beule und Broeckaert an und stellt sich auf die Seite derjenigen, die behaupten, dass der Accessorius Willisii den Hauptanteil an der motorischen Innervation des Kehlkopfs hat.

Wenn man den Akzessorius für einen Nerven hält, der ausschliesslich den Trapezius und Sternokleidomastoideus versorgt, so wäre es schwierig, gewisse klinische Tatsachen zu erklären. Bei Affektionen im Wirbelkanal, in der Wurzelregion des XI. Hirnnerven oder im Halsmark treten nicht nur Lähmungen jener Muskeln, sondern auch solche des Cricoarytaenoideus posticus auf und so ist die Folgerung naheliegend, dass dieser Muskel ein Zentrum hat, das von dem der übrigen Kehlkopfmuskeln getrennt ist; mit anderen Worten, man müsse annehmen, dass für den Kehlkopf eine Reihe von bulbo-medullären Kernen existiert, die in der Längsrichtung angeordnet sind, so wie es für den Okulomotorius der Fall ist. Fest steht jedenfalls die Tatsache, dass die Lähmungen der Kehlkopfmuskeln und des Velums in einer bestimmten Reihenfolge erfolgen bei allen Medullarerkrankungen, die die Tendenz haben, nach oben zu fortzuschreiten: man weiss, wie häufig die Postikuslähmung bei der Tabes ist, ohne dass eine bulbäre Erkrankung vorliegt; andererseits sind bei der Syringobulbie die Dilatoren vorzugsweise betroffen, während die Postikuslähmung die Ausnahme bildet. Man könne also zu der Annahme kommen, dass die Verengerer unter der Herrschaft rein bulbärer Kerne stehen, während die Erweiterer Fasern erhalten von Kernen, die an der Grenze zwischen Bulbus und Halsmark gelegen seien, und dass diese Zentren, von denen die Akzessoriusfasern ihren Ursprung nehmen, eine gewisse Unabhängigkeit besitzen, wo-

für auch spricht, dass nach Durchschneidung des Nerven innerhalb des Wirbelkanals im Vagus degenerierte Fasern sich nur im zervikalen Abschnitt bis zum Abgangspunkt der Rekurrens nachweisen lassen, welch letzterer ebenfalls solche Fasern enthält. Will man nicht die Existenz eines bulbären dem Akzessorius angehörigen Kernes zugeben, so müsste man annehmen, dass der Larynx eine doppelte periphere Innervation besitzt, nämlich eine für die phonatorische Funktion, die vom X. Nerven besorgt wird, und eine für die respiratorische Funktion, die vom XI. Hirnnerven abhängt. Das wäre genau das Gegenteil dessen, was Claude Bernard behauptet hat. Verf. erinnert daran, dass Risien-Russell im Rekurrens das Vorhandensein von konstriktorischen und dilatatorischen Fasern nachgewiesen hat, und stellt die Behauptung auf, dass alle Muskeln des Larynx und des Velums für die phonatorische Funktion bestimmt sind und dass die Aufgabe der einen oder der anderen Nervenfasern ausschliesslich die sei, den für jene Funktion notwendigen Luftstrom zu verringern oder zu vermehren. Die respiratorischen Störungen, welche sich fast immer im Verlaufe dieser Lähmung der Erweiterer zeigen, wären so auf einen sekundären Spasmus der Adduktoren zurückzuführen; die totale Lähmung der Postici sei, wie dies auch Broeckaert feststellte, nicht imstande, eine völlige Unbeweglichkeit der Stimmbänder in Medianstellung zu bewirken, noch sei an die Existenz akzessorischer Erweiterermuskeln zu denken. Wenn daher auch für die Zentren eine Spezialisierung der respiratorischen und phonatorischen Funktion zugegeben werden kann, so ist dies nicht der Fall für die periphere Innervation des Kehlkopfs und Gaumensegels und deshalb muss angenommen werden, dass der Vagus als der sensible und der Akzessorius als der motorische Nerv anzusprechen ist.

FINDER.

28) **Hugo A. Kiefer. Vincentsche Angina. (Vincents angina.)** *The Laryngoscope. März 1919.*

Eine sehr gute Beschreibung dieser viel beschriebenen Krankheit. Trotzdem dass der Bacillus fusiformis und das Spirillum Vincenti in allen Fällen gefunden wurden, sind Impfungen mit diesen Mikroben nicht erfolgreich gewesen. Nichtsdestoweniger werden sie als Erreger der Krankheit allgemein betrachtet. Komplikationen der Krankheit sind: Zerstörung der Mandeln, des weichen Gaumens und des Rachens durch tiefe Nekrosen, Nekrose des Kiefers, Noma, Entzündung der Speicheldrüsen, Mittelohreiterung mit ihren möglichen Folgen, Nephritis, Pneumonie, Gangrän, Endokarditis, Myokarditis. Zur lokalen Behandlung gebraucht Kiefer 3 pCt. salzsauren Zink. Salvarsan lokal und intravenös wird erwähnt. Die angeführten Arbeiten sind durchweg Englisch oder Amerikanisch. Die deutsche und französische Literatur wird nicht berücksichtigt.

O. T. FREER.

29) **H. P. Mosher. Thrombose der Vena jugularis interna mit Pyämie als Komplikation eines retropharyngealen Abszesses. (Thrombosis of the internal jugular vein with pyaemia as a complication of retropharyngeal abscess.)** *The Laryngoscope. November 1919.*

Ein 26jähriger Mann hatte seit vier Wochen einen retropharyngealen Abszess, welcher nach einer Woche von pyämischen Erscheinungen, gleich denen bei Throm-

bose des Sinus sigmoideus im Wurmfortsatz erscheinenden, begleitet war. Die Karotisscheide wurde eröffnet und vier Unzen stinkenden Eiters entleert. Die Jugularis interna war thrombosiert und teilweise nekrotisch. Tod während der Operation. Mocher lenkt die Aufmerksamkeit auf die Möglichkeit einer Jugularisthrombose von einem Eiterherd in der Fossa pharyngo-maxillaris ausgehend.

O. T. FREER.

30) **Weissenstein** (Stuttgart). **Zur Mandelbehandlung.** *Württemb. Korresp.-Blatt. No. 19. 1920.*

Nach Reinigung der Follikel mit Ortizon, eventuell Spaltung mit Schere und Messer, Ausräumen mit dem stumpfen Löffel, wird Argochrom appliziert.

SEIFERT.

31) **Jos. Kraus** (Wien). **Zur Klinik und Eröffnung der peritonsillären Abszesse.** *Monatsschr. f. Ohrenheilk. Jahrg. 53. S. 721.*

Verf. hat an einer Serie von 40 entsprechenden Fällen nachgeprüft, ob die Methode der Eröffnung der Peritonsillarabszesse, wie sie von Killian empfohlen worden ist, zu Recht besteht gegenüber der von Chiari eingeführten Inzision durch den vorderen Gaumenbogen. Er kommt zum Resultate, dass die Sondenmethode von Killian sich namentlich für „supratonsilläre" Abszesse (nach Grünwald) eignet, die aber selten sind, während bei der überwiegenden Mehrheit der peritonsillären Abszesse die Inzision vom vorderen Gaumenbogen aus, bzw. an der Stelle des erkennbaren Durchbruches zum gewünschten Erfolge führt.

Daneben fand K., dass die Mehrzahl der Abszesse mit dem hinteren Gaumenbogen in Beziehung tritt und diese hinteren Abszesse von den vorderen sich klinisch dadurch unterscheiden, dass nur bei den letzteren Ohrschmerzen auftreten.

SCHLITTLER.

32) **H. R. Simpson** and **H. G. Noah** (Pittsburgh, Pa.). **Zwei Fälle von Lungenabszess nach Tonsillektomieen, die unter lokaler Anästhesie vorgenommen waren. (Report of two cases of lung abscess following tonsillectomy, under local anesthesia, in tubercular subjects.)** *Pennsylvania med. journ. März 1920.*

Die Fälle der Verff. betrafen: 1. einen 18jährigen jungen Mann, der 11 Tage nach der Tonsillektomie ein septisches Fieber (bis zu 40° C) bekam mit anscheinend zentraler Pneumonie. Die Symptome besserten sich sehr langsam, und Pat. verliess das Hospital noch nicht völlig hergestellt. Die andere Pat., ein 24jähriges Dienstmädchen, bekam am 12. Tage nach der Operation gleichfalls septisches Fieber und Lungenabszess. Beide Pat. hatten Tuberkulose. Die Verff. glauben an einen hämatogenen Ursprung dieser Abszesse, wiewohl sie die Möglichkeit der Aspiration von infiziertem Material nicht leugnen können.

FREUDENTHAL.

d I) Kehlkopf und Luftröhre.

33) **J. Hershey Farnsler** (Harrisburg, Pa.). **Nasen- und Halsaffektionen bei der Lungentuberkulose. (Nose and throat lesions associated with pulmonary tuberculosis.)** *Pennsylvania med. journ. März 1920.*

In der ersten Serie von etwa 1000 Fällen von Lungentuberkulose fand er

19,5 pCt. Larynxaffektionen, in der zweiten 16 pCt., und in der dritten 25 pCt. Je weiter die erstere vorgeschritten war, desto häufiger war der Larynx erkrankt.

Die Larynxtuberkulose tritt immer nur sekundär auf. Die Nase war sehr selten ergriffen. Von nichttuberkulösen Affektionen sah Verf. am häufigsten die atrophische Degeneration der Schleimhäute. Hypertrophien kommen nur in etwa 5 pCt. der Fälle vor. Die Entfernung der Mandeln scheint einen guten Einfluss gehabt zu haben.

FREUDENTHAL.

34) **Ramdohr** (Heidelberg). **Ueber die Behandlung der Kehlkopftuberkulose insbesondere mit Röntgenstrahlen.** *Zeitschr. f. Ohrenheilk. Bd. 79. H. 1/2. S. 89.*

Verf. bezeichnet den heutigen Stand der Kehlkopftuberkulosebehandlung als einen „eklektischen, im ganzen aber ziemlich aktiven, vorwiegend endolaryngealchirurgischen". Während die Anwendung der Röntgenstrahlen bei der chirurgischen Tuberkulose anderer Körperteile weite Verwendung gefunden hat, ist die bisherige Literatur über die Röntgenbestrahlung des Kehlkopfes ziemlich spärlich.

Der Bericht aus der Heidelberger Halsklinik erstreckt sich über 103 Kehlkopftuberkulosen, die innerhalb von zwei Jahren zur Beobachtung kamen. Bei schweren Dysphagien leistet die Sondenfütterung mittels eines dünnen, durch die Nase eingeführten Schlauches gute Dienste. Die Erfahrungen mit der Tracheotomie gaben keinen Anlass, diesen Eingriff im Sinne Moritz Schmidts zwecks Ruhigstellung des Kehlkopfes zu empfehlen. Ein Fall reagierte gut auf Höhensonne. Bei den häufig vorgenommenen Kauterisationen trat nie eine bedrohliche Schwellung auf. Tuberkulosensera wurden nicht, Krysolgan nur einmal angewendet. Zur Entscheidung der Frage, ob sich ein Kehlkopfkranker zur Röntgenbehandlung eignet, ist es natürlich wie vor jeder anderen Therapie des tuberkulösen Larynx von grösster Wichtigkeit, den Zustand der Lunge genau festzustellen; hierzu bedarf es engsten Zusammenarbeitens mit dem Lungenarzt. Im allgemeinen sind die Röntgenerfolge als gut zu bezeichnen. Bei aussichtslosen Fällen wurde durch Bestrahlungen sehr befriedigende Schmerzlinderung erzielt, nie konnte auch in solch schweren Fällen ein Schade, häufig sogar eine vorübergehende leichte Besserung festgestellt werden. Besonders günstig scheinen Fälle mit ausgedehnten Infiltrationen der Hinterwand zu reagieren; bei einigen solchen wurde Röntgenlicht ohne jede andere Therapie mit recht gutem Erfolg angewandt, während sich im allgemeinen die Röntgenbehandlung wohl am besten zur Kombination mit den bekannten endolaryngealen Massnahmen und besonders auch zur Hintanhaltung von Rezidiven eignet.

KOTZ.

35) **Wodak** (Prag). **Die Veränderungen von Larynx und Trachea bei der gutartigen Struma.** *Zeitschr. f. Laryng. Bd. 9. S. 259.*

Den ausschliesslich klinischen Untersuchungen des Verfs. liegt ein Material von 208 Asthmapatienten zugrunde und wurden von subjektiven Erscheinungen konstatiert: 48 mal Atembeschwerden, 9 mal Heiserkeit, 20 mal Schluckbeschwerden. Objektiv fand sich am Larynx 5 mal Verlagerung, 15 mal Achsendrehung und 1 mal Kompression; bei 11 Fällen wurden katarrhalische Veränderungen und bei ebensovielen Fällen Rekurrensschädigungen (vor der Operation)

nachgewiesen. Einfache Verlagerung der Trachea ohne gleichzeitige Verengerung des Lumens wurde 13mal, Kompression der Luftröhre 123mal, katarrhalische Veränderungen 10mal konstatiert. Die Untersuchung nach der Operation ergab in 4,3 pCt. der Fälle Rekurrenslähmung.

SCHLITTLER.

36) **M. Roueche** und **Poirson. Beitrag zum Studium der Kehlkopferscheinungen bei Gasvergifteten. (Contribution à l'étude des accidents laryngés chez les intoxiqués par gaz.)** *Journ. de Médecine de Paris. No. 11. 1919.*

Die Beobachtungen beziehen sich auf Soldaten, die eine Vergiftung mit Hyperit und Pallit erlitten hatten. Schon in den ersten Tagen ist starke Rötung im Pharynx vorhanden mit Schluckschmerzen; Untersuchung des Kehlkopfes sehr erschwert wegen starker Reflexerregbarkeit. Bei den Hyperitvergifteten entstehen am 9. bis 15. Tage Ulzerationen zwischen Epiglottis und Zungengrund, die Epiglottis ist bisweilen infiltriert, die Stimmbänder sind stark gerötet, bisweilen — ebenso wie die Aryknorpel — etwas infiltriert.

FINDER.

37) **V. Uchermann. Die chirurgische Behandlung chronischer traumatischer intralaryngealer und intratrachealer Stenosen. (Den kirurgiske behandling af kroniske, traumatiske, intralaryngeale og intratracheale stenoser.)** *Norsk Magazin f. Lagevidenskaben. S. 872. 1918.*

Nach einigen historischen Bemerkungen bespricht Verf. seine eigene Methode, welche vom Jahre 1892 stammt, ehe Verf. die Thostsche Methode kannte. Verf. benutzt Bolzen von derselben Form wie Thost, doch schlanker und kürzer und infolgedessen leichter einzuführen; ausserdem rund anstatt oval geformt. Sie passen nach Verf. so besser zur Form von Trachea und dem unteren Teile des Kehlkopfes.

Nach der Tracheotomie gerade unterhalb der Stenose in der Trachea wird die Stenose in der Medianlinie gespalten, aber nur die Stenose (es wird also nicht schematisch Spaltung von Trachea und Larynx unternommen). Die Spaltung wird mit boutoniertem Herniotom von der Innenseite des Lumens der Trachea unternommen. Auf diese Weise erlangt man kleine, wenig sichtbare Narben. Der Bolzen wird gleich nach der Spaltung auf der Doppelkanüle ruhend eingelegt. Es wird täglich gewechselt und Reinigung von Schleim vorgenommen, worauf Kanüle und Bolzen sogleich wieder aufs neue hineingelegt werden. Die Wechslung ist leicht ausführbar wegen der Kürze des Bolzens. Es wird langsam mit der Dicke des Bolzens gestiegen, und die Bolzung kann wöchentlich oder monatlich geschehen, beinahe ohne Temperatursteigerung und ohne lokale Reaktion.

Verf. schlägt vor, seine Methode: „Uchermanns Bolzungsmethode mit Spaltung des stenosierten Gewebes" zu nennen. Zum Schluss bespricht Verf. 5 neue nach seiner Methode behandelte Fälle, von welchen 4 geheilt entlassen sind. Der 5. — ein dreijähriges Kind — war früher in Berlin mit Intubation und Schrötters Bolzen behandelt; das linke Labium vocale schloss nach 2monatiger Bolzung die Glottis beinahe zu (Folge der Behandlung in Berlin?). Weitere Behandlung hier bis später aufgeschoben; das Kind mit Kanüle entlassen.

R. LUND.

38) Gherardo Ferreri. **Kriegsverletzungen des Kehlkopfes in Beziehung zu den funktionellen Störungen der Phonation und Respiration. (Lesioni traumatiche di guerra della laringe in rapporto alle alterazioni funzionali fonetiche e respiratorie.)** *Atti di Clinica Oto-Rino-Laringoiatrica di Roma. Bd. 16. 1919.*

Unter 1500 Kriegsverletzten mit Verwundungen des Ohres, der oberen Luftwege, der Nebenhöhlen, des Oesophagus hat Verf. 17 (1,13 pCt.) mit direkten oder indirekten Traumen des Kehlkopfes gehabt.

Verf. bespricht die anatomischen Veränderungen der oberen Luftwege infolge Einwirkung giftiger Gase, ferner die einfachen funktionellen Störungen, die Störungen in der Innervation, die direkten Kehlkopftraumen.

Bei den wenigen Ueberlebenden nach Gasvergiftung des Kehlkopfes ist infolge der intensiven entzündlichen Erscheinungen meist die unmittelbare Tracheotomie nötig; sie bleiben Kanülenträger.

Verf. hat, wenn er lange Zeit nach dem Trauma den Kehlkopf untersuchte, die Glottis immer in einer intermediären Stellung fixiert gefunden, ein Zeichen, dass die Muskulatur ihren normalen Tonus verloren hat und zum Teil atrophisch ist.

Verf. bespricht sodann die funktionellen Störungen, wie Mutismus, Stottern, Aphonie und geht dann zu den eigentlichen Kriegsverletzungen der oberen Luftwege über, und zwar zunächst zu den Traumen der Nerven (Laryngeus superior, Rekurrens, Vago-spinalis allein oder in Verbindung mit anderen Nerven). Besonders eingehend erörtert er die Symptomatologie dieser letzteren, der kombinierten Lähmungen.

In dem Abschnitt über die Traumen des Larynx und deren Folgezustände nimmt den grössten Raum ein die Laryngostomie, die an seiner Klinik als fast ausschliessliche Methode bei Verengerungen der Luftröhre geübt wird.

Verf. befürwortet, dass das Stoma ausgiebig weit angelegt wird; man muss die stenotische Stelle nach oben und nach unten überschreiten. Liegt die Kanüle schlecht, so muss vor der Laryngostomie — 10 bis 15 Tage vorher — unter Lokalanästhesie die Tracheotomie wiederholt und die Kanüle soweit wie möglich nach unten eingelegt werden. Ist nicht die Tracheotomie gleich nach dem Trauma gemacht worden, so spaltet Verf. die Weichteile vom Zungenbein bis zum 4. oder 5. Trachealring einschliesslich des Schilddrüsenisthmus, macht die tiefe Tracheotomie und lässt sofort darauf die Stomie des Kehlkopfes und des über der Tracheotomiefistel gelegenen Trachealteils folgen. Verf. beschränkt sich nicht auf die einfache Durchtrennung des Ringknorpels, sondern nimmt die vorderen zwei Drittel des Ringes fort, um so zu vermeiden, dass eine Vereinigung der durchschnittenen Enden stattfindet. Es werden dann die Granulationen und das Narbengewebe aus dem Larynx ausgeräumt, bei schweren Stenosen oder vollständigen Atresien empfiehlt es sich, die Gewebe auf einer eingeführten Sonde schichtweise zu durchtrennen. Um einen völligen Kanal wiederherzustellen, muss man sich unter Umständen nicht scheuen, die wahren und falschen Stimmbänder zu exzidieren, eventuell auch die Epiglottis, besonders wenn sie mit den Aryknorpeln verwachsen ist. Die Methode, die Ränder des durchschnittenen Knorpels mit der Haut zu vernähen, hat Verf. verlassen, besonders weil die Stichkanäle eitern und es zu einer eitrigen Infiltration der Gewebe kommen kann.

Für das Offenhalten des Stoma bedient sich die Ferrerische Klinik komprimierter Jodoformgazestreifentampons. Gegenüber allen anderen Verfahren hat dieses den Vorzug, dass die Ueberhäutung sehr schnell erfolgt, die Dilatation des Rohres allmählich, nicht gewaltsam vor sich geht und dass mit Anwendung von einem oder zwei oder drei Tampons man das ganze kostspielige Dilatationsinstrumentarium spart.

Nach vollendeter Ueberhäutung der Höhle und vor der Vornahme der Plastik lässt Verf., um sich zu überzeugen, dass die Wände des Rohres keine Tendenz zur Verengerung haben, seine Pat. zwei Apparate tragen: eine vorn offene und je nach dem Heilungsgrade oben gefensterte oder ungefensterte Kanüle aus Hartgummi und in zweiter Zeit einen aus Silber gefertigten Apparat. Dieser besteht aus zwei Teilen, dem Kehlkopfrohr und der Trachealkanüle. Das Kehlkopfrohr ist ganz genau dem Kehlkopfinnern nach einem Wachsabguss nachgebildet. Das untere Ende des Kehlkopfapparates setzt sich in die Trachealkanüle fort, das obere Ende stellt eine dreieckige gegen die Glottis gerichtete Oeffnung dar. Nach aussen hat der Apparat einen breiten Rahmen, der sich den Wundrändern anlegt und an dem seitlich ein Loch ist für den haltenden Faden. Nach vorn ist die Höhlung durch eine Platte völlig verschlossen, in deren Mitte sich ein rechteckiges Fenster befindet, das der Pat. durch eine Schiebevorrichtung schliessen und öffnen kann, je nach dem Luftbedürfnis. Mit diesem Apparat können die Pat. vor der Plastik sich im Sprechen üben.

Bezüglich der Plastik befolgt F. die Methode von Gluck; in neuerer Zeit verwendet er eine andere Art der Plastik mittels zweier seitlicher Lappen vom Halse und eines Sternallappens, die er eingehend beschreibt.

Die Resultate dieser Behandlung sind ausgezeichnet. F. betont, dass er an seiner Klinik niemals die geringsten Misserfolge erzielt hat. Es folgen 17 Krankengeschichten.

CALAMIDA.

39) **Wilhelm Sandrock** (Egeln). **Granatsplittersteckschuss am Kehlkopf.** *Zentralbl. f. Chir. No. 3. 1920.*

Es war von zwei Chirurgen vergebens versucht worden, den Splitter zu entfernen. Wunde an der rechten Halsseite zwei Querfinger breit oberhalb des Schildknorpels vernarbt. Kehlkopfspiegeluntersuchung ergab eine Schwellung der Taschenbänder und eine Parese des linken Stimmbandes mit ödematöser Schwellung und Rötung desselben. Röntgenaufnahme zeigte den Splitter unmittelbar an der linken Schildknorpelplatte liegend. Bei der Operation fand sich der Splitter in der Schildknorpelplatte liegend; nach Spaltung desselben liess er sich leicht extrahieren.

Der Splitter muss auf der rechten Seite eingedrungen sein, die Membrana hyo-thyreoidea durchschlagen, auf der linken Seite die Mukosa durchdrungen und noch so viel Kraft besessen haben, dass er in den Knorpel eindrang und dort festsitzen blieb.

FINDER.

40) **A. Meyer** (Berlin). **Ein Granatsplitter im Stimmband.** *Zeitschr. f. Laryng. Bd. 9. S. 277.*

Granatsplitterverwundung am Halse, Einschuss am oberen Rande der rechten

Schildknorpelplatte, Rötung beider, geringere Beweglichkeit des linken Stimmbandes, Strangbildung zwischen beiden Stimmbändern. Die Röntgenaufnahme weist einen erbsengrossen Geschosssplitter im linken Stimmband nach, in Lokalanästhesie wird die narbige Strangbildung durchtrennt, worauf volle Beweglichkeit der Stimmbänder mit erheblicher Besserung der Stimmfunktion eintritt, welche auch in der Folgezeit anhält, trotzdem der Splitter selbst in seiner Lage belassen wird.

SCHLITTLER.

41) **Imhofer** (Prag). **Die Tracheotomie bei Halsschüssen.** *Zeitschr. f. Laryng. Bd. 9. S. 235.*

Während die kriegschirurgischen Erfahrungen aus dem Feldzuge 1870/71 dahin lauteten, dass bei Halsschüssen die prophylaktische Tracheotomie in allen jenen Fällen vorzunehmen sei, wo nach der Verletzung die Phonation beeinträchtigt erscheine, empfiehlt das Resultat der im letzten Kriege gemachten Beobachtungen eher wieder ein konservativeres Vorgehen. Verf. kommt an Hand seiner eigenen Erfahrungen zu folgenden Schlussfolgerungen:

1. Die prinzipielle prophylaktische Tracheotomie bei Halsschüssen ist nicht gerechtfertigt, hingegen ist sie nach wie vor bei rasch steigender Atemnot auszuführen.

2. Bei Atemnot unmittelbar nach der Verletzung ergibt die laryngoskopische Untersuchung die Indikation. Perichondritis mit Fixation der Stimmbänder in Medianstellung verlangt die Tracheotomie, Schwellung allein, auch bei mässiger Atemnot, ist zunächst durch konservative Massnahmen zu bekämpfen (passende Lagerung, Eis, Morphium).

3. Tracheotomie zur Ermöglichung eines Transports darf keine prinzipielle Regel sein, es soll dieser vielmehr, wenn die äusseren Umstände es erlauben, in der kritischen Zeit nicht stattfinden.

4. Beim Dekanülement nach Tracheotomie bei Halsschüssen ist besondere Vorsicht angebracht; solche Fälle haben längere klinische Beobachtung nötig.

5. Tracheotomie bei Halsschüssen begünstigt in gewissen Fällen die Entstehung von Verwachsungen, es ist daher dieses für die spätere Wiederherstellung der freien Atmung schädliche Moment stets zu berücksichtigen. Für die spätere Stimmfunktion hingegen ist die Tracheotomie irrelevant.

SCHLITTLER.

42) **K. Greif. Fremdkörper im Larynx und ihre Therapie.** *Casopis Lekaruv ceskych. No. 23. 1919.*

Symptomatologie und Diagnostik der Fremdkörper des Larynx, wobei besonders der Wert des Skiagramms hervorgehoben wird, da die laryngoskopische Feststellung des Fremdkörpers infolge des stets vorhandenen Oedems sehr beeinträchtigt erscheint. Bezüglich der Therapie zeigt die Statistik eine stets mehr hervortretende Bevorzugung der direkten endobronchialen Methoden und ein in den Hintergrund Treten der chirurgischen äusseren Eingriffe; die Indikation zu letzteren dürfte nun durch die Schwebelaryngoskopie noch mehr eingeschränkt werden.

Mitteilung eines Falles von Fremdkörper, der in Schwebelaryngoskopie in Narkose entfernt wurde. Es handelte sich um einen Kragenknopf, dessen Extraktion

dadurch besonders erschwert war, dass die Platte sich in den Ventr. Morgagni gefangen hatte, ausserdem bestand hochgradiges Oedem und eine infantile Epiglottis.

Hervorhebung der Vorteile der Schwebelaryngoskopie, die aber in Narkose vorgenommen werden soll, neben ausgiebiger Anwendung von Kokain und Adrenalin.

IMHOFER.

43) **Koch** (Giessen). **Bronchoskopische Erfahrungen mit einem Bericht über fünf Fremdkörper in den tieferen Luftwegen.** *Zeitschr. f. Ohrenheilk. Bd. 79. H. 1/2. S. 125.*

Verf. weist an Beispielen aus der Literatur nach, wie ausserordentlich wichtig eine ganz genaue Anamnese ist, ferner, wie der Mechanismus der Fremdkörperaspiration vor sich zu gehen pflegt. Er stellt Betrachtungen über die Symptomatologie an und über die Wahl zwischen oberer und unterer Bronchoskopie. Bei den fünf Fremdkörperfällen aus der v. Eickenschen Klinik handelt es sich bei zweien um Knochenstücke, beim dritten um eine Erbse, beim vierten um einen Kragenkopf, der sich mit der Brüningsschen Krallenzange fassen und extrahieren liess und beim fünften um einen grossen Pflaumenkern bei einem 10jährigen Kind, der die untere Bronchoskopie notwendig machte.

KOTZ.

44) **E. Seifert** (Würzburg). **Aspirierter Fremdkörper, schwere Lungenerkrankung vortäuschend. Extraktion, Heilung.** *Zeitschr. f. Laryng. Bd. 9. S. 275.*

Ein 7jähriger Knabe leidet seit früher Kindheit an häufig rezidivierendem Bronchialkatarrh, hat im 6. Lebensjahre eine Lungenentzündung, im 7. einen Blutsturz unter quälendem Husten und Auswerfen reichlichen übelriechenden Sekretes durchgemacht. Der physikalische Lungenbefund war unklar, erst eine Röntgenaufnahme wies einen metallischen Fremdkörper in der rechten Lunge nach, dessen Entfernung in unterer Bronchoskopie erfolgte. Es handelte sich um ein kupfernes Zündhütchen ohne Deckel, das im rechten Unterlappenbronchus eingekeilt war.

SCHLITTLER.

45) **Sir St. Clair Thomson. Ueber den gelegentlichen Vorzug einer Bronchoscopia inferior vor dem peroralen Weg. (On the occasional preference of a tracheotomic bronchoscopy to the peroral route.)** *The Laryngoscope. Februar 1919.*

Von einem 10jährigen Kind wurde ein herausgezogener unterer Backenzahn in einen äusseren, seitlichen Bronchus zweiter Ordnung der linken Lunge aspiriert. Obere direkte Bronchoskopie wurde gemacht und der Zahn leicht gefunden, aber er war so fest eingekeilt und so glatt und hart, dass es unmöglich war, ihn mit der Zange zu fassen. Es wurde versucht, mit einem Haken den Zahn zu drehen, aber er blieb unbeweglich, und noch dazu hakte sich das Instrument unterhalb des Zahnes in die Bronchialwand ein, so dass er nach 10 Minuten losgemacht werden konnte. Der Zahn sass aber noch fest. Der Pat. war nun $1^1/_2$ Stunde chloroformiert worden, so dass der Versuch aufgegeben wurde.

Eine Woche später zweiter erfolgloser Versuch. Das dritte Mal wurde durch eine Tracheotomiewunde das Rohr eingeführt und der Zahn wurde nun mühelos entfernt. Thomson sagt: „Es war kaum ein Vergleich möglich zwischen den Schwierigkeiten und Sorgen bei den zwei peroralen Versuchen und der Leichtig-

keit, Einfachheit und Schnelligkeit der Operation durch die Tracheotomiewunde." Besondere Vorzüge der letzteren Operationsart sind: Bessere Anästhesie, minimale Assistenz, Möglichkeit des Gebrauchs eines kürzeren oder grösseren Rohrs, bessere Beleuchtung (leider wird in Amerika das unübertreffliche Kirsteinsche Licht mit der Brüningslampe nicht gewürdigt. Ref.), grösseres Operationsfeld, leichtere Manipulationen, weniger Zug und Drängen an der Lunge, kürzere Sitzung, mehr Sicherheit der Erreichung des Ziels und weniger Lebensgefahr. (Eine Hauptgefahr bei der oberen Bronchoskopie ist bei kleinen Kindern, selbst nach schonender Einführung des Rohrs durch den Kehlkopf, nachfolgendes Glottisödem. Ref.) Thompson betrachtet die kleine Narbe nach der Tracheotomie als Nebensache, wenn man die grössere Sterblichkeit nach der oberen direkten Bronchoskopie, verglichen mit der unteren bedenkt.

O. T. FREER.

46) **H. v. Meyenburg** (Lausanne). **Ueber eine Basalzellengeschwulst der Trachea mit teilweiser Differenzierung zu Pflaster- und Zylinder- bzw. Flimmerepithel.** *Zentralbl. f. allgem. Path. 1. April 1920.*

Genaue histologische Beschreibung eines Präparats (unter Beigabe von 2 Abbildungen), das einer Geschwulst bei einer 35jährigen Frau aus der Praxis von Dr. Hug-Luzern entstammte.

Bei der Tracheoskopie sah man genau in der Medianlinie der vorderen Trachealwand zwischen oberem und mittlerem Drittel einen kleinfingerbeerengrossen Tumor, der sich bei der Inspiration bronchialwärts bewegte, bei der Exspiration die Trachea verschloss und starke Zyanose verursachte. Entfernung mittels Zängchens in direkter Tracheoskopie. Nach 6 Monaten kein Rezidiv. **M.** bezeichnet die Geschwulst als Basalzellentumor, d. h. als ein Epitheliom, dessen Hauptanteil Zellen ausmachen, die wir morphologisch den Basalzellen gleichsetzen dürfen, bei dem es aber einerseits zur Ausbildung von geschichtetem und verhornendem Plattenepithel, andererseits von Zylinder- und Flimmerepithel gekommen ist; ersteres vorwiegend an der papillären Oberfläche, letzteres im Innern der Vakuolen und zystenführenden soliden Zellhaufen.

Eine gleiche Geschwulst ist bisher nach Ms. Ansicht in der Luftröhre noch nicht beschrieben worden.

DREYFUSS.

47) **Becker** (Hamburg). **Ueber einen bemerkenswerten Fall von Morphiumvergiftung, behandelt mit Trachealpunktion.** *Med. Klinik. No. 18. 1920.*

Die Methode der Punktion der Luftröhre zum Zwecke der Sauerstoffeinblasung und der Spülung der Trachea wird zur Behandlung schwerer Morphiumvergiftungen empfohlen. Wenn die Punktion genau in der Mittellinie vorgenommen wird, müssen sich stärkere Nebenverletzungen vermeiden lassen.

SEIFERT.

d II) Stimme und Sprache.

48) **Philipp Broemser. Die Bedeutung der Lehre von den erzwungenen Schwingungen in der Physiologie.** *Habilitationsschrift. München 1918. 49 S.*

Die Arbeit ist für alle, die sich mit Klanganalysen beschäftigen, sehr wichtig. Die Gleichung der erzwungenen Schwingungen wird ausführlich behandelt, ebenso

die Anforderungen, die an einen Registrierapparat zu stellen sind, der möglichst wenig entstellte Kurven wiedergeben soll: über der Schwingungszahl des aufgenommenen Bewegungsvorgangs liegende Eigenschwingungszahl und event. aperiodische Dämpfung, wenn noch Eigenschwingungen auftreten. Die mathematischen Methoden der Kurvenkorrektur werden diskutiert und eine neue Methode gezeigt. Ferner enthält die Arbeit abgesehen von der Darstellung der Herztöne aus dem zentralen Puls und der Schwingungszahl und Dämpfung des peripheren Gefässsystems, wichtige Ausführungen über die Möglichkeit einer einfachen Erklärung der Entstehung der Vokale aus einer Stimmbandschwingung, die im Ansatzrohr eine Schwingung (Formant) erzwingt. Vokalkurven liessen sich demnach in gleicher Weise behandeln, wie eine von einem schlechtregistrierenden Apparat aufgenommene Kurve. Durch Korrektur wäre Aufschluss über die erregende Stimmbandschwingung zu erhalten.

NADOLECZNY.

49) **Cl. Hoffmann. Beitrag zur Frage des Asynchronismus zwischen kostaler und abdominaler Atmung bei der Phonation.** *Vox. H. 5. S. 121. 1919.*

Auf Grund von 40 pneumographischen Aufnahmen, unter denen sich 9mal Synchronismus von Bauch- und Brustatemkurve beim Sprechen fand, will Cl. H. das Wort „normal“ für den Asynchronismus dieser Kurven nicht zugeben (vgl. Gutzmanns Physiologie der Stimme und Sprache). Dieser Asynchronismus trete nur dort auf, wo die Einatmung ausgesprochene Hochatmung sei. Wo aber „die Bauchwand erst nach dem Brustbein in die Ruhelage zurückkehrte, zeigte sich der entgegengesetzte Asynchronismus“. Wo in der sogenannten Atempause „nur der Brustkorb geweitet, die Bauchwand aber elastisch blieb, zeigte sich der von Gutzmann beschriebene Asynchronismus. Dagegen begünstigte die Verbindung von Zwerchfell- und Flankenatmung den Synchronismus“. Atemübungen führten nicht zu einheitlichen Ergebnissen. Da die Versuche fortgesetzt werden sollen, so möchte Ref. auf die Untersuchungsmethodik von Zoneff und Meumann hinweisen, um so mehr als über das Verfahren in der Arbeit nichts mitgeteilt wird.

NADOLECZNY.

50) **G. Panconcelli-Calzia. Ein Einheitskriterium für die Untersuchung der Atembewegungen.** *Vox. H. 6. S. 186. 1919.*

Untersuchungen vorläufig nur der Atemfrequenz an 100 Personen beim Vorlesen ein und desselben Lesestücks (Prosa und Poesie) und beim Zählen lehren, dass beim sinnvollen Lesen die Atmung dem Inhalt untergeordnet wird, die Atemfrequenz nimmt zu. Beim Zählen überwiegt umgekehrt der phonetische Faktor und der psychologische wird fast ausgeschaltet. Bei theoretisch-phonetischen Untersuchungen ist also das Zählen das geeignete Kriterium, bei psychologischen, philologischen, pathologischen Untersuchungen auch das Vorlesen neben dem Zählen.

NADOLECZNY.

51) **Carl Klinger. Die phonästhetische Norm und die Tonbildung.** *Stimme. XIV. H. 1. S. 1. 1919.*

Kl. beschäftigt sich mit dem sogenannten Registerausgleich bei der künstlerisch gut zu schulenden Männerstimme. Er geht aus von der „Formung des



Kopftons als Hilfston zum Auffinden und Festhalten der Resonanzstellen" (was wir Tonansatz nennen), wobei die voix mixte auch ausgebildet wird. Dann erst wird ein Mittelton gebildet, ein „Vollton der Kopfresonanz" und erst später soll dieser Vollton durch „Heranziehung der Brustresonanz" ganz ausgebildet werden, bis ein „unhörbarer Austausch des Kopftons mit Brustklangcharakter durch den Brustton mit Kopfklangcharakter und umgekehrt" möglich ist. NADOLECZNY.

e) Oesophagus.

52) **George F. Keiper. Starke Verengerungen der Speiseröhre bei Kindern durch Lauge verursacht. (Tight strictures of the oesophagus in children, due to lye burns.)** *The Laryngoscope. September 1919.*

Man soll mehrere Wochen warten, ehe mit der Dehnung der Speiseröhrenverengerung begonnen wird, da frühzeitige Versuche leicht zu Durchbrüchen des durch die Aetzung erweichten Gewebes der Speiseröhre führen können, auch soll mit der Dehnung gewartet werden bis der Sitz der Verengerung, seine Ausdehnung und Art durch stereoskopische Aufnahmen von vorn und der Seite auf einer Anzahl von Röntgenplatten nach vorherigem Verschlucken von Bismuth. subnitricum festgestellt sind. Alle Bougierung soll unter heller Beleuchtung des Eingangs in die Verengerung geschehen.

Das grösstmögliche Oesophagusrohr sollte mit äusserster Schonung gebraucht werden. Wegen der Notwendigkeit häufiger Dehnungen (bis zu 60) soll die allgemeine Narkose so selten wie möglich angewandt werden. Keiper gebraucht auch keine Lokalanästhesie. (Es ist seit der Anregung seitens Chevalier Jacksons, welcher Oesophagoskopie und Bronchoskopie ohne irgend ein Anästhetikum, allgemein oder lokal, ausführt, in Amerika Sitte geworden, diese Manipulationen ohne Schonung von Kindern als eine Art Bravourstück seitens des Arztes aushalten zu lassen. Das Richtige und Menschliche ist doch die vernünftige und das Verfahren erleichternde und ungefährlicher machende Anwendung von Kokain, Alypin oder einem anderen lokalen Betäubungsmittel. Ref.)

Die Verengerungen sind oft mehrfach oder schraubenartig gekrümmt. Für die ersteren wird Jacksons Dilatator gebraucht. Für die gekrümmten Verengerungen wird das Guisezsche Instrument, ein Stahlstab, mit angeschraubtem biegsamem filiformem Bougie als Führer vorangehend, angewandt. Es gibt 10 Grössen dieses Instruments. O. T. FREER.

53) **G. Kelling** (Dresden). **Mit Draht übersponnene Darmsaite zur Durchführung eines Fadens ohne Ende bei Speiseröhrenstenosen.** *Zentralbl. f. Chir. No. 18. 1920.*

Die Schwierigkeiten, einen gewöhnlichen Faden durch die nach Aetzungen stark verengte Speiseröhre durchzubringen und von der Magenfistel aus zu fassen, veranlassten Kelling eine mit Silber übersponnene Darmsaite (Bratschen- oder Cellosaite) zu benutzen. Diese hat zwei Vorzüge, erstens sie rollt sich nicht so leicht auf und zweitens lässt sie sich im Magen mit der Zange leichter fassen, da man beim Anstossen mit der Zange an den Draht deutlich einen Metallklang hört.

DREYFUSS.

54) **Hermann Schäfer. Kongenitale Fistel zwischen Oesophagus und Larynx.** *Inaug.-Diss. Bonn 1918.*

4 Monate alter Knabe, von Geburt an heiser, hat immer an Atembeschwerden gelitten. Exitus unter zunehmender Dyspnoe. Verf. sieht als Ursache für die bei der Sektion gefundene Fistel das Endresultat einer Entwicklungshemmung an. Bemerkenswert ist, dass die Stimmbänder in diesem Falle fehlen, ebenfalls eine Entwicklungshemmung.

FINDER.

II. Kritiken und Gesellschaftsberichte.

a) Dänische Oto-Laryngologische Gesellschaft.

123. Sitzung vom 5. Februar 1919.

Vorsitzender: L. Mahler.
Schriftführer: A. Thornval.

1. Jens Kragh: 2 Fälle von Erysipelas laryngis als Folge von Influenza.

Beide Fälle waren beobachtet auf der Klinik des Reichshospitals. Der erste war ein 27jähriger Arzt. 6 Tage vor der Aufnahme Influenza mit Fieber, während 2 Tage. 3 Tage später Schmerzen in der linken Tonsille und Schluckbeschwerden. In der Nacht Respirationsbeschwerden und gegen Morgen ein Erstickungsanfall. Bei der Aufnahme freie Respiration, die Stimme aber etwas verändert, doch keine eigentliche Heiserkeit. Temperatur 38,5°. Bei Laryngoskopie zeigte sich sehr bedeutende ödematöse Geschwulst der Epiglottis und der Regiones arytaenoideae mit tiefer Rötung. Starke Druckempfindlichkeit äusserlich. Die Fälle heilten nach 3 Tagen.

Der andere Fall war ein 31jähriger Mann. Er bekam Influenza 8 Tage vor der Aufnahme. Nach 4 Tagen starke Schluckbeschwerden und Heiserkeit. Kurz vor der Aufnahme mehrere Erstickungsanfälle. Bei der Aufnahme starke Respirationsbeschwerden, weshalb Tracheotomia sup. Temperatur 39,4, 40,6, 39,3°. Das Fieber dauerte fort in den folgenden Tagen. Nach 5 Tagen wurden gelbliche Beläge im Aditus und an der Epiglottis beobachtet, und in der Reg. arytaenoidea dextra entdeckte man eine Ulzeration, welche sich über die Plica ventricular. dextra ausbreitete. Nach 6 Tagen waren die Fälle geheilt.

Diskussion: Mahler erwähnt einen Fall von Phlegmone epiglottidis und hebt die Schwierigkeiten der Diagnose hervor, wenn nicht die Krankheit der Schleimhaut sich von einem Erysipelas der äusseren Haut entwickelt.

2. Borries: Epiphora bei der kalorischen Probe.

3. Bagger: Fall von Cylindroma faciei.

Bei einer 40jährigen Frau entwickelte sich 1903 eine Geschwulst an der rechten Seite der Nase. Nach 4 Jahren war die Geschwulst walnussgross. Sie wurde exstirpiert, aber im Laufe von 12 Jahren hat sie sich wieder entwickelt und ist jetzt von Faustgrösse. Im Cav. nasi sieht man in der rechten Seite Geschwulstmassen, Septum etwas verdrängend, und in der Rhinopharynxwand wird

auf der rechten Seite ein walnussgrosser Tumor gefühlt. Bei der Operation zeigte es sich, dass die Geschwulst von einer Kapsel umgeben war, und dass sie die vordere Wand des Antrum Highmori wegusuriert hatte. Gegen die Nase war die Geschwulst durch ihre Kapsel hervorgebrochen, und hier konnte man sie nicht vollständig entfernen. Die mikroskopische Diagnose war Cylindroma.

4. Bagger: Fall von Tumor rhinopharyngis.

Bei einer 27jährigen Frau hatte sich im Laufe von 4 Jahren eine Geschwulst im Rhinopharynx entwickelt, welche beinahe den ganzen Rhinopharynx erfüllte und Paralyse des Nerv. abduc. sin., oculomotorius sin. und beiderseitige Stauungspapillen verursacht hatte. Wassermannreaktion +. Die Pat. wurde mit Röntgenstrahlen behandelt; in 3 Reprisen bekam sie 28 Behandlungen. Hierdurch ging die Geschwulst beinahe ganz vorüber. Im Rhinopharynx nur Spur von der Geschwulst.

124. Sitzung vom 8. März 1919.

Vorsitzender: L. Mahler.
Schriftführer: A. Thornval.

1. Fabricius-Möller: Fall von Chordoma malignum mit Einwachsen in den Nasenrachenraum.

Bei einem 16jährigen jungen Manne, welcher seit mehreren Jahren an Symptomen eines Rhinopharyngealpolypes gelitten hatte, wurden 1914 vom Nasenrachenraume knorpelartige Massen entfernt. 4 Jahre später Rezidiv mit erneuter Entfernung. Mikroskopie gab die Diagnose: Chordoma malignum. Ein ähnlicher Fall von Linck in Zieglers Beitr. 1909 wurde erwähnt.

2. S. H. Mygind: Haemorrhagia meningea, otogenen Abscessus cerebri vortäuschend.

3. S. H. Mygind: Liquorrhoea cerebrospinalis, 10 Jahre nach der Radikalresektion eines Ohres.

4. S. H. Mygind: Fall von Meningitis serosa circumscripta mit zerebellaren Symptomen.

5. S. H. Mygind: Der vestibuläre Wangenreflex.

6. Rob. Lund: Fall von otogenem Zerebellarabszesse.

7. R. Lund: Fall von primärer Ohrdiphtherie.

Es handelte sich um ein $4^1/_2$ Jahre altes Mädchen. Bei der Aufnahme nichts besonderes; das Kind war aber Bazillenträger; am Abend Temperatur 29,7° und starke Schmerzen im linken Ohre; gleichzeitig bleiches und schlechtes Aussehen. Aur. dx.: Leichte Rötung des Trommelfells. Aur. sin.: Starke Rötung und Schwellung des Trommelfells mit Hervorwölbung. Tief im Ohrgange weissgraue Massen. Man macht Parazentesis an beiden Ohren; nur Blut ist ausgeflossen. Im rechten Ohre werden durch Züchtung Diphtheriebazillen nachgewiesen. 3 Tage später linksseitige Fazialisparese. Reichlicher Ausfluss aus den Ohren. Man macht Resect. proc. mast. sin. Seropurulenter Ausfluss strömt hervor. Züchtung: 0. Stark ausgebreitete akute Osteitis, Proc. mast. beinahe ganz gefüllt mit breiigen Massen. Dura wird blossgelegt, zeigt sich gesund. Als die Temperatur fortdauert, macht man Res. proc. mast. dx. Auch hier starke De-

struktion. Züchtung: 0. Dagegen ergibt eine neue Züchtung von der linksseitigen Kavität + Diphtheriebazillen. Diphtherieantitoxin wird ordiniert. Hiernach bessert sich das Kind nach einigen Tagen.

L. meint, dass es ein Fall von primärer Ohrdiphtherie ist, und dass die weissgrauen Massen im linken Ohre Pseudomembranen gewesen sind. Er teilt Fälle von Ohrdiphtherie aus der Literatur mit.

8. Borries: Ein neues Labyrinthfistelsymptom.

125. Sitzung vom 9. April 1919.

1. Borries: Akustikusaffektion bei einem mit Quecksilber und Salvarsan behandelten Syphilitiker.

2. Borries: Demonstration von vaskulären Labyrinthfistelsymptomen.

3. Borries: Pharyngodynie bei Influenza.

Bisweilen bekommen die Influenzapatienten starke Schmerzen im Pharynx, und B. bespricht einen solchen Fall, wo er als Ursache nur leichte Rötung im Pharynx und eine akute Laryngitis sieht. Handelt es sich um Neuralgien oder um akute Myalgien in der Pharynxwand?

4. Borries: Polyneuritis cerebralis menieriformis nach Influenza.

5. Borries: Demonstration von Labyrinthpräparaten von Tauben.

6. Danelius: Die Fazialisparese als Indikation für Mastoidalresektion bei akuten Mittelohrentzündungen.

7. Blegvad: Demonstration von einem Patienten mit Tuberculosis laryngis, mit universellen Kohlenlichtbädern behandelt.

Der 38jährige Mann hatte Tub. pulm. III. Stadiums, Ulzerationen am Rande der Epiglottis, ödematöse Schwellung der Regiones arytaenoideae und im Innern des Larynx grosse, ulzerierende Infiltrate. Nach Amputatio laryngis Kohlenlichtbäder, und hierdurch wurde der Larynx beinahe ganz normal; zurück blieb nur eine geringe Schwellung der rechten Plica ventricularis.

8. Jens Kragh: 2 Fälle von Ohreiterung mit intrakraniellen Komplikationen.

9. Rob. Lund: Ein Fall von otogener Kolimeningitis.

10. Plum: Larynxpapillome beim Kinde. (Veröffentlicht in Acta oto-laryng.)

R. Lund.

---

b) Laryngologische Gesellschaft zu Berlin.

Sitzung vom 14. November 1919.

Vorsitzender: P. Heymann.

Finder stellt ein 10jähriges Mädchen vor mit grossem Defekt und Narbenbildung an der Epiglottis, Verdickung und Grauverfärbung der Schleimhaut über den Aryknorpeln, besonders links, und des linken Taschenbandes. Wassermann

negativ. Pirquet positiv; Röntgenaufnahme zeigt vergrösserte Hilusdrüsen. Während des ganzen über ein Jahr dauernden Krankheitsverlaufs bestand niemals Dysphagie; während der Beobachtungszeit seit einem halben Jahre ist an dem Befund niemals eine Veränderung eingetreten.

F. nimmt an, dass es sich um einen primären isolierten Lupus des Kehlkopfes handelt.

Killian demonstriert 1. einen bereits im Mai vorgestellten Pat., bei dem sich infolge einer in der Oesophaguswand eingespiessten Gräte eine Mediastinitis entwickelt hatte, es wurde die Mediastinotomie gemacht und ein Eiterherd gefunden. Trotzdem weiter hohes Fieber. Es stellte sich heraus, dass Pat. eine Pleuritis und wahrscheinlich Lungenabszess hatte, denn er expektorierte grosse Massen eitrigen, sehr fötiden Auswurfs. Eine Zeitlang traten sehr starke Hämoptoen auf. Im August bildete sich rechts am Thorax eine Vorwölbung, deren Punktion Eiter ergab. Resektion einer Rippe und Entleerung der Eiterhöhle brachte Heilung.

2. Gebiss im Oesophagus eingekeilt, von anderer Seite sechs vergebliche Extraktionsversuche. K. überzeugte sich, dass die Extraktion von oben nicht möglich war. Die Schleimhaut war zerrissen. Hinter der zerrissenen Schleimhaut war der Fremdkörper festgehakt. Versuch, ihn mit der Glühschlinge zu zerlegen, misslang. Mittels Oesophagotomie gelang es leicht, ihn zu extrahieren.

Seiffert: 18jähriger Pat. mit in Bifurkationshöhe eingekeiltem Gebiss.

Perforation der Vorderwand; beim Pressen entstand Luftemphysem am Halse. Im allgemeinen soll bei Perforation das Mediastinum frühzeitig eröffnet werden, um einer Mediastinitis vorzubeugen. In diesem Fall ist davon zunächst Abstand genommen, da Pat. sich subjektiv wohl befindet, keinen Schüttelfrost hat, Temperatursteigerung nur gering ist. Vor allem aber liegt die Perforation so tief, dass sie operativ nicht direkt zu erreichen wäre und der weite parösophageale Weg an sich einer Verbreitung der Infektion Vorschub leistet.

Die Röntgenaufnahme zeigt 1. dass, 2. wo eine Perforation stattgefunden hat und 3. die Erweiterung der Wundhöhle durch das Schlucken.

Blumenthal demonstriert eine Modifikation der Lautenschlägerschen Operation, die darin besteht, dass nicht nur der innere Teil des unteren Nasenganges, sondern auch vorn am Eingang der Apertura pyriformis verengt wird.

Halle hat dasselbe, was Blumenthal will, auf andere Weise erreicht und damit auch den Indikationen von Lautenschläger genügt. Es wird die Schleimhaut am Septum und an der unteren Muschel angefrischt, dann ein Schnitt angelegt, der vor dem Kopf der mittleren und unteren Muschel an der Seitenwand entlang zieht und sich weiterhin dicht an der Apertura pyriformis am Nasenboden bis zum Septum erstreckt. Dann wird die Schleimhaut am Nasenboden abgehoben und nunmehr die Seitenwand am Boden der Nasenhöhle nach der Kieferhöhle zu submukös durchgemeisselt. Ebenso wird von der Schnittlinie von den Muscheln die Seitenwand durchgemeisselt, wobei unter der unteren Muschel die Krista der

Apertur mitgenommen werden kann. Wenn man nun die Seitenwand nach der Mitte bringt, so folgt zu gleicher Zeit die Schleimhaut vom Boden der Nase. Damit wird der Indikation der Verengerung genügt. Es ist für die Patienten viel angenehmer, von der Nase aus operiert zu werden, als wenn sie monatelang, wie bei Lautenschläger, vom Munde her behandelt werden mussten. Nach jahrelanger Beobachtung kann man sagen, dass der Fötor ganz oder fast ganz geschwunden ist, das subjektive Geruchsvermögen ist in einigen Fällen wiedergekehrt.

Lautenschläger hat zuletzt in der „Deutschen med. Wochenschr." ein Verfahren publiziert, das den Blumenthalschen Vorschlag enthält. Ein Uebelstand ist dabei, dass leicht Deformität durch Depression des Nasenflügels eintritt.

Blumenthal behauptet, dass bei der Halleschen Methode niemals die Apertura pyriformis so verengert werden kann, wie bei der von ihm angegebenen.

Scharf demonstriert einen in französischer Gefangenschaft an Heiserkeit und Atemnot erkrankten und dort tracheotomierten 26jährigen Soldaten. Laryngoskopie zeigt Stillstand der Stimmbänder bei In- und Exspirium. Es bestand Verdacht auf Perichondritis. Wassermann negativ. Probeexzision von der Vorderwand ergab Karzinom.

Killian erwähnt, was das jugendliche Alter von Karzinomkranken angeht, dass er in Freiburg ein Kind von 7 Jahren an einem Rachenkarzinom behandelt hat.

Sokóbielski demonstriert einen Pat. mit Tumor der hinteren Rachenwand im oberen Drittel des Hypopharynx.

Die Differentialdiagnose schwankt zwischen Karzinom und Adenom.

Killian hält den Tumor für Karzinom.

J. Wolff demonstriert ein histologisch sicher gestelltes Karzinom des Nasenrachenraums bei einem 18jährigen Mädchen.

Halle demonstriert Patienten, bei denen er erfolgreich wegen Stenose des Naseneingangs plastische Operationen gemacht hat. Gutzmann.

---

c) XXXII. Kongress der Société Française d'Oto-Rhino-Laryngologie zu Paris.

Vom 10. bis 12. Mai 1920.

(Rhino-Laryngologischer Teil.)

Siems (Nizza): Versuch einer neuen Therapie der Kehlkopftuberkulose.

Die frühzeitig einzuleitende Therapie richtet sich in erster Linie gegen das pathogene Agens, zweitens gegen die Kehlkopfaffektion und hat drittens die Hebung des Allgemeinzustandes zum Ziel. Die drei therapeutischen Resultate werden erzielt erstlich durch eine Reinigung des Atmungsrohrs mittels einer Inhalation ad hoc. Das zweite Stadium der Behandlung nennt S. „Thermo-Bier"; es besteht darin, dass eine Stauungsbinde um den Hals gelegt wird, die aus einem



Kautschukrohr besteht, in dem auf 50^0 erwärmte Luft zirkuliert, wodurch eine venöse und arterielle Stauung hervorgerufen wird. Die dritte Phase der Behandlung besteht in der Ventilation des Atmungsrohrs mit einem Gemisch von komprimierter warmer Luft und Sauerstoff. Die Behandlung dauert täglich eineinhalb Stunden. S. hat 23 Fälle von mehr oder minder schwerer Larynxtuberkulose auf diese Weise mit befriedigendem Resultat behandelt.

G. de Parret: Ueber den Nutzen genügender phonetischer Kenntnisse für die Oto-Rhino-Laryngologie.

P. betont die Notwendigkeit phonetischer Kenntnisse für die Diagnose und Behandlung der Sprach- und Stimmstörungen. Er entwickelt einen dazu geeigneten Studienplan und plädiert dafür, dass alle Oto-Laryngologen sich die nötigen Kenntnisse aneignen, um erforderlichenfalls eine Behandlung der Stimm- und Sprachstörungen durchzuführen und dass eine gewisse Anzahl von Oto-Laryngologen sich ausschliesslich den theoretischen Untersuchungen über die Verfahren und der Vervollkommnung ihrer praktischen Anwendungsweise widmen.

Gault (Dijon): Betrachtungen über Aetiologie, Diagnostik und Behandlung der Aphonien und Dysphonien mit oder ohne entzündliche Veränderungen.

1. Die im Verlaufe der entzündlichen Kehlkopfaffektionen beobachtete Dysphonie ist bedingt sowohl durch die mechanische Behinderung infolge der Schleimhauterkrankung, wie durch die direkten Störungen der Motilität. 2. Die Motilitätsstörungen werden gewöhnlich bezogen auf Paresen infolge Ausbreitung der Entzündung von der Schleimhaut auf die darunter liegenden Muskeln. In Wirklichkeit handelt es sich aber meist nicht um Parese, sondern um eine Motilitätsstörung infolge unbewusster übertriebener Anstrengungen des Kranken, mit seinem kranken Kehlkopf zu sprechen. 3. Der Beweis dafür ist die schnelle Besserung der Stimme und des laryngoskopischen Bildes, wenn man durch Reflex oder geeignete Mittel die Kontraktionen auf das notwendige Minimum reduziert. Dieser Versuch muss immer gemacht werden, wenn bei einem jungen oder im mittleren Alter befindlichen Kranken eine Erkältungslaryngitis nicht in der gewöhnlichen Zeit abläuft, derselbe nicht mehr den schädigenden Ursachen unterworfen ist, in den oberhalb und unterhalb des Larynx liegenden Teilen des Atmungsrohrs keine Affektion mehr besteht und keine Syphilis, keine Tuberkulose oder diathetische Erkrankung vorliegt.

Jacques (Nancy): Ueber die Ausführung der Tonsillektomie.

J. ist ein überzeugter Anhänger der Tonsillektomie und empfiehlt die Anwendung der warmen Schlinge; dieselbe muss starr sein, um die Gaumenbögen zurückzudrängen, und darf nur minimal erwärmt werden. Man erhält mittels des Verfahrens, das er beschreibt, eine totale Exstirpation der Tonsille ohne Narbenbildung, ohne Blutung.

Saint Clair Thomson empfiehlt die Anwendung der Guillotine.

Vacher, Dubar, Fournier bleiben bei der kalten Schlinge.

Mignon (Nizza): Die Rolle der Mandeln beim Husten.

Der tonsilläre Husten ist ziemlich häufig, sein Ursprung bleibt aber bisweilen unbemerkt, da er nicht durch auffallende Veränderungen bedingt zu sein braucht. Man muss nicht nur auf die Vergrösserungen von Gaumen-, Rachen- und Zungenmandel achten, sondern auch sorgfältig nach den geringfügigeren Veränderungen (Krypten, Verwachsungen, Steinen, eingedicktes Sekret) suchen, die eine vermehrte Sensibilität der Tonsille bewirken und die einzige Quelle des Hustens darstellen können; auch die Untersuchung mit dem Haken ist notwendig. Ist die Diagnose gestellt, so kann eine einfache Behandlung je nach der Art des Leidens den Husten zum Verschwinden bringen.

H. Caboche (Paris): Totale Rhinoplastik nach dem Verfahren der drei Stirnlappen.

Die Methode — bekannt unter dem Namen Sebileau-Cabochesche Rhinoplastik — wird an der Hand von Photographien von Verwundeten, die mittels derselben operiert wurden, erläutert; C. beschreibt verschiedene von ihm empfohlene Modifikationen derselben.

J. Molinié (Marseille): Neues rhinoplastisches Verfahren.

M. bedient sich zur Wiederherstellung der Nasenscheidewand der Spina scapulae. Dieser Stützbalken kann dann bedeckt werden mit Weichteilen, die vom Schulterblatt entnommen sind, oder man kann ihn auch unter die Stirnhaut einpflanzen, wie man es mit dem Rippenknorpel tut.

M. hebt die Vorteile hervor, die für die Benutzung des Schulterblattes für die Plastik sprechen. Die Entnahme ist leicht und gefahrlos; sie hat keine funktionellen Störungen im Gefolge; alle entnommenen Stücke bleiben allseitig von ihrem Periost bedeckt, was eine Garantie dafür bietet, dass sie nicht resorbiert werden; wie es besonders leicht bei Knorpel- und Knochenlamellen geschieht, deren Diploezellen offen bleiben.

Lemaître: Ein rhinoplastisches Verfahren.

L. empfiehlt für gewisse Fälle einen horizontalen Frontallappen mit temporalem Stil. Er ist im wesentlichen in erheblicher Vergrösserung der klassische Lappen für die Blepharoplastik. Verf. hat ihn auch zuerst für palpebrale Substanzverluste benutzt, dann für palpebro-jugale, dann für palpebro-nasale, dann benutzte er ihn systematisch für gewisse mittlere und untere Rhinoplastiken.

Bei den letzteren wandelt er in der ersten Sitzung den unteren Substanzverlust in einen mittleren um, indem er das, was von vernarbtem, epidermisiertem Gewebe der Nasenpyramide übrig ist, inzidiert und nach unten schlägt. In der zweiten Sitzung wird die eigentliche Rhinoplastik vorgenommen. Die Vorteile dieser Lappenbildung sind unter anderem Vereinigung der Stirnwunde per primam; gute Lebensfähigkeit des Lappens, der den vorderen Ast der A. temporalis superficialis in sich schliesst.

A. Rivière (Lyon): Retro-pharyngeale Phlegmone bei einer Greisin, einen malignen Rachentumor vortäuschend.

Infolge der Latenz der Schwellung, des langsamen Verlaufes, der begleitenden Kachexie wurde die Diagnose auf malignen Tumor gestellt. Die Eröffnung

des Abszesses führte eine Besserung herbei, jedoch blieb die Kachexie bestehen und Pat. starb einen Monat darauf trotz der lokalen Heilung.

Robert Rendu (Lyon): Zwei Fälle von Mandelschanker von ungewöhnlicher Form.

In dem ersten Fall, der der erosiven Form nach Fournier zugerechnet werden konnte, hatte die Drüsenschwellung nichts charakteristisches und die Veränderungen betrafen mehr das Gaumensegel als die Mandeln; die Mandel schien wie eingefasst von einem wulstigen, hochroten und indurierten Rahmen, der von den Gaumenbögen gebildet war. In dem anderen Fall (anginöse Form) bemerkte man nur eine erhebliche Hypertrophie der Mandel mit charakteristischer Drüsenschwellung bei gleichzeitigem Bestehen einer Roseola. Es fehlte aber die Induration und man konstatierte keine Erosion an der Mandel.

Die Form des Mandelschankers, der oft nicht diagnostiziert wird, ist derartig wechselnd, dass man dem Aussehen der Mandelaffektion weniger Bedeutung beimessen muss als ihrer Einseitigkeit, ihrer Induration und dem klassischen Charakter der begleitenden Drüsenschwellung. Eine seit mehr als drei Wochen bestehende Dysphagie muss immer an Syphilis denken lassen. Man darf ferner nicht vergessen, dass in der Mehrzahl der Fälle der Mandelschanker im Beginn seiner Entwicklung von allgemeinen fieberhaften Erscheinungen begleitet zu sein pflegt, die dazu beitragen, die Diagnose in falsche Bahn zu lenken. Auch sind die Sekundärerscheinungen hier viel frühzeitiger als anderswo und sie bestehen oft schon, wenn man den Schanker entdeckt.

Sebileau: Der Mandelschanker ist viel häufiger als man glaubt. An der Lariboisière werden jährlich über ein Dutzend beobachtet. Die meisten kommen mit der Diagnose Epitheliom. Wie bei diesem wird in der Tat das Krankheitsbild von zwei Zeichen beherrscht: der Induration und der Drüsenschwellung. Die Induration ist konstant; sie entgeht oft der Untersuchung. Wenn die Mandel gross ist, so besitzt sie einen gewissen Grad von Weichheit und Eindrückbarkeit, der den Beobachter täuscht. Man darf nicht mit zwei Fingern palpieren, sondern nur mit der Kuppe des Zeigefingers, indem man abwechselnd einen kleinen Druck ausübt und loslässt; man wird dann den derb elastischen Widerstand vermissen.

Die Drüsenschwellung hat nicht immer den Charakter der Härte und der Indolenz. Sie ist fast stets begleitet von einer mehr oder minder ausgesprochenen entzündlichen Reaktion, welche sie auf Druck schmerzhaft macht mit einer gewissen Periadenopathie, an der gewöhnlich 3 oder 4 Drüsen von der Jugularisgruppe beteiligt sind.

F. Guyot (Genf): Intratracheale ölige Injektionen bei Lungenaffektionen (besonders tuberkulöser Natur); vereinfachte Technik; histologische Untersuchung über die Resorption seitens des Lungenepithels und bei tuberkulösen Affektionen.

G. gibt ein Verfahren an, durch das die Anwendung sehr erleichtert wird und berichtet über günstige Erfahrungen mit einer neuen Antituberkulosevakzine, die er mittels intratrachealer Injektionen gemacht hat.



Labernadie (Paris): Einige klinische und therapeutische Betrachtungen über Kehlkopftuberkulose.

L. unterscheidet die „hochsitzende“ dysphagische Tuberkulose an Epiglottis, Aryknorpeln und aryepiglottischen Falten von der „tiefsitzenden“ im Niveau der Glottis; bei der letzteren wendet er lokale topische Behandlung an, bei ersterer Zerstörung der tuberkulösen Herde durch Galvanokaustik, schneidende Zange und ferner Injektionen in den N. laryngeus superior. Kontraindikationen gegen jede aktive chirurgische Behandlung sind: Fieber und Tachykardie.

Claoué: Direkte Laryngoskopie in zervikodorsaler Flexion; neues direktes Laryngoskop.

C. demonstriert sein neues Laryngoskop, das im wesentlichen die Form eines Zungenspatels hat und zeigt die Art seiner Anwendung.

Constatin (Marseille): Spontaner Abfluss von Zerebrospinalflüssigkeit durch die rechte Nasenhöhle.

Es bestand kein Zeichen von Hirndruck; die Flüssigkeit hatte normale Zusammensetzung; keine wahrnehmbare Erkrankung des Siebbeins. Wassermann negativ. C. wirft die Frage auf, ob es sich um eine fötale Missbildung handelte. Der zwei Monate lang beobachtete Pat. wurde dann aus dem Gesicht verloren. Die Pathogenese dieser Fälle ist noch unaufgeklärt.

Sir Saint-Clair Thomson hat einen analogen Fall beobachtet.

C. Koenig (Paris): Einige Betrachtungen über totale Atresien der Nasenlöcher und des äusseren Gehörgangs.

K. hat während des Krieges in der amerikanischen Ambulanz das Versagen der Operationen wegen Atresie des Gehörgangs und der Nasenlöcher in allen Fällen konstatieren können, in denen nicht hinterher permanente Prothesen getragen wurden.

Mignon (Nizza): Ueber die antianaphylaktische Behandlung der spastischen Rhinitis.

Die Serumtherapie, die er im Jahre 1911 angegeben hat und damals nur bei einer Pat. angewandt hatte, ist seitdem von ihm selbst und anderen Beobachtern in weiteren Fällen erprobt worden. Sie hat immer gute Resultate ergeben. Die Behandlung muss vorsichtig erfolgen, da nach der ersten Injektion gewöhnlich eine starke Reaktion auftritt. Die Dauer der Heilung ist verschieden.

Didsbury bringt die Hyperästhesie der Nasenschleimhaut, die der Ausgangspunkt aller Reflexe, wie Rhinorrhoe, Tränenträufeln, Asthma usw. ist, dadurch zum Verschwinden, dass er durch interstitielle bipolare Elektrolyse vier bis sechs Schorfe auf der Schleimhaut hervorbringt.

Lannois und Sargnon (Lyon): Radiumtherapie bei Tumoren in der Oto-Rhino-Laryngologie.

Redner gaben eine Uebersicht über die Anwendung von Radium in der Oto-Rhino-Laryngologie seit 1904. In den 76 Fällen eigener Beobachtung haben sie sich nur der Dominicischen Röhren bedient. Die Einführung in den Tumor wird überall, wo sie möglich ist, angewandt, da sie der Oberflächenapplikation bei weitem vorzuziehen ist. Es wird eine genaue Beschreibung der Technik für die

Radiumapplikation in den verschiedenen Regionen gegeben. Als besonderes Verfahren für die Fixation bedienen sich Redner der Verankerung der Röhre in der Schleimhaut der Nachbarschaft, oder sie leiten einen Faden ohne Ende von der Nase zum Munde, vom Larynx zum Munde usw.

Die Dominicischen Röhrchen enthalten Radiumsulfat; sie bestehen aus Platin von 0,5 mm Dicke; es bildet einen Filter, den man gewöhnlich noch durch ein Kautschukrohr von 1—3 mm Dicke, durch Gaze usw. verstärkt. Die von L. u. S. angewandte Dosis betrug 25—160 mg Radiumbromidbihydrat, das sie 6 bis 24 Stunden, bisweilen 36, ausnahmsweise auch 48 Stunden, je nach Grösse und Natur des Tumors, am Platze liessen. In Amerika wendet man bis 200 mg in kurzen und wiederholten Sitzungen an. Die Applikation mehrerer Röhrchen in denselben Tumor ermöglicht ein wirkliches „inneres Kreuzfeuer“, das am meisten Wirksamkeit haben wird. Die sarkomatösen Tumoren heilen unter Radium oft und vollständig, die Resultate bei Karzinomen sind weniger günstig. Aber auch bei diesen kann es zu einem völligen Verschwinden des Tumors kommen und zu einem Nachlassen der schmerzhaften Erscheinungen. Die Tumoren der Nase, Nebenhöhlen und des Nasenrachenraums, bei denen es sich häufig um Fibro- oder Lymphosarkome handelt, geben einen hohen Prozentsatz von dauernden oder vorübergehenden guten Resultaten. Die Mandelsarkome gehören zur selben Kategorie; bei Epitheliomen treten oft lokale Rezidive ein, jedoch kommt es auch zu Monate lang anhaltenden auffallenden Besserungen. Dasselbe gilt von den Tumoren des Hypopharynx. Die mässigsten Resultate erzielten sie bei Kehlkopftumoren. Castex hat für die Radiumtherapie Röhrchen mit 50 mg Radiumbromid oder mit Emanation gefüllte Nadeln benutzt, die mit einem Faden befestigt, in dem Tumor stecken gelassen werden. Besonders für Karzinome eignen sich die Emanationsnadeln. Für die basozellulären zylindrischen Karzinome eignen sich besser die Röhrchen. Die Wirkungen auf die sekundären Drüsen sind weniger gut; auch verhütet die Radiumanwendung nicht die Krebskachexie.

Trétrôp (Antwerpen): Kehlkopf-Oesophagustumor, durch Radiotherapie geheilt.

65jährige Frau mit äusserem Larynxtumor, der Schluckschmerzen machte, wurde durch Röntgenstrahlen in 3 Monaten geheilt. Die Heilung datiert seit Oktober 1919. T. fragt, ob diese Therapie, die bei den Uterusfibromen Wunder wirkt, nicht auch erfolgreich bei Nasenrachenfibromen angewandt werden könnte.

Lafitte-Dupont (Bordeaux): Resektion des Oberkiefers bei einem 13jährigen Mädchen wegen rezidivierenden Epithelioms, Röntgen-Radiumtherapie; seit 6 Jahren anhaltende Heilung.

Karzinom der Nasenhöhle, zweimal nach endonasaler Abtragung rezidivierend, Resektion des Oberkiefers mit Ausnahme des Gaumenfortsatzes, Ausräumung der jugularen und submaxillaren Drüsen, drittes Rezidiv. Im Verlauf der Operation wurde sowohl das Siebbein wie die vordere Wand der Keilbeinhöhle reseziert. Seitdem 3 Radiumsitzungen (zwei im November 1913, eine Mai 1918) und 9 Röntgenbestrahlungen von 20 Minuten Dauer. Pat. zur Zeit geheilt.

Sargnon (Lyon): **Beitrag zur Radiumbehandlung des Oesophaguskrebses.**

S. rät Ruhigstellung des Oesophagus und Ernährung durch Gastrotomie; diese Operation kann bei tiefsitzenden Oesophaguskarzinomen die Applikation des Radiums mittels Fadens ohne Ende erleichtern. Die Technik ist sehr verschieden: Sehr starke Dosis von geringer Dauer, mittlere Dosis von längerer Dauer, häufige oder seltene, oder einmalige Sitzungen; Einführung am häufigsten per vias naturales mit oder ohne Leitung durch das Oesophagoskop und Röntgenstrahlen; bisweilen Einführung auf retrogradem Wege vom Magen aus.

Dufourmantel (Paris) demonstriert ein **neues Modell für ein Oesophagoskop**, das aus zwei in einem Gelenk beweglichen Blättern besteht, wie bei einem Vaginalspekulum. Das Instrument hat den Vorzug, dem Auge eine weite Fläche der Oesophaguswand darzubieten. Es ist erlaubt, die Schleimhaut weit zu entfalten und so eingekeilte Fremdkörper leichter zu befreien, besonders Zahnplatten. Er kann an die üblichen Handgriffe befestigt werden wie die gewöhnlichen Röhren und lässt sich ebenso leicht einführen wie diese.

Moure und Georges Canuyt: **Entfernte Folgen der chirurgischen Behandlung der Narbenstenosen des Kehlkopfs nach Kriegsverletzungen.**

27 Verwundete wurden auf der Oto-Rhino-Laryngologischen Station der XVIII. Région aufgenommen, 26 wurden behandelt. Zwei starben an Lungentuberkulose, 8 sind noch in Behandlung, 16 sind vollständig geheilt. Diese Heilungen bestehen seit Jahren und sind sowohl in bezug auf die Atmung wie auf die Stimme vollständig.

A. Brindel: **Sogenannte impermeable Narbenstriktur des Oesophagus bei Kindern.**

In allen Fällen (ein Kind war seit 2 Jahren gastrotomiert) war der Katheterismus unmöglich. B. hat gleich beim ersten Versuch unter Leitung des Oesophagoskops den Kanal katheterisieren und ihn dann erweitern können. Er hat jedesmal beobachtet, dass der Spasmus eine grosse Rolle bei den Verengerungen spielt. Dank der Oesophagoskopie gibt es nach B. keine impermeable Striktur mehr.

Texier und Levesque (Nantes): **Röntgenologisches Symptomenbild der Bronchialstenose bei pflanzlichen Fremdkörpern der Bronchien.**

Ein Kind hatte eine Bohne aspiriert, die am Eingang zum rechten Bronchus festsass. Auf dem Röntgenbilde konnten sie einige Stunden nach dem Unfall Zeichen von Bronchialstenose feststellen: Verdrängung des Mediastinums mit fast totaler Dextrokardie, Unbeweglichkeit des Zwerchfells rechts und Verschleierung der rechten Lunge infolge von alveolärem Kollaps. Extraktion der Bohne durch Bronchoscopia inferior; am folgenden Tage hatte das Herz seinen normalen Platz eingenommen, die Lunge atmete und das Röntgenbild war normal.

Jacques (Nancy): **Spasmen und entzündliche Verengerungen des Oesophagus.**

Der Kardiospasmus ist bei Männern ebenso häufig wie bei Frauen und kann in jedem Lebensalter vorkommen. Er ist nicht eine autonome Krankheit mit notwendigerweise progressivem Verlauf, sondern ein Symptomenbild, das alle Grade aufweist und gewöhnlich, aber nicht notwendigerweise, von einer Reaktion vom Anfangsteil des Ernährungskanals infolge irgendwelcher Störung, die seine Wandung betroffen hat, fortgeleitet wird. Die kausale Affektion kann übrigens ausserhalb des Oesophagus selbst sitzen, besonders im Magen (seltene Ulzeration der kleinen Kurvatur). Zahlreich sind schliesslich die Fälle, in denen ein Kardiospasmus sich anschliesst an eine psychische Erschütterung, indem eine unerwartete Sensation imstande ist, eine bis dahin unbemerkte Störung, wie eine Hyperchlorhydrie, zur Geltung zu bringen. Jedenfalls bleibt ein neuropathisches Terrain die Conditio sine qua non; daher auch oft die Erfolge einer einzigen Dilatation, besonders wenn sie im Oesophagoskop vorgenommen wird.

Jacques (Nancy): **Die paradentären Zysten und ihre Behandlung.**

Die unilokulären Zysten des Oberkiefers, die charakterisiert sind durch ihre konstante Beziehung zu einer mehr oder minder erkrankten Zahnwurzel, unterscheiden sich von den zahnhaltigen Zysten, die eine blosse ektopische Bildung darstellen und in ihrem Inneren eine gesunde Krone enthalten. J. bespricht ausführlich die Entwicklung und Symptomatologie der Zahnzysten, ihre Diagnostik und Behandlung. Das eleganteste Verfahren besteht darin, dass abgesehen von der radikalen Ausschälung des Zystenbalgs, die Wand zwischen Zyste und Kieferhöhle abgetragen und die orale Wunde geschlossen wird; dies Verfahren ist jedesmal dann eingeschlagen, wenn der Tumor einen grossen Teil der Kieferhöhle einnimmt, d. h. wenn er seinen Ursprung von den inneren Wurzeln der Molaren nimmt. Für die Zysten der vorderen Gruppe ist es vorzuziehen, dass man es der Natur überlässt, die Höhle zum Verschwinden zu bringen, was man dadurch zustande bringt, dass 2—3 Wochen lang am abhängigsten Punkt, das ist gewöhnlich die Ursprungsalveole, die kapilläre Drainage gemacht wird.

Jacod (Lyon): **Paradentäre Zysten der oberen Schneide- und Eckzähne, die sich in die Nasenhöhlen entwickeln; Notwendigkeit der oralen Drainage und der Autoplastik.**

Die paradentären Zysten der Schneide- und Eckzähne sind von den anderen zu trennen. Klinisch entwickeln sie sich nach der Nase zu, perforieren sehr häufig die Schleimhaut des Nasenbodens und führen so zu Eiterausfluss aus der Nase. Für ihre Behandlung kann man wegen ihrer vertikalen Lage nicht daran denken, sie durch die Nase zu drainieren und die orale Oeffnung zu schliessen. Man muss im Gegenteil vermeiden, bei der Operation die Nasenschleimhaut zu verletzen. Wenn eine Perforation besteht, soll man diese durch einen in die Nase eingeführten horizontalen Lippenlappen verschliessen.

E. J. Moure lenkt die Aufmerksamkait auf seltene Begleiterscheinungen des Weisheitszahnes.

Solche sind Kieferdrüsenschwellung mit Mandelhyperplasie, so dass es den Eindruck einer rein tonsillären Erkrankung macht. Ferner führt M. Fälle von wiederholten Parotitiden an, die zuerst auf einen Stein im Ductus Stenoniani zurückgeführt wurden, deren Ursache aber der ektopische Weisheitszahn war; auch eine suprahyoidale Phlegmone hat er bei einem 65jährigen Manne beobachtet, deren Ursache ein noch in der Gingiva steckender kariöser Weisheitszahn war, den erst die Röntgenaufnahme zur Entdeckung brachte.

J. Mouret: Ueber die Trepanation der Stirnhöhle.

Die Verfahren der Trepanation der Stirnhöhle, bei denen der orbitale Boden der Höhle und besonders die innere, orbito-nasale Partie geopfert wird, sind mangelhaft, weil sie führen können: erstens zu Infektionen der orbitalen Weichteile, zweitens zur Verengerung und selbst völligem Verschluss der Verbindung zwischen Nasenhöhle und Sinus infolge Eindringens der Weichteile in die Knochenbresche, die durch Fortnahme der inneren Partie des Stirnhöhlenbodens gebildet wurde. Die Trepanation muss ausschliesslich eine frontale sein; sie muss sich aber nach unten auf den Stirnfortsatz des Oberkiefers erstrecken, von wo aus man leicht das Siebbein kurettieren kann; wenn die Höhle sehr gross ist, erhalte man nach Killian eine Spange; an die Orbitalwölbung rühre man nur, wenn die Orbitalbucht sehr gross ist und beschränke sich in diesem Fall auf die äussere Partie, von wo aus man leicht die Kurettage der Höhle vervollständigen kann.

G. Liébault (Paris): Behandlung der malignen Tumoren des Oropharynx auf transmandibulärem Wege; Wiederherstellung des Unterkiefers ohne Knochennaht mittels eines prothetischen Apparates.

Die transmandibuläre Osteotomie gibt einen breiten Zugang zur Mandelgegend und dem Oropharynx. Nach Durchtrennung der Gewebe in einer Linie, die sich von der Mitte der Unterlippe bis zum Warzenfortsatz der kranken Seite erstreckt und durch die Submaxillarregion geht, wird der Unterkiefer in der Paramedianlinie in Höhe des Eckzahns oder seitlichen Schneidezahns durchsägt; das Fragment wird nach aussen und besonders nach oben gezogen und so die Mandel und der Oropharynx freigelegt. Nach Entfernung des Tumors werden die Unterkieferfragmente wieder aneinander gelegt, dank der schrägen Durchtrennung von aussen nach innen und von vorn nach hinten adaptieren sie sich leicht aneinander. Keine Knochennaht, sondern ein prothetischer Apparat, den er beschreibt, wird angewandt. Die Laryngotomia intercrico-thyreoidea erlaubt die Narkotisierung aus der Entfernung und ein Verweilkatheter von der Nase in den Oesophagus ermöglicht die Ernährung.

Lombard und Le Mée: Radikalbehandlung der Kieferhöhle mit Operation vom vorderen Winkel aus.

Verff. haben mit diesem Verfahren (das identisch ist mit dem von Canfield und Sturmann angegebenen. Red.) in 37 Fällen Heilung erzielt, und zwar im Mittel im Verlauf eines Monats.

Raoult (Nancy): Pathogenese und Diagnostik der Mukozele des Stirnbeins.

Als Ursache sieht R. wenigstens bei jungen Leuten den Traumatismus an. Wenn der Schlag vor Entwicklung der Stirnhöhle erfolgt ist, so hat er eine Fraktur oder eine Osteitis des Canalis naso-frontalis bewirken können, der infolgedessen obliteriert wurde. Wenn die Ethmoido-Frontalzelle sich entwickelt, sezernieren die Drüsen der Schleimhaut einen Mukus, der sich in der Höhle ansammelt, deren Wände aufgetrieben werden. Ausser dieser Ursache kann jede Obliteration des Canalis naso-frontalis zur Bildung einer Mukozele führen. Für die Diagnostik ist wichtig die Röntgenuntersuchung; mittels dieser kann man die Meningozele ausschalten, die einfache Mukozele differenzieren von derjenigen, die mit einem Osteom der Sinuswandungen verbunden ist, welch letzteres sehr wichtig für den Eingriff ist.

Jacod (Lyon): Ueber die den Sarkomen der seitlichen Nasenrachenwand eigentümliche intrakranielle Ausbreitung.

J. teilt die Sarkome des Nasenrachenraums in zwei Gruppen: diejenigen, die sich an der Hinterwand oder im Recessus spheno-ethmoidalis entwickeln, und diejenigen, die an der Seitenwand entstehen. Die ersteren breiten sich nach der Nasenhöhle zu und nach dem Gesicht aus und führen zu einem vorherrschend nasalen Symptomenbild. Die zweiten entwickeln sich in der Umgebung der Tuba Eustachii, beginnen charakteristisch mit Hörstörungen, gehen der knöchernen Ohrtrompete folgend auf die Schädelbasis über und führen zu Lähmung der Nerven an der Schädelbasis. J. führt zwei Fälle an, wo die Hirnerscheinungen den eigentlichen Sitz der Erkrankung verdeckten.

Anglade und Philip (Bordeaux): Gliom der Nasenhöhle.

Die Beobachtung betrifft ein drei Tage altes kräftiges und sonst anscheinend gesundes Kind. Seit der Geburt bemerkt man, dass die rechte Nase verstopft ist durch einen roten glatten Tumor; die linke Seite ist dadurch verlegt, dass die Scheidewand nach ihr verdrängt ist. Die Nasenwurzel erscheint verbreitert und abgeplattet; das Kind atmet schwer und kann nicht saugen. Abtragung eines bohnengrossen Tumors mit der Schlinge; nach 3 Monaten Rezidiv; man entfernt einen grösseren Tumor; Kurettage so weit nach oben wie möglich. Anwendung von Röntgenstrahlen auf die Nasenwurzel. Seitdem kein Rezidiv.

Genaue histologische Beschreibung des Tumors, aus der hervorgeht, dass es sich um ein Gliom gehandelt hat. Die Hypothese einer Hernia cerebralis muss fallen gelassen werden, da in der Rinde des Neugeborenen die Neuroglia sehr selten ist; dagegen glaubt Verf., dass die konstante Anwesenheit von Neuroglia im Bulbus olfactorius zu einer gliomatösen Neubildung führen könne, ganz wie bei der Retina. Zwei solcher Tumoren sind von Payson Clark und Cobb beschrieben. Verff. glauben aber, dass sie nicht so selten sind, wie man glaubt.

Gazes (Toulouse): Ein Fall von akuter ödematöser Laryngitis; Intubation unter direkter Laryngoskopie (Demonstration des Instruments).

Der Fall betraf ein 4jähriges Mädchen. G. bediente sich eines besonderen Introduktors. (Nach La Presse Médicale. No. 35. 1920.)

Für die Redaktion verantwortlich Prof. Dr. G. Finder, Charlottenburg, Augsburger Str. 38.
Druck von L. Schumacher, Berlin N. 4.



Internationales Centralblatt

für

Laryngologie, Rhinologie

und verwandte Wissenschaften.

Jahrgang XXXVI. Berlin, Juli. 1920. No. 7.

I. Referate.

a) Allgemeines, obere Luftwege, Instrumente.

1) **T. H. C. Benians. Infektionen der Luftwege. (Air-way infections.)** *Brit. med. Journ. 15. Mai 1920.*

Verf. lenkt die Aufmerksamkeit auf die Bedeutung, die der Schleimüberzug des Epithels in den oberen Luftwegen als Schutzmittel gegen Infektionen hat. Die von den lebenden und toten pathogenen Organismen gelieferten Toxine werden, wenn sie direkt auf dem Epithel liegen, von diesem resorbiert und führen so zu einer Schädigung des Organismus.

FINDER.

2) **H. Schade** (Kiel). **Untersuchungen in der Erkältungsfrage. II. Die Einzelformen der Erkältung und die Erkältungsdisposition.** *Münch. med. Wochenschrift. No. 16. 1920.*

In einer eingehenden Studie über obiges Thema verbreitet sich Autor auch über die Erkältungskatarrhe der oberen Luftwege. Die Arbeit eignet sich nicht zu kurzem Referat und muss im Original nachgelesen werden. Unter anderem spricht Autor die „idiopathische Rhinitis sicca anterior“ auch als eine „Kältegelose“, eine „Frigorose der Nase“ an.

HECHT.

3) **Szmurlo. Die Tuberkulose des Kehlkopfes, des Rachens und der Nase, nach eigenen Beobachtungen. (Gruzlica krtani, gardla i nosa w swietle wlasnych spostrzezen.)** Klinischer Vortr., 82 Ss. *1918.*

Im Laufe der letzten 8 Jahre beobachtete Verf. 296 Fälle von Kehlkopf-, 24 von Nasen- und 11 von Rachentuberkulose. Von 296 Kehlkopftuberkulosen waren 203 männlichen und 93 weiblichen Geschlechts. Die meisten (203) waren Kranke zwischen 20—40 Jahren, der jüngste 16 Jahre alt, der älteste 70 Jahre. Was die Profession anbelangt, so gehört die grösste Zahl der Kranken zu den Beamten. Nach einer Schilderung der Pathogenese, Symptomatologie, Diagnostik und Prognostik bespricht Verf. speziell die Behandlung, wobei er energisch gegen den Nihilismus sich ausspricht und eine grosse Bedeutung der chirurgischen blutigen und elektro-



kaustischen Methode beilegt. Bei 11 Fällen von Rachentuberkulose beobachtete Verf. meist chronischen und nur einen mit ganz akutem Verlaufe.

Unter den 25 vom Verf. beobachteten Fällen von Nasentuberkulose verliefen die meisten unter der Gestalt der infiltrativ geschwürigen Veränderungen, nur 2 wurden als echte Tuberkulose anerkannt.

F. ERBRICH.

4) **I. Chandler Walker** (Boston, Mass.). **Studien über die Aetiologie und Therapie des Bronchialasthmas. (Studies on the cause and the treatment of bronchial asthma.)** *Journ. Amer. med. Assoc. 4. August 1917.*

W. fand, dass unter 150 Patienten, die er während eines Jahres behandelte, 83 oder 55 pCt. sensitiv gegen Proteine waren, und glaubt, dass diese für das Asthma verantwortlich zu machen seien. Demgemäss ist die Prognose dieser Fälle eine „sehr günstige“. Bei den nichtsensitiven Patienten trat das Asthma gewöhnlich erst nach dem 40. Lebensjahre auf. Chronische Bronchitis sowie kardiorenale Störungen waren eine nicht seltene Komplikation dieser Klasse, während sie bei den anderen nicht zu finden waren. Die Behandlung der nichtsensitiven Gruppe war enttäuschend.

FREUDENTHAL.

5) **Jagić** und **Lipiner** (Wien). **Lunge und Atmung bei Bläsern.** *Wiener klin. Wochenschr. No. 27. 1919.*

Bei den Instrumenten mit starkem Luftverbrauch steigt das Zwerchfell mehr kontinuierlich bis zur Höhe der extremen Exspiration, bei den Instrumenten mit sehr geringem Luftverbrauch (Typus Oboe) anfänglicher Zwerchfellstillstand in der Inspirationsstellung, erst gegen Ende des Tones ganz geringes Hinaufrücken des Zwerchfelles und im Moment des Absetzens starkes exspiratorisches Hinaufschnellen. Bei den Instrumenten mit mässigem Luftverbrauch anfänglicher Stillstand, dann allmählicher Anstieg bis zur extremen Exspirationsstellung. Dieser letztere Typus ist auch beim geschulten Sänger zu beobachten.

HANSZEL.

6) **C. Orbaan** (Amsterdam). **Etwas über Meningitis cerebrospinalis epidemica acuta und die Bazillenträger.** *Nederl. Tijdschr. v. Geneesk. II. No. 2. S. 101. 1919.*

Nicht die Gebäude bzw. Wohnräume sind infiziert, sondern die Patienten und Menschen aus ihrer Umgebung. Wenn ein Soldat Meningitis hatte, konnten in seiner Umgebung immer Bazillenträger gefunden werden. Es wurden auch Massenuntersuchungen vorgenommen bei internierten Soldaten ohne Krankheitsfälle mit negativem Befund.

v. GILSE.

7) **A. Besredka. Ueber die Wirkung der Sera vom Respirationstrakt aus. (De l'action des sérums par la voie respiratoire.)** *Annales de l'Institut Pasteur. XXXIV. No. 1. Januar 1920.*

Der Luftweg eignet sich sehr zur Absorption grosser Mengen von Serum und B. hält es für unleugbar, dass die Injektion auf laryngealem Wege für den Organismus einen leichteren Eingriff darstellt, als die Injektion durch die Gewebe hindurch. sei es auch nur subkutan. Aus Versuchen an Meerschweinchen und Ka-

ninchen ergab sich, dass das durch den Kehlkopf eingeführte Serum beim frischen Tier völlig unschädlich ist, während es beim sensibilisierten Tier einen tödlichen anaphylaktischen Shock auslöst. Die anaphylaktischen Zustände sind um so leichter zu vermeiden, je mehr sich die Konsistenz des Serums dem festen Zustand nähert; wendet man Serum von sirupöser Konsistenz an, so ist die Resorption verlangsamt. Die ersten Portionen des gelösten Serums haben Zeit, das Tier antianaphylaktisch gegen die folgenden in Lösung gehenden Portionen zu impfen.

Die Respirationsschleimhaut hat demnach ein erhebliches Resorptionsvermögen gegenüber dem Serum. Erstreckt sich nun dieses Vermögen auch auf die in den Heilsera enthaltenen Antikörper? In dieser Hinsicht verhält sich der laryngo-tracheale Weg wie der venöse. Die auf Laryngealinjektion erfolgende Immunität tritt sehr schnell ein und hält im Durchschnitt 8 Tage an, wie Verf. beim Antidiphtherie- und Antitetanusserum festgestellt hat.

Verf. schliesst, dass die Schnelligkeit der Resorption, das Fehlen einer Anaphylaxiegefahr nebst der Einfachheit der operativen Technik den laryngo-trachealen Weg für die Serotherapie beim Menschen empfehlenswert machen. FINDER.

8) **Heubner. Experimentelles und Theoretisches zur Inhalationstherapie.** Medizinische Gesellschaft zu Göttingen, Sitzung vom 19. Juni 1919. *Deutsche med. Wochenschr. No. 35. S. 983. 1919.*

H. weist auf die zwei Formen der Inhalationstherapie hin, nämlich die lokale Beeinflussung der Schleimhaut und die Zufuhr resorptiv wirkender Mittel. Ein Mittelding zwischen beiden stellt die Inhalation von Atropin bei Asthma dar.

Die lange bekannte ausgezeichnete Resorptionsfähigkeit der Lungenoberfläche, darunter auch der Bronchialschleimhaut für gelöste und sogar für korpuskuläre Substanzen, ist zwar ein günstiges Moment zur Erzielung resorptiver, doch ein ungünstiges zur Erzielung lokaler Wirkungen, weil die zugeführten Mittel allzu rasch verdünnt werden.

H. berichtet über eigene Versuche, die die Aufnahme grösserer Fetttropfen durch die Bronchialschleimhaut darzutun scheinen. Diese starke Resorptionsfähigkeit erschwert auch ein sicheres Urteil über die Tiefe des Einwanderns inhalierter Substanzen im Bronchialbaum. Sicher ist, dass eine beträchtliche Abnahme nach unten erfolgt, infolge dauernden Verlustes an den Wänden des Luftweges. Bestimmt können erkennbare Mengen bis in das Alveolargebiet vordringen, allerdings gewöhnlich nur in einzelne Lungenläppchen. Durch eigene Versuche konnte H. die bisher bekannte Feststellung ergänzen.

Weiter untersuchte H. die Art und Zusammensetzung der Inhalationsnebel, wie sie Apparate von Tanoré und Spiess-Dräger erzeugen. Es ergab sich, dass ein Nebel aus Novokainlösung in kurzer Zeit Anästhesie erzeugte, wenn seine Konzentration 50 pCt. betrug.

Als Maximum der praktisch brauchbaren Nebeldichte (Menge zerstäubter Flüssigkeit im Volumen Luft) wurden 30 cmm pro Liter Luft ermittelt.

Für die Zerstäubungsgrösse (Menge des gelieferten Inhalationsnebels) sind entsprechend der Atemgrösse 12 Liter pro Minute zu fordern.

Das Maximum an inhalierter Flüssigkeit kann auf 10 ccm pro halbe Stunde angesetzt werden.

H. suchte die Tröpfchengrösse und das Mischungsverhältnis der verschieden grossen Tropfen in den Nebeln zu ermitteln: Alle untersuchten Nebel enthielten Tröpfchen von 0,04 mm Durchmesser bis zu den kleinsten sichtbaren Dimensionen, doch in verschiedenem Mischungsverhältnis. Aus Modellversuchen an Röhrensystemen verschiedener Art konnte geschlossen werden, dass die untersuchten Nebel mit einem Verlust von nur wenigen Prozenten über die Glottis hinausgelangen, und dass sich von dem in die kleineren Bronchien hineingelangenden Anteil bei weitem die Hauptmasse niederschlägt.

Eine praktisch brauchbare Dosierung resorptiv wirkender inhalierter Mittel liegt daher durchaus in dem Bereiche der Möglichkeit.

R. HOFFMANN.

9) **Marschik** (Wien). **Zervikale obere Mediastinotomie.** *Wiener klin. Wochenschrift. No. 4. S. 103. 1919.*

Bei den Schussverletzungen des Pharynx und Oesophagus hat sich zur Verhütung der so häufig ad exitum führenden eitrigen Pleuritis und namentlich Perikarditis die kollare Mediastinotomie nach v. Hacker am besten bewährt. Sehr wichtig ist dabei die gründliche Abdichtung des noch nicht erkrankten Mediastinums unterhalb des Prozesses.

HANSZEL.

10) **Julius Finck** (Charkow). **Eine neue spezifische Jodwirkung. Die innerliche Behandlung von Schnupfen und Angina mit Jod.** *Münch. med. Wochenschr. No. 15. 1920.*

Von der Erwägung ausgehend, dass bei innerlicher Verabreichung von Jod dieses durch die Schleimhäute wieder ausgeschieden wird, versuchte F. seine Verwendung zur therapeutischen und prophylaktischen Bekämpfung des Schnupfens und der Angina. Wenn man durch Verabreichung entsprechend kleiner Dosen vermeidet, dass ein Jodschnupfen entsteht, so erreicht man auf diese Weise vorzügliche Ergebnisse. Autor empfiehlt, von einer 10 proz. Jod-Jodkaliumlösung (Jod. pur. 0,3; Kal. jodat. 3,0; Aq. dest. 30,0) — diese Zusammensetzung erwies sich als am energischsten wirksam — Kindern bis zu 10 Jahren pro dosi 5 gtt., grösseren Kindern und Erwachsenen 8 gtt. und grossen „massigen“ Menschen 10 gtt. in Wasser zu geben. Für prophylaktische Zwecke verordnet man obige Dosis täglich einmal, für therapeutische Zwecke zweimal (morgens 2 Std. nach dem Frühstück und abends vor dem Schlafengehen). Autor, der selbst jährlich 5 bis 6 mal an Schnupfen litt, blieb bei dieser Medikation $4\,^1/_2$ Jahre schnupfenfrei. Autor regt anschliessend die gleiche Therapie für diejenigen akuten Infektionskrankheiten an, die mit Schleimhautaffektionen einhergehen: Masern, Scharlach, Grippe, Variola und Variolosis. Seine bisherigen allerdings geringen Erfahrungen nach dieser Richtung hin lassen eine Nachprüfung wohl als zweckmässig erscheinen.

HECHT.

11) **Robert Dölger. Universal-Elektro-Thermogen, elektrischer Wärmeapparat zu medizinischen Zwecken, insbesondere auch zur Behandlung des Ohres und der Luftwege.** Mit 1 Abb. *Münch. med. Wochenschr. No. 25. 1920.*

Der Universal-Elektro-Thermogen, der „auf dem Prinzip der bekannten und bewährten elektrischen Luftdusche für kalte und heisse Luft

beruht", ist in der Arbeit abgebildet und mit allem Zubehör, sowie in seiner mannigfachen Verwendbarkeit eingehend beschrieben. HECHT.

12) **Oscar Wild** (Zürich). **Aspirationsapparat mit Wasser- und Quecksilbermanometer.** *Korresp.-Blatt f. Schweizer Aerzte. No. 41. 1919.*

Verf. beschreibt einen von ihm konstruierten und seit einem Jahr in der Praxis bewährten Apparat, der vor anderen Apparaten den Vorzug hat, dass Schwankungen im Wasserdruck sich nicht bemerkbar machen, ferner, dass er mit zwei Manometern, einem Quecksilber- und einem Wassermanometer versehen ist, von denen man nach Belieben das eine oder andere benutzen kann. Der Apparat hat sich bei Nasen- und Halsoperationen zur Reinigung des Gesichtsfeldes, zum Saugen mit dem Muckschen Nasenansatz, zum Absaugen der Eiterpfröpfe bei Angina lacunaris, bei der Hyperämietherapie der Peritonsillitis acuta usw. gut bewährt. FINDER.

b) Nase und Nasenrachenraum.

13) **William H. Dudley. Parosmie. (Paresmia.)** *The Laryngoscope. März 1919.*

Die Ursachen der Parosmie sind: Ein Reflex, von einem Nachbarorgan ausgehend; Entzündung des Riechnerven selbst; Druck auf den Riechnerven oder auf sein zerebrales Zentrum; Schädigung der Ernährung des Nerven durch Arteriosklerose. In seltenen Fällen ist die Krankheit nicht organischen Ursprungs, sondern eine Neurose. Die Veränderung des Geruchs ist meistens unangenehmer Art: Kakosmia subjectiva und der vom Patienten bemerkte Geruch kann so ekelhaft sein, dass er zur Verzweiflung bringen kann. In gewissen Fällen ist die Parosmie die Veränderung eines schon vorhandenen Geruchs, wie z. B. in einem Falle, wo verschiedene Gerüche dem Patienten alle als Heliotrop erschienen. In den meisten Fällen aber wird ein angenehmer oder gleichgültiger Geruch in einen unangenehmen verwandelt. Gehirntumoren oder Hirnabszess können durch Druck auf den Lobus temporosphenoidalis (zerebrales Zentrum des Geruchsinnes) eine subjektive Gestanksempfindung erzeugen. O. T. FREER.

14) **E. W. de Flines** (den Haag). **Schiefnasenplastik.** *Nederl. Tijdschr. v. Geneesk. II. No. 18. S. 1353. 1919.*

Mitteilung des Verfahrens im allgemeinen nach Joseph (Rhinorthosis) mit Abbildungen von geheilten Fällen. v. GILSE.

15) **Szmurlo. Ein Fall eines komplizierten Abszesses des Naseneinganges mit Exitus letalis. (Przypadek niezwyklego powiklania ropnia wejscia nosowego z zejsciem smiertelnem.)** *Gazeta Lekarska. No. 36. 1919.*

Verf. beobachtete einen 58jährigen Mann, bei dem wegen zirkumskripten, sehr schmerzhaften Abszesses des linken Nasenflügels eine Inzision vorgenommen wurde. Am nächsten Tage konnte man eine Schwellung der ganzen linken Nasenseite bis zum unteren Rand der Orbita bemerken. Der Kranke klagte über schreckliche Kopfschmerzen. Im Laufe der zwei folgenden Tage verbreitete sich die Schwellung auf die beiden Augenlider, der Kranke starb in völliger Bewusstlosigkeit. F. ERBRICH.

16) **Mouret** und **Seigneurin. Beitrag zum Studium der paradentalen Zysten des Oberkiefers. (Contribution à l'étude des kystes paradentaires du maxillaire supérieur.)** *L'Oto-Rhino-Laryng. Internat. April 1920.*

In der ausserordentlich gründlichen Monographie wird an Hand zahlreicher schematischer Textfiguren zuerst die Entwicklung der Zähne, dann diejenige der paradentalen Zysten demonstriert. Daran schliesst sich ein kurzes Kapitel über Eigentümlichkeiten in der Entwicklung und über operative Behandlung der Zahnzysten, den Schluss der Arbeit bilden eine grössere Anzahl ausführlich wiedergegebener interessanter Krankheitsfälle.

SCHLITTLER.

17a) **Martha Pison Henning** (Klinik Bárany, Upsala). **Drei Fälle von Komplikation (Luftembolie?) bei Behandlung von Kieferhöhlenempyem.** *Acta Oto-Laryngologica. Vol. II. H. 1/2.*

In den beiden ersten Fällen bei Lufteinblasung zur Punktion der Kieferhöhle Bewusstlosigkeit und epileptische Zuckungen, im dritten Falle nach Lufteinblasung wurde Pat. blau im Gesicht, streckte sich, Pupillen erweitert, starr; Atmung angehalten; Bewusstlosigkeit. Alle 3 Fälle genasen.

17b) **R. Oehman** (Jacobstad, Finland). **Zwei üble Zufälle bei der Punktion der Oberkieferhöhle.** *Ebenda.*

Im ersten Fall, eine 65jährige Frau betreffend, wurde die Kieferhöhle, die reichlichen Eiter enthielt, wiederholt ausgespült, da Pat. jeden radikalen Eingriff ablehnte; im ganzen waren 12 Ausspülungen gemacht worden. Bei der nächsten Ausspülung vom unteren Nasengang aus empfand Pat., als die Spülflüssigkeit eingepresst wurde, plötzlich Schwindel, sank bewusstlos um; kleiner Puls, kurze rasselnde Atmung; Lippen zyanotisch, Pupillen weit; nach einigen Stunden Exitus. Keine Obduktion. Im zweiten Fall klagt Pat., als der Troikart nach der Spülung schon entfernt war, über Schwindel und über totale Blindheit. Sinkt bewusstlos um, Kopf wird krampfartig nach links (Seite der Punktion) gezogen, deutlicher Nystagmus nach derselben Seite. Puls klein und unregelmässig. Nachdem Pat. zum Bewusstsein gekommen, Lähmung des rechten Armes und Beines. Nach einer Woche ist er völlig gesund.

17c) **Sture Berggren** (Malmö, Schweden). **Drei Unglücksfälle bei Punktion des Sinus maxillaris vom unteren Nasengange.** *Ebenda.*

In allen drei Fällen — bei dem dritten war Pat. bereits mehrmals durch dieselbe Oeffnung behandelt worden — im Anschluss an die Durchblasung Bewusstlosigkeit, Zyanose, tonische und klonische Krämpfe. In allen drei Fällen Heilung.

FINDER.

18) **Boenninghaus. Der Tierversuch an der Stirnhöhle und der Mensch. Betrachtungen über eine dringliche klinische Frage.** *Zentralbl. f. Ohrenheilk. u. Rhino-Laryng. Bd. 17. H. 11.*

Verf. hält die Uebertragung der von Ssamoylenko und Lange am Tier gemachten Versuche, mittels einer Auskratzung von einer kleinen frontalen Oeffnung aus die eiternde Stirnhöhle zur Heilung zu bringen, auf den Menschen, wie solches von Ssamoylenko selbst und von Moure getan wurde, für völlig unbe-

rechtigt. Denn dies sei nichts anderes als die Ogston-Lucsche Operation, diese leiste aber weniger als z. B. die Killiansche Operation und biete erhebliche Gefahren (Luc selbst hatte 5 Todesfälle). Im Anschluss daran legt Verf. unter Berücksichtigung der klinischen Erfahrungen und des Tierexperimentes die Grundlagen der operativen Ausheilung der entzündlichen Erkrankungen der Nebenhöhlen fest. Diese Grundsätze sind: Erstens (konservative Methode) einfache Sekretentlastung der Höhlen durch Erweiterung des natürlichen Ostiums oder Anlegung einer künstlichen, ostiumartigen, also kleinen Oeffnung oder Anlegung einer ganz neuen grossen Daueröffnung. Zweiter Grundsatz ist derjenige der Neuepithelisierung der Höhle durch Auskratzung der Schleimhaut und indem man das Eindringen des Epithels in die Höhle unterstützt (durch möglichste weite Gestaltung der nasalen Oeffnung, durch Einschlagen eines Schleimhautlappens in die Höhle und indem man die Verbindung der Höhle mit der Nase bis zur Ausheilung offen hält). Dritter Grundsatz ist die Verkleinerung und Verödung der Höhle. Solche tritt unabhängig von unserem Willen vom Endost und Periost der Höhle ein; oder man muss die den Höhlen benachbarten Teile veranlassen, sich in die Höhle hineinzulegen (Stirnhöhlenoperation nach Kuhnt, William, Jansen-Ritter). Vierter Grundsatz ist der der vollkommenen Vernichtung der Höhle, wie sie bei der totalen Ausräumung des Siebbeins zur Anwendung kommt.

FINDER.

19) **M. C. Winternitz. Akute eitrige Hypophysisentzündung als Komplikation eines Keilbeinhöhlenempyems. (Acute suppurative hypophysitis as a complication of a purulent sphenoidal sinusitis.)** *John Hopkins Hosp. Reports. XVIII. 1919.*

43jährige Frau wurde in das Hospital aufgenommen mit Fieber, Albumen, Zylindern, Azeton und Acidum diaceticum im Harn und Zeichen einer intrakraniellen Entzündung, möglicherweise Abszess oder Enzephalitis. Untersuchung der Nase und des Rachens ergab nichts Abnormes. Pat. starb 2 Tage nach der Aufnahme. Man fand eine primäre eitrige Entzündung der Keilbeinhöhle, die durch die Sella turcica sich auf die Hypophysis ausgedehnt hatte, welch' letztere dunkelrot und sehr brüchig war. Es bestand subakute, hämorrhagische Basilarmeningitis, die sich nach der rechten Fissura Sylvii ausbreitete, und akute Enzephalitis derselben Seite. Das Blut aus der Keilbeinhöhle, von der Gehirnbasis und aus dem Herzen enthielt Staphylococcus aureus. Mikroskopisch zeigte die Hypophysis akute Entzündung. Hyperglykämie und Glykosurie zeigten schon intra vitam, dass die Hypophysis geschädigt war.

FINDER.

20) **Alfons Foerster. Diabetes insipidus im Anschluss an Meningitis serosa.** Aus der med. Klinik zu Würzburg. *Münch. med. Wochenschr. No. 24. 1920.*

Im Anschluss an eine akute Siebbein-Keilbeinhöhlenentzündung, deren Befund und Therapie nur nebensächlich erwähnt sind, entstand eine Meningitis serosa, der ein Diabetes insipidus folgte. Die Krankengeschichte ist in extenso in der Arbeit mitgeteilt und enthält eingehenden Bericht über therapeutische Versuche mit Pituitrin, Pituglandol und Hypophysin zur Beeinflussung des Diabetes insipidus.

HECHT.

21) **K. Kofler. Rhinogene Erkrankung der unteren Tränenwege.** *Wiener klin. Wochenschr. No. 13. 1919.*

Vorstellung zweier Fälle in der Sitzung der Gesellschaft der Aerzte in Wien vom 14. März 1919, bei welchen es in dem einen Falle durch Masern, in dem anderen durch Diphtherie zu ausgedehnter Synechiebildung in der Nase mit Verschluss des Ostium ductus nasolacrymalis und seinen Folgen kam. Beide Fälle konnten nur auf dem Wege der Radikaloperation der Kieferhöhle zur Heilung gebracht werden.

HANSZEL.

22) **Szmurlo. Ueber die chirurgische intranasale Behandlung des Canalis lacrymalis. (O leczeniu cierpien worka i kanalu lzowego droga zabiegu chirurgicznego wewnatrznosowégo.)** *Gazeta Lekarska. No. 38. 1914.*

Nach Beschreibung der entsprechenden Literatur berichtet Verf. über zehn eigene Fälle, die wegen Stenose des Ductus lacrymalis nach der Methode von West mit gutem Erfolge vom Verf. operiert wurden. Alle Fälle betrafen das weibliche Geschlecht. Vor allen operativen Methoden gibt Verf. den Vorzug der Methode von West.

F. ERBRICH.

23) **J. Meller** (Wien). **Ueber das Verhältnis der Neuritis retrobulbaris zur Nasenhöhle in ätiologischer und therapeutischer Hinsicht.** *Wiener klin. Wochenschr. No. 10. 1920.*

Der lesenswerte Vortrag verbreitet sich in eingehender Weise über das in vieler Beziehung noch unaufgeklärte Kapitel der Aetiologie der retrobulbären Neuritis optica.

Dass fast alle entzündlichen oder eitrigen Prozesse des orbitalen Bindegewebes von Erkrankungen des Siebbeins oder der Keilbeinhöhlen bzw. der Nasennebenhöhlen überhaupt ausgehen, ist für den Rhinologen wie den Ophthalmologen fraglos.

Etwas anders aber liegt die Frage in den Fällen, wo ein negativer rhinologischer Befund erhoben wird. Erstens wurden schon pathologische Veränderungen in den in Frage kommenden Nebenhöhlen trotz negativen rhinoskopischen Befunds entdeckt und nach solchen operativen Eingriffen Heilung des Augenleidens erzielt, zweitens ebensolche Heilungen, trotzdem bei der endonasalen Operatton nichts gefunden wurde.

M. gibt nun eine Uebersicht über alles, was auf diesem Gebiet von Nasen- und Augenärzten in gemeinschaftlicher Arbeit erzielt wurde, und bezeichnet es als Zweck seines Vortrages „den Nasenarzt darüber zu unterrichten, damit er den Forderungen des Augenarztes volles Verständnis entgegenbringe. Denn da er in dieser Angelegenheit nur das ausführende Organ des Augenarztes ist, wird er nur dann kein Widerstreben empfinden, einen Eingriff zu unternehmen, den er seinem Befunde gemäss als Nasenarzt nicht für angezeigt erachtet, wenn er in alle diese Einzelheiten genügend eingeweiht ist“.

DREYFUSS.

24) **M. Hajek** (Wien). **Kritik des rhinogenen Ursprungs der retrobulbären Neuritis.** *Wiener klin. Wochenschr. No. 13. 1920.*

Die Arbeit Hajeks ist eine Erwiderung auf den Mellerschen Vortrag (siehe

das vorige Referat), in der er auf Grund seiner reichen Erfahrung und auf Grund von Fällen, die er 7—15 Jahre beobachten konnte, seinen in mancher Beziehung abweichenden Standpunkt darlegt. Er betont, dass gerade auf dem Gebiet der retrobulbären Neuritis die Maxime „post hoc ergo propter hoc“ viele Ausnahmen erleide. Es gibt Fälle, die trotz operativer Behandlung bei positivem und bei negativem Nasenbefund nicht heilen oder schlechter werden; ferner solche, die nach einer vorübergehenden postoperativen Besserung bei negativem Nasenbefund nach einer gewissen Zeit an multipler Sklerose erkranken, wo also die Neuritis das prodromale Symptom derselben war. Die gelegentlich erzielten günstigen Resultate mehr oder weniger vorübergehenden Charakters berechtigen nach H. durchaus nicht, den rhinogenen Ursprung als zu Recht bestehend anzusehen. Das Problem ist somit bisher ungelöst.

DREYFUSS.

25) **L. Rethi** (Wien). **Zur Frage der Nasenoperationen bei Neuritis retrobulbaris.** *Wiener med. Wochenschr. No. 13. 1920.*

R. fixiert im Anschluss an die Verhandlungen in der Wiener ophthalmologischen Gesellschaft vom 15. Dezember 1919, 16. Februar und 2. März 1920 seinen auf Grund vieler Erfahrungen gebildeten Standpunkt bezüglich der seitens der Ophthalmologen ergehenden Aufforderung zu operativer endonasaler Behandlung. Er sagt: „Wir dürfen die Nasenoperation nicht ablehnen etwa aus dem Grunde, weil uns der innere Zusammenhang zwischen Nase und der Neuritis retrobulbaris jetzt noch nicht ganz klar ist. Angesichts der vielen positiven Erfolge nach endonasalen operativen Eingriffen können wir einen ursächlichen Zusammenhang nicht gut von der Hand weisen. Wir werden eine vom Augenarzt als indiziert bezeichnete Nasenoperation auch nicht ablehnen, etwa aus dem Grunde, weil sich die Sehstörung in manchen Fällen spontan bessert. Die Ablehnung eines, man kann sagen, harmlosen Eingriffes in der Nase ist in diesen Fällen eine verantwortungsvolle Sache und das Zuwarten kann eine Gefährdung des Auges bedeuten.“

DREYFUSS.

26) **Szmurlo. Ueber die sogen. retronasalen Polypen und ihre Behandlung. (O tak zwanych polipach nosogardzielowych i o ich leczeniu.)** *Gazeta Lekarska. No. 4, 5, 6. 1914.*

Nach einem historischen Ueberblick der verschiedenen Ansichten über die Aetiologie und Pathogenese der retronasalen Polypen bespricht Verf. in seinem Referat die Literatur betreffend die Anatomopathologie, Symptomatologie, Differentialdiagnose sowie die Behandlung dieser Tumoren. Nach eigener Erfahrung erkennt Verf. als beste operative Methode, die Elektrolyse, die er selbst mit günstigem Erfolge bei drei Fällen angewandt hatte.

F. ERBRICH.

c) Mundrachenhöhle.

27) **Seitz** (Leipzig). **Zur Kenntnis der Alveolarpyorrhoe.** *Med. Klinik. No. 20. 1920.*

Eine spezifische Spirochäte kommt als Erreger der Alveolarpyorrhoe nicht in Betracht. Spirochäten und Bakterien sind nur graduell verschieden bei den Erkrankungen des Zahnfleisches und Zahnsystemes sowie bei der Stomatitis. Es

sind Abstufungen einer fast identischen Flora, nur durch den Fortschritt des Prozesses und die Ermöglichung anaeroben Wachstums in der Tiefe der Zahnfleischtaschen ist ein gelegentliches Ueberwiegen der einen oder anderen Spirochäten- oder Bakterienart gegeben. Mehr im Einklang mit Genese und Pathologie wäre es, Gingivitis, Stomatitis und Alveolarpyorrhoe als „Pyorrhoische Diathese des Mundes“ zusammenzufassen. Die Alveolarpyorrhoe stellt nur das Endstadium dieser Pyorrhoediathese dar.

SEIFERT.

28) **Jacobi** (Greifswald). **Zwei Fälle von seltener Lokalisation der Stomatitis maculo-fibrinosa.** *Med. Klinik. No. 23. S. 615. 1920.*

Die beiden Fälle betrafen Kinder (7jähriges Mädchen und 5jähriger Knabe), bei welchen ausser einer ausgebreiteten Stomatitis der Mund- und Rachenschleimhaut auch die oberen und unteren Augenlider von dem Prozess befallen waren.

SEIFERT.

29) **Caesar Hirsch** (Stuttgart). **Zur Kenntnis der ulzero-membranösen Stomatitiden (Plaut-Vincent) und ihrer Behandlung mit Salvarsan.** Mit 3 Abb. *Münch. med. Wochenschr. No. 25. 1920.*

Beschreibung des klinischen Bildes und der Differentialdiagnose, Beschreibung des bakteriologischen Befundes mit drei Abbildungen und therapeutische Erörterungen. Hartnäckige Fälle, die auch der lokalen Salvarsantherapie trotzten, kamen unter intravenöser Behandlung dann rasch zur Abheilung. Autor verabreichte eine, zwei, höchstens vier Injektionen zu 0,45—0,75 g Salvarsan. Auch das Silbersalvarsan in Dosen von 0,05 oder 0,1 hat sich bewährt. Anschliessend macht Autor darauf aufmerksam, dass merkurielle Stomatitiden, die ja auch zu den Spirochätosen gehören, auf Salvarsaninjektionen viel rascher zurückgehen, als beim völligen Unterbrechen der antiluetischen Kur. Auch die Stomatitis aphthosa, sowie die Pyorrhoea alveolaris werden durch intravenöse Salvarsaninjektionen auffallend rasch zur Heilung gebracht.

HECHT.

30) **J. H. Kuyer** (Amsterdam). **Karzinom der Wangenschleimhaut.** *Nederl. Tijdschr. v. Geneesk. II. No. 5. S. 380. 1919.*

Mitteilung von operativen Fällen mit ausführlicher Krankengeschichte.

v. GILSE.

31) **O. Kren** (Wien). **Die Lokalisation der Psorespermosis follicularis (Darier) auf der Mundschleimhaut.** *Monatsschr. f. Ohrenheilk. Jahrg. 54. S. 49.*

Die von Darier in den 80er Jahren zum ersten Male beschriebene Dermatose stellt eine Hyperkeratose der Haut dar mit Bildung zahlreicher, in Gruppen oder Rasen angeordneter, stecknadelkopfgrosser Knötchen, die durch gelblichschwarzbraune Hornmassenauflagerungen zu kleinen warzenähnlichen Gebilden heranwachsen können. Lieblingslokalisation bilden die von der Seborrhoe bevorzugten Hautstellen.

Auf der Mundschleimhaut tritt nun der entsprechende Prozess, namentlich am harten und weichen Gaumen auf, und findet sich dort eine gedrängte Aussaat von etwa stecknadelkopfgrossen, scharf begrenzten Knötchen auf nicht entzündeter Schleimhaut. Die scharfen halbkugeligen Tafeln weisen alle auf der

Spitze eine kleine Stelle auf, palpatorisch fühlt sich die erkrankte Stelle rauh an, subjektive Beschwerden existieren nicht.

Der Arbeit liegt noch ein mikroskopischer Befund und 2 farbige Wiedergaben der veränderten Gaumenschleimhaut bei. SCHLITTLER.

32) **Chavanne** (Lyon). **Septikopyämie nach Peritonsillarabszess. (Septicopyohémie d'origine amygdalienne.)** *L'Oto-Rhino-Laryng. Internat. S. 193. 1920.*

Trotz Abszesseröffnung anhaltendes Fieber septischen Charakters, Bildung eines Abszesses in der rechten Schulter- und Klavikulargegend, Inzision, Heilung. SCHLITTLER.

33) **Tryjarski. Ein Fall von Pharynxtuberkulose bei fünfjährigem Mädchen. (Przypadek gruzlicy gardzieli u 5-letniej dziewczynki.)** *Gazeta Lekarska. No. 22. 1914.*

Verf. beobachtete bei einem 5jährigen Mädchen ausgebreitete tuberkulöse Geschwüre am weichen Gaumen, an den Tonsillen und den vorderen Bogen. Die Untersuchung des Larynx konnte wegen allgemeiner Schwäche und Schmerzen nicht ausgeführt werden. Am Halse ziemlich grosse Schwellung der Lymphknoten. In der rechten Lunge Symptome der Spitzenverdichtung. In diesem Falle dauerte die Pharynxtuberkulose, ein seltenes Leiden in diesem Alter, etwa 4 Wochen. F. ERBRICH.

34) **Chavanne** (Lyon). **Herpes auricularis mit Fazialislähmung und Herpes pharyngis.** *L'Oto-Rhino-Laryng. Internat. S. 189. 1920.*

32jähriger Soldat mit weisslichem Belag im äusseren Gehörgang und Blasenbildung im Gehörgang und an der Ohrmuschel bei differenziertem Trommelfell und normaler Hörweite. Fazialislähmung derselben Seite, weissbläuliche Blasen mit rotem Hof im Bereiche des weichen Gaumens der entsprechenden Seite. Heilung unter Gurgelungen und aseptischem Verbande des Ohres, die Fazialislähmung blieb unbeeinflusst. SCHLITTLER.

35) **Fein** (Wien). **Die Anginose.** *Med. Klinik. No. 24. 1920.*

Die Lehre, nach welchen die Tonsillen die Einbruchspforte für gewisse allgemeine oder lokale Erkrankungen vorstellen, besteht nicht allgemein zu Recht. Die „Aginose" ist eine allgemeine Infektionskrankheit, die in die Gruppe der septischen Erkrankungen gehört, deren erste sinnfällige lokale Manifestation in der Regel die Affektion des Rachenkomplexes vorstellt. Die Krankheitsherde in den anderen Organen treten erst später in die Erscheinung, können aber ebensogut fehlen wie der Rachenprozess. Anginose und Polyarthritis sind gleichwertige Teilerscheinungen einer und derselben septischen Erkrankung und nicht Ursache und Folgezustand. SEIFERT.

36) **G. Portmann** (Bordeaux). **Syphilitischer Mandelschanker von polypoider Form. (Chancre syphilitique de l'amygdale à forme polypoide.)** *Paris Médical. 28. Februar 1920.*

Unter 11 Fällen von Mandelschanker, die er innerhalb von 6 Monaten zu beobachten Gelegenheit hatte, berichtet Verf. einen Fall, der sich in Form von

ziemlich grossen polypoiden Gebilden an der linken Mandel zeigte, die sich auf einer oberflächlichen Ulzeration gebildet hatten. Die Gaumenbögen hatten eine dunkelrote Färbung. Bei der Berührung fühlte sich die Mandel bis auf die polypoiden Partien hart an. Schwellung der Drüsen; Roseola; Wassermann positiv.

Verf. will die polypoide Form den verschiedenen bereits bekannten Varietäten des Mandelschankers zugezählt wissen. Verf. betont bei dieser Gelegenheit die „Einrahmung" des Primäraffekts durch die geschwollenen und stets eine himbeerartige Rötung zeigenden Nachbargewebe. Dieses Symptom ist von gleichem diagnostischen Wert wie die Induration an der Basis und die Adenopathie.

Verf. macht schliesslich darauf aufmerksam, dass die Sekundärerscheinungen besonders leicht auf dem primär erkrankten Organ auftreten. Wenn die Mandeln die Eingangspforte für die syphilitische Infektion gewesen sind, so erscheinen auf ihr mit Vorliebe die ersten Plaques, die oft auftreten, wenn der Schanker noch nicht abgeheilt ist.

FINDER.

37) **Sachs-Müke. Zum gehäuften Auftreten der Plaut-Vincentschen Angina.** *Med. Klinik. No. 24. 1920.*

Unter 188 Mandelabstrichen, die dem Laboratorium in Allenstein (1919—1920) zugeschickt wurden, konnte 32mal Plaut-Vincent = 18pCt. festgestellt werden Diese auffällige Zunahme ist dadurch zu erklären, dass im letzten Jahre mehr auf diese Form der Halsentzündung geachtet wurde.

SEIFERT.

38) **Mouriquand. Die Wassermannsche Reaktion bei Angina Vincenti. (La réaction de Bordet-Wassermann dans l'angine de Vincent.)** *Société Médicale des hôpitaux. 4. Mai 1920.*

In 16 Fällen eigener Beobachtung war die Reaktion negativ, Verf. hat noch 44 Fälle aus anderweitiger Beobachtung sammeln können, bei denen gleichfalls die Reaktion negativ war.

FINDER.

39) **Bierotte** (Vorstand der bakteriol. Untersuchungsstelle beim Sanitätsamt Münster). **Zur Frage der Häufigkeit der Angina Plaut-Vincenti (Bemerkung zur Arbeit von Dr. Stuhl-Giessen: „Angina Plautii, mit Tuberkulin Rosenbach behandelt", diese Wochenschr., 1919, No. 47, S. 1851).** *Münch. med. Wochenschr. No. 19. 1920.*

Die Behauptung Stuhls über die Seltenheit dieser Erkrankungsform weist Autor als irrig zurück. Die seltene Diagnose sei darauf zurückzuführen, dass die entsprechende bakteriologische Untersuchung nicht bei allen Rachenabstrichen auch nach dieser Richtung hin durchgeführt werde. Unter 216 Rachenabstrichen — von diesen waren nur 7 zur Untersuchung auf Plaut-Vincent eingesandt und von diesen waren 4 positiv — fanden sich 20mal die Erreger der Angina Plaut-Vincenti, also 9,26 pCt. der Gesamtzahl. „An Stelle des gewöhnlichen Karbolfuchsins, das leicht zu stark überfärbt und Feinheiten auch bei kurzer Einwirkung verwischt, empfiehlt sich eine verdünnte Lösung (1 : 10) desselben zu verwenden und diese längere Zeit einwirken zu lassen."

HECHT.

40) **H. Burger. Tonsillektomie und Thymustod. (On tonsillectomy and thymus-death.)** *Acta Oto-Laryngologica. Vol. 2. H. 1/2.*

Der mitgeteilte Fall ist derselbe, den Verf. in der Nederl. Tijdsschr. v. Geneesk. 1919, S. 1951, berichtet hat (Ref. Zentralbl. 1920, S. 22).

In solchen Fällen ist nicht die Vergrösserung der Thymus allein, sondern der Status thymo-lymphaticus für den Tod verantwortlich zu machen und zwar tritt dieser infolge Herzlähmung ein, für die verschiedene Ursachen angeschuldigt werden müssen: Kongenitale Minderwertigkeit der allgemeinen Konstitution, besonders Hypoplasie des Arteriensystems, ferner toxische Einflüsse durch gestörte innere Sekretion der erkrankten Thymus, ferner mangelnde Funktion der Nebennieren und viertens trägt auch die vergrösserte Thymus mechanisch durch Druck auf die Herzohren zu der Insuffizienz des kardialen Systems bei. Narkosentod infolge von Status thymo-lymphaticus ist verhältnismässig selten; Verf. hat in dem 4900 Autopsien umfassenden Material des Pathologisch-anatomischen Instituts in Amsterdam nur 4 hierhergehörige Fälle gefunden. Der in dieser Mitteilung berichtete Fall war der einzige unter 142 Tonsillektomien bei 92 Individuen.

FINDER.

41) **L. Clendening** (Kansas City, Mo.). **Die Ursache von Lungenabszessen nach Tonsillektomie. (The cause of abscess of the lung after tonsillectomy.)** *Journ. Amer. med. Assoc. 3. April 1920.*

Verf. hält es für möglich, dass der elektrisch betriebene Apparat zur Narkose infektiöses Material in die Lungen treibt. Eine andere Ursache ist das zu viele Betupfen und Herumarbeiten an den Tonsillen. C. ist kein Laryngologe, rät aber an, Methoden zu finden, um möglichst leicht eine jede Blutung aus den Tonsillen zu stillen.

FREUDENTHAL.

42) **H. Marschik** (Wien). **Verbessertes Tonsillenkompressorium.** Gesellschaft der Aerzte in Wien, Sitzung v. 2. Mai 1919. *Wiener klin. Wochenschr. No. 20. 1919.*

M.'s Instrument lehnt sich im Prinzip dem Péan-Mikulicz-Stoerkschen Tonsillenkompressorium an, ist jedoch viel graziler und leichter gebaut, in allen seinen Teilen auskochbar, und ist die wichtigste Abänderung darin gelegen, dass die äussere Branche nicht mehr an den Unterkieferrand angepresst wird, sondern auf die flache, mit Weichteilen gut gepolsterte Aussenfläche des Unterkieferwinkels zu liegen kommt.

HANSZEL.

d) Diphtherie und Croup.

43) **Hertemüller** (Giessen). **Beitrag zur Epidemiologie und Bekämpfung der Diphtherie.** *Deutsche med. Wochenschr. No. 35. S. 964. 1919.*

H. berichtet über Erfahrungen, die er während einer Diphtherieepidemie bei einem Infanterieregiment im Felde gemacht hat. Als auslösende Ursache konnte nachgewiesen werden: 1. die allgemeine Resistenzherabsetzung infolge der schweren Arbeit beim Stellungsheer, die ungesunden Unterkunftsverhältnisse und die Witterungseinflüsse, 2. die lokale Reizwirkung des beim Arbeiten verstreuten und eingeatmeten Kalkstaubes auf die Rachenorgane. Nach dem Ausbau der Stellung und Verminderung der schädlichen Einwirkungen fiel die Erkrankungskurve steil ab.

Da ein Herausziehen des Regiments aus seiner Stellung und eine Ausmerzung der Bazillenträger nicht durchführbar war, wurde versucht, durch Dauerdesinfektion der Mundhöhle mit Desinfizientien in Tablettenform die aktive und passive Uebertragung der Diphtheriebazillen zu verhindern. Die Versuche in dieser Beziehung konnten nicht abgeschlossen werden, fordern aber zu weiteren auf.

Nach Ansicht von H. ist es weit zweckmässiger, gegen den kranken bzw. bazillenausscheidenden Menschen mit Desinfizientien vorzugehen, als etwaige versprengte Keime in der Umgebung durch eine allgemeine Desinfektion unschädlich zu machen. Die offiziellen Desinfektionsvorschriften bedürfen auch für die Diphtherie einer dringenden Revision.

R. HOFFMANN.

44) **Rieux** und **Zoeller. Prophylaxe der Diphtherie; die Schicksche Reaktion beim Militär. (Prophylaxie de la diphthérie. La réaction de Schick au milieu militaire.)** *Société Médicale des hôpitaux. 21. Mai 1920.*

Die Verff. haben die Schicksche Reaktion unter 100 bakteriologisch sichergestellten Fällen 38,5 mal positiv gefunden. Bei 35 nichtdiphtherischen Anginen war sie einmal positiv; bei 100 Patienten mit leichten chronischen Erkrankungen und gesunden Krankenwärtern war sie in 15 pCt. positiv. Verff. plädieren dafür, die Schicksche Reaktion als Grundlage für die Diphtherieprophylaxe in Fällen von Diphtherieepidemie in einer Kaserne oder in einer Garnison einzuführen.

FINDER.

45) **H. Wisser** (Worms). **Zur Serumkrankheit.** *Münch. med. Wochenschr. No. 23. 1920.*

Autor infizierte sich beruflich mit Diphtherie; am zweiten Tage der Erkrankung Injektion von 5 ccm Behringserum (3000 I.-E. Pferdeserum); nach 24 Stunden Wohlbefinden und Abstossung des Belages, Wiederaufnahme der Praxis. Am 7. Tage nach der Injektion Auftreten einer Urticaria rubra allmählich über dem ganzen Körper mit Ausnahme des Kopfes. Abends unter Auftreten entsprechender Allgemeinerscheinungen diffuse Schwellung der ganzen Kopf- und Gesichtshaut, so dass „der Kopf nur noch einem unförmigen Klumpen glich“. Puls 150, Temperatur 40,1. Nach einer Stunde ziemlich rascher Abfall aller Erscheinungen. Am nächsten Tage wesentliche Besserung, Temperatur 39, Schwellung des rechten Schulter- und beider Kniegelenke. Am dritten Tage Restitutio ad integrum, nur noch leichte Gelenkschmerzen. Patient erhielt die vorletzte Injektion von Pferdeserum vor 4 Jahren nach einer Verwundung im Felde. Obwohl die Krankheitserscheinungen nicht dem typischen, der Injektion von artfremdem Serum sofort folgenden anaphylaktischen Shock völlig gleichen, so glaubt Autor sie doch zweifellos zu der durch Anaphylaxie bedingten Serumkrankheit rechnen zu müssen.

HECHT.

e I) Kehlkopf und Luftröhre.

46) **F. Fremel. Zur Innervation des Kehlkopfes.** *Monatsschr. f. Ohrenheilk. Jahrg. 54. S. 289.*

Ein 19jähriger Patient, der in der Jugend eine Diphtherie mit Gaumensegellähmung durchgemacht, erkrankt anlässlich einer Grippeinfektion unter Schluck-

lähmung verbunden mit starker Speichelsekretion, Erstickungsanfällen. Das Gaumensegel ist gelähmt, nach 1 Tage Lähmung des Kopfnickers, der Radialismuskulatur einerseits, des Zwerchfelles, Exitus.

Die histologische Untersuchung von Gehirn und Rückenmark ergab einen der Poliomyelitis anterior ähnlichen Entzündungsprozess vom 8. Zervikalsegment bis zu den Augenmuskelkernen, namentlich in der grauen, aber auch in der weissen Substanz.

Im weiteren ergab die genaue Untersuchung des Kerngebietes von Vagus und Akzessorius, dass der Nucleus ambiguus namentlich in seinem oralen Teile schwere entzündliche Veränderungen aufweist, spinalwärts diese aber abnehmen und im spinalsten Teile aufhören. Zusammengehalten mit den klinischen Veränderungen — Lähmung des Gaumensegels, der Rachen- und Schlundmuskulatur, aber fehlende Stimmbandlähmung — würde dies entsprechen den von Wallenberg und Marburg auf Grund klinischer Beobachtungen aufgestellten Hypothesen, dass die Innervation der Stimmbänder von dem spinalsten Teile des Nucleus ambignus erfolgt.

SCHLITTLER.

47) **Cade** und **Brette. Ein Fall von beiderseitiger Rekurrenslähmung infolge eines Oesophaguskarzinoms. (Un cas de paralysie récurrentielle bilatérale due à un cancer de l'oesophage.)** *Société des Sciences médicales. 9. Juni 1920.*

65jähriger Mann wurde ins Hospital mit Anzeichen von Oesophagusstenose aufgenommen, die als karzinomatös diagnostiziert wurde. Bei der ösophagoskopischen Untersuchung fand sich der Tumor 23 cm von der Zahnreihe; keine Drüsen nachweisbar. Eines Morgens beim Erwachen wird Patient plötzlich aphonisch; die Laryngoskopie zeigte beide Stimmbänder in Kadaverstellung.

FINDER.

48) **L. T. Gregory** (Evanston, Ill.). **Larynxkrise mit ungewöhnlicher Komplikation. (Laryngeal crisis with unusual complication.)** *Journ. Amer. med. Assoc. 20. März 1920.*

Eine 39jährige Witwe kam in das Hospital mit Klagen über Atemparoxysmen, die mehrere Minuten anhielten, über Husten und „rheumatische" Beschwerden. Bei der Untersuchung fand man leichte Heiserkeit, leichtes Oedem der Stimmbänder sowie zahlreiche Narben auf der Brust und dem Rücken. Kulturen aus der Nase ergaben Diphtherie, und Patientin wurde demgemäss behandelt. Die Paroxysmen fingen mit Lufthunger an und steigerten sich in wenigen Sekunden derartig, dass die Atmung fast unmöglich wurde und starke Zyanose der Lippen und des Gesichts eintraten. Nach einigen Minuten war die Attacke vorüber.

Wassermann war stark positiv, so dass sie nun antisyphilitisch behandelt wurde mit dem Resultat, dass die Krisen verschwanden und die Heiserkeit gleichfalls. Der Fall spricht nach Ansicht des Verf. mehr für eine luetische als diphtherische Parese.

FREUDENTHAL.

49) **Sir St. Clair Thomson. Die prognostische Bedeutung der Kehlkopftuberkulose. (The prognostic importance of tuberculosis of the larynx.)** *Acta Oto-Laryngologica. Vol. II. H. 1/2.*

Enthält dasselbe Zahlenmaterial wie derselbe Artikel im Lancet (18. Okt. 1919, ref. Zentralbl., 1920, S. 25). Nachzutragen ist, dass das Verhältnis der Larynx-

fälle zu allen in das Sanatorium aufgenommenen Fällen 22,2 pCt. war (21,5 pCt. bei Männern und 23,8 pCt. bei Frauen).
FINDER.

50) **Sternthal** (Braunschweig). **Vorstellung eines Falles von Lepra.** *Med. Klinik. No. 21. 1920.*

Der vorgestellte Fall von Lepra ist in Rio de Janeiro geboren, wo er bis zu seinem 13. Jahre lebte. Bei der Lepra tuberosa anaesthetica fanden sich im Kehlkopfe Verdickung und Geschwüre der Hinterwand, Knoten auf den Stimmlippen.
SEIFERT.

51) **Thomas J. Harris. Anchylose des Krikoarytänoidgelenks mit Bericht über einen Fall mit Feststellung beider Gelenke, Tracheotomie benötigend. (Anchylosis of the cricoarytaenoid articulation with report of a case presenting involvement of both joints and requiring tracheotomy.)** *The Laryngoscope. März 1919.*

Symptome der Patientin, einer 54jährigen kräftigen Frau, waren anfangs Heiserkeit, welche allmählich in Atemnot überging, so dass tracheotomiert wurde (hohe Tracheotomie wurde gemacht, eine tiefe, weit von dem Krankheitsherd ab, ist nach Erfahrung des Ref. vorzuziehen). Die Giessbeckenknorpelgegend und die aryepiglottischen Falten waren beiderseits geschwollen, die falschen Stimmbänder schwollen in einem späteren Stadium so stark an, dass sie die geschlossene Glottis, die anfangs sichtbar war, ganz verdeckten. Die Stimmbänder lagen, unbeweglich fixiert, in der Medianlinie.

Die Diagnose dieser Fälle liegt zwischen Postikuslähmung und Anchylose. Bei Postikuslähmung ist keine Schwellung zu finden.
O. T. FREER.

52) **Pulawski. Ein Fall von Tracheo-Laryngitis fibrinosa als Komplikation der Influenzaepidemie.** *Gazeta Lekarska. No. 5. 1919.*

Im Laufe der 1919 sehr verbreiteten Influenzaepidemie beobachtete Verfasser einen schweren Fall von Tracheolaryngitis fibrinosa bei einem 18jähr. Fräulein, die als letzte von 4 Personen derselben Familie an Influenza erkrankte. Alle Personen erkrankten mit Symptomen einer Bronchitis diffusa und Entzündung der Tonsillen mit reichlichem diphtherieähnlichem Belag. Im genannten Falle wurde im Anfang der Krankheit bei objektiver Untersuchung ein graugelblicher Belag an beiden Stimmbändern konstatiert. Nach zwei Tagen wurde eine grosse Menge von fibrinösen Membranen expektoriert. In diesen Membranen wie auch in dem Belage von den Tonsillen der drei anderen Personen wurden die Löfflerschen Bazillen nicht konstatiert, doch in aussergewöhnlicher Menge die Fränkelschen Diplokokken.
F. ERBRICH.

53) **Citelli** (Catania). **Ueber die zweckmässige Kombination von Tubage und Tracheotomia inf. bei den akuten Larynxstenosen des Kindesalters. (Sur l'utilité d'associer souvent au tubage la trachéotomie inférieure dans les sténoses laryngiennes aiguës des enfants.)** *L'Oto-Rhino-Laryng. Internat. S. 183. 1920.*

Verf. hat bereits 1909 am italienischen Kongress der Otolaryngologen, sowie 1910 im Boll. delle mal. dell' orecchio und in der Zeitschr. f. Laryngol. auf die Vorteile obengenannten Verfahrens hingewiesen. Sie bestehen vor allem darin,

dass die Intubation sich rasch und ohne Assistenz ausführen lässt, ebenso die Tracheotomie bei liegendem Tubus in aller Ruhe vorgenommen werden kann. Dadurch, dass der subglottische Raum durch die Tracheotomiewunde nicht irritiert wird und der Tubus sofort wieder entfernt werden kann, erfolgt eine prompte Rückbildung der Stenose, so dass langwierige Dilatationsverfahren gar nicht mehr angewendet werden müssen. Verf. hat 11 entsprechende Fälle, bei denen die Extubation nach 2—4 Tagen nicht möglich war, nach seinem Verfahren behandelt und ausnahmslos rasche und vollkommene Heilung erzielt. SCHLITTLER.

54) **Erbrich. Die Stenosen der Trachea und der Hauptbronchien. (Zwezenia tchawicy i oskrzeli glownych.)** 120 Ss. *Monographie. 1918.*

In der ersten, in polnischer Sprache erschienenen Monographie über die Stenose der Trachea und der Hauptbronchien bespricht Verf. die topographische Anatomie (mit 5 farbigen Abbildungen) der Trachea und des Mediastinums, die Aetiologie, wie auch in 12 Abteilungen die verschiedenen pathologischen Veränderungen, welche die Stenose der Trachea und Bronchien verursachen.

Von 21 Fällen von Fremdkörpern der Trachea und Bronchien gehören einige zu den seltensten kasuistischen Beispielen. Am meisten beobachtete Verf. die Stenose der genannten Luftwege als durch Sklerom verursacht. In diesem Abschnitt beschreibt Verf. den jetzigen Stand der Behandlung des Skleroms, in den folgenden Abteilungen die Syphilis und Geschwülste des Tracheal- und Bronchiallumens. Ferner findet man eine spezielle Abteilung über die sogenannten Druckstenosen, durch Erkrankungen der am Halse und im Mediastinum befindlichen Organe verursacht. Ausserdem bespricht Verf. die Anwendung der Bronchoskopie in einigen von ihm beobachteten Fällen von Asthma bronchiale, in zwei Fällen von chronischer Pulmonalgangrän, wie auch im Laufe der chronischen Tuberkulose im Fall von erschwerter Expektoration durch Stenose der Bronchien, verursacht von seiten der geschwollenen Bronchiallymphknoten. Viele Fälle sind mit entsprechenden Abbildungen von anatomischen Präparaten wie auch von Röntgenaufnahmen illustriert. F. ERBRICH.

55) **Marschik** (Wien). **Resektion der Trachea.** *Wiener med. Wochenschr. No. 17. 1919.*

Vorführung eines 20jähr. Mädchens in der Gesellschaft der Aerzte in Wien, Sitzung vom 4. 4. 1919, bei welchem wegen Tracheomalazie eine Resektion der Trachea und eine Strumektomie der Seitenlappen ausgeführt wurde. Die Seitenwände wurden an die sternalen Teile der Mm. sternocleidomastoidei angenäht. Eine Plastik nach Mangoldt bildet den Abschluss. HANSZEL.

56) **Marschik** (Wien). **Erschwerte Tracheotomie durch Röntgenschwiele.** *Wiener klin. Wochenschr. No. 24. S. 649. 1919.*

Vorstellung einer 38jähr. Frau, welche wegen tuberkulöser Lymphome am Halse durch zwei Jahre mit vollem Erfolg in Röntgenbehandlung stand. Wegen eines akuten Glottisödems und Medianfixation der Stimmlippen musste tracheotomiert werden, welche Operation wegen der starren schwieligen Verwachsungen schwierig war; diese bindegewebige Schwielenbildung ist erfahrungsgemäss eine Folge der Röntgenbehandlung. HANSZEL.

57) **H. Herzog. Traumatisches Emphysem bei trachealem Fremdkörper.** Aus der Univ.-Klinik f. Ohren-, Nasen- u. Halskranke Innsbruck (Vorstand: Prof. H. Herzog). *Münch. med. Wochenschr. No. 15. 1920.*

Bericht über einen einschlägigen Fall: Ein einjähriges Mädchen hatte ein Stück eines Zwetschgenkernes aspiriert, der subglottisch eingekeilt auf Grund der anatomischen Verhältnisse durch untere Tracheotomie entfernt wurde. Die Operation erwies das Vorhandensein eines mediastinalen Emphysems. Nach einigen Stunden Exitus. Die Obduktion, die eine ausgedehnte eitrige Bronchitis und lymphatische Diathese ergab, konnte keine Schleimhautverletzung nachweisen, die eine Erklärung für das Zustandekommen des Emphysems ermöglicht hätte. Autor kommt per exclusionem zu dem Schlusse, dass der beim Eindringen des Fremdkörpers ausgelöste Krampfhusten eine traumatische Schädigung des Lungengewebes bedingt habe, so dass eine Ruptur akut überdehnter kleinster Broncheoli bzw. Alveolarwandungen das Eindringen von Luft in das Zwischengewebe mit Weiterverbreitung nach dem Lungenhilus und in das Mediastinum ermöglicht habe.

HECHT.

58) **A. Heindl. Fremdkörper in der rechten Lunge.** *Monatsschr. f. Ohrenheilk. Jahrg. 54. S. 97.*

Es handelte sich um ein stark gezacktes und ausserordentlich grosses Knochenstück, welches seit 7 Monaten im rechten Stammbronchus eingekeilt lag und zu schweren Veränderungen der betreffenden Lunge geführt hatte. Die Entfernung erfolgte bei der 47jährigen und sehr heruntergekommenen Patientin in unterer Bronchoskopie. Heilung.

SCHLITTLER.

e II) Stimme und Sprache.

59) **Elmer L. Kenyon. Das Wesen und der Ursprung des Stotterns. (The nature and origin of stammering.)** Kandidatenaufnahmethese, Amer. Laryng. Assoc., Juni 1918. *The Laryngoscope. November u. Dezember 1919.*

Ein gründlich durchdachter und sehr lesenswerter Aufsatz, welcher viel Originelles von dem in der Behandlung der Sprachfehler sehr geübten Autor enthält.

95 pCt. aller Fälle von Stottern entstehen in den Kindesjahren beim Ausbilden der Sprache. Das Stottern wird von dem Leidenden als eine Reihenfolge von Krämpfen und Spannungen in den Muskeln der Sprachorgane, von schwerer Störung des Gemüts begleitet, bemerkt. Spricht der Stotternde mit sich selbst oder liest er, so stottert er dabei fast nie. Auch beim Flüstern oder Singen stottert er selten. Beim Stottern wird der komplizierte Muskelakt des Sprechens, der normalerweise koordiniert ist, durch fehlerhaften, in unrechte Bahnen sich verbreitenden Nervenimpuls spastisch und versprengt gemacht. Der Hauptfaktor bei der Erzeugung dieser krampfhaften und explosiven Missleitung von ruhiger und richtiger Sprechweise ist, was Kenyon die „gesellschaftliche Gemütsbewegung" (social emotion) nennt, d. h. das Gefühl der Beklommenheit und Befangenheit, welches normale Menschen verschiedengradig in grösserer und besonders fremder Gesellschaft befallen kann. Auf die Stotternden wirkt die Gesellschaft mit einer für nicht Stotternde kaum begreiflichen Gewalt ein, so dass der Sprechversuch sie in

eine furchtbare Angst versetzt, welche das Sprechen unmöglich macht oder durch Stottern so unterbricht, dass die Sprache fast unverständlich wird. Unter guten Bekannten oder im Familienkreise kann der Stotterer ganz natürlich sprechen. Das Stottern ist also keine Neurose wie ein Muskeltik, sondern Erzeugnis eines Angstzustandes, welcher auf ein auf diese besondere Weise erregbares Gemüt einwirkt.

Kenyons Schlussfolgerungen sind:

1. Das Stottern ist von der Gegenwart anderer Personen abhängig und erscheint nicht, wenn der Leidende allein ist.

2. Das Stottern fängt in den meisten Fällen nicht mit den ersten Sprechversuchen der frühen Kindheit an, sondern zeigt sich bei der Ausbildung der Sprache in den ersten Monaten oder Jahren des Lebens.

3. Die Neigung zum Stottern ist von dem unreifen, unvernünftigen, ängstlichen und gefühlsreichen geistigen Leben der Kindheit erzeugt.

4. Diese Neigung ist verstärkt durch den noch nicht festgefügten, halbfertigen und veränderlichen Bau der kindlichen Sprache.

5. Prädisponierend wirkt auch die vielfache und fein koordinierte Muskelaktion, die für den Sprechakt Notwendigkeit ist, so dass es eine schwierige, erst nach langer Zeit erlernbare Tätigkeit darstellt, welche deshalb, wie z. B. das Klavierspielen, leicht in Unordnung gerät.

6. Bewusste Aufmerksamkeit auf den automatischen Vorgang des Sprechens kann auf dieselbe Weise störend wirken, wie die Richtung der Aufmerksamkeit auf die Finger beim Klapierspiel oder beim Tippen auf der Schreibmaschine, aber gerade das Stottern zwingt zur Aufmerksamkeit auf die komplizierten Bewegungen der Sprechmuskeln, eine Aufmerksamkeit, welche nicht dirigierend, sondern störend wirkt, da der Stotternde die verwickelten Verrichtungen der Sprechmuskeln natürlich nicht begreifen kann.

7. Hauptursache des Stotterns bleibt die gesellschaftliche Gemütserregung.

O. T. FREER.

60) **Fröschels. Ueber die Erwerbs- und Berufstätigkeit sprach- und stimmgestörter Kriegsbeschädigter.** *Monatsschr. f. Ohrenheilk. Jahrg. 54. S. 241.*

Um den Grad der Arbeitsfähigkeit festzustellen, bedürfen zwei Gesichtspunkte vor allem der Berücksichtigung: 1. die Schwere der betreffenden Arbeit bzw. ihr Einfluss auf die Sprache und 2. die sprachlichen Anforderungen dieser Arbeit.

Es lassen sich nun die verschiedenen Berufsarten leicht in vier Schwerestufen einteilen, wobei im allgemeinen wohl festzuhalten ist, dass je schwerer die Berufsart ist, umso geringer die Arbeitsfähigkeit des in diesem Berufe tätig gewesenen Verletzten sein wird, da erfahrungsgemäss im Zentralnervensystem Verletzte körperlichen Anstrengungen gegenüber nicht widerstandsfähig sind.

Hinsichtlich des zweiten Punktes muss individualisiert werden. Es ist einerseits denkbar, zumal bei Störungen psychogener Natur, dass die sprachlich-beruflichen Anforderungen, denen der Verletzte bei der Arbeitsaufnahme sich wieder gegenübergestellt sieht, einen ungünstigen, deprimierenden Einfluss auf das Sprachleiden ausüben, so dass Entfernung aus dem Berufe das einzig Richtige scheint. Andererseits kann aber auch gerade das Ausschalten vom Posten eine verhängnisvolle Wirkung ausüben.

SCHLITTLER.

61) G. Panconcelli-Calzia. **Die Kinematographie und Photographie der Bewegungen im Kehlkopf oder im Ansatzrohr auf Grund der Autokatoptrie.** *Vox. H. 1. S. 1. 1920.*

Autokatoptrie: ein Verfahren, bei dem die Versuchsperson sich selbst spiegeln und, während eine photo- oder kinematographische Aufnahme gemacht wird, dauernd beobachten kann. Das Wesentliche ist ein Spiegel am Objektivteil der Aufnahmekamera, worin die Versuchsperson sich betrachten kann zur Regulierung der Kopf- und Kehlkopfspiegelhaltung. Die Objektive selbst (Zeiss-Tessar 1:4,5) durchdringen mit ihren Fassungen diesen Spiegel und auf der spiegelnden Fläche der Vorderlinse ist scharf das aufzunehmende Bild zu sehen. Nur obiges Objektiv kann als autokatoptrische Vorrichtung benutzt werden. Die spezielle Aufnahmetechnik wird genau angegeben. Zahlreiche leider nicht gut wiedergegebene Abbildungen, auch stereographische, zeigen, was erreicht wird. NADOLECZNY.

62) Karl Becker. **Ueber bewusstes oder unbewusstes Singen.** *Stimme. XIV. H. 2. S. 25. November 1919.*

B. nimmt an, dass die von Natur richtig und hervorragend schön singenden Sänger, die ihr Können keinem Gesangslehrer zu verdanken haben, grosse Ausnahmen seien. Häufiger verlieren Ungeschulte mit hervorragenden Naturstimmen bald ihre Stimme wegen des Mangels an Technik. Wer in jahrelangem Studium technisch geschult ist, wird immer bewusst seine Atem- und Stimmführung beherrschen. Nur teilweise wird die Tätigkeit automatisch. Andererseits darf die bewusste Kontrolle der Funktion nicht so weit gehen, dass die (scheinbare?) Natürlichkeit darunter leidet. Diese Kontrolle darf nur in seltenen Fällen vom Ohr allein ausgeübt werden, das Muskelgefühl (örtliche Empfindungen) ist dabei mit heranzuziehen. Temperament und Technik liegen beim künstlerischen Vortrag oft im Widerstreit. (Es wird auch auf den Vorstellungstypus ankommen. Ref.)

NADOLECZNY.

63) Karl Becker. **Ueber Tonbildvorstellungen beim Singen. Eine psychophysiologische Studie.** *Stimme. XIV. H. 7. S. 160. 1920.*

Diese Mitteilungen, für deren physiologischen Teil die Schriftleitung der „Stimme" mit Recht die Verantwortung ablehnt, zeigen uns, wie sich Sänger die Funktion ihrer Organe phantasievoll vorstellen. Es ist viel missverstandene Physiologie dabei. Man darf aber vom Sänger auch keine exakten Kenntnisse auf diesem Gebiet verlangen. Wenn andererseits der Arzt Klagen über Stimmstörungen hört, so ist es gut, die Vorstellungen der Sänger über ihre eigene Stimmfunktion zu kennen, selbst wenn sie objektiv falsch sind. NADOLECZNY.

f) Schilddrüse.

64) A. Krecke (München). **Ein bemerkenswerter Fall von Tauchkropf.** Mit 3 Abb. *Münch. med. Wochenschr. No. 13. 1920.*

Bei dem 55jährigen Patienten war zunächst äusserlich nichts zu sehen, in der Gegend der Schilddrüse war durch Palpation nichts Besonderes nachzuweisen. Beim Husten sprang aus der Thoraxöffnung mit grosser Kraft eine etwa enteneigrosse Geschwulst hervor, die sich an die Innenseite des rechten Kopfnickers zwischen ihn und den Kehlkopf lagerte. Mit starkem Druck der rechten Faust auf

den oberen äusseren Pol der Geschwulst drückte Pat. die Geschwulst energisch nach abwärts und liess sie unter allen möglichen Verrenkungen des Kopfes im Thorax wieder verschwinden. Die in Lokalanästhesie vorgenommene Operation ergab eine Vergrösserung des rechten Schilddrüsenlappens, an dessen unterem Pole eine gut mannsfaustgrosse Zyste sass.

HECHT.

65) **John J. Kyle** (Los Angeles, Cal.). **Abszess der Thyreoidea. (Abscess of the thyroid gland.)** *Medical Times. September 1917.*

K. berichtet über zwei Fälle dieser verhältnismässig seltenen Erkrankung. Bei dem ersten Falle war keine Infektionsquelle nachweisbar. Der andere trat nach einer doppelseitigen Mastoidoperation ein.

FREUDENTHAL.

g) Oesophagus.

66) **J. H. Zaaijer. Kardiospasmus eine motorische Insuffizienz? (Cardiospasm a motor insufficiency?)** *Acta Oto-Laryngologica. Vol. II. H. 1/2.*

Die vom Verf. in 7 — hier in extenso mitgeteilten — Fällen von Kardiospasmus angewandte Operationsmethode war die von Heller (Mitteil. aus d. Grenzgeb. d. Med. u. Chir., 1914, S. 141) angegebene.

Seine Auffassung vom Wesen des Kardiospasmus fasst Verf. folgendermassen zusammen: In der Regel ist die Ursache der Erkrankung eine insuffiziente aktive Erweiterung des kardialen Teiles des Oesophagus. Die insuffiziente Erweiterung ist sehr wahrscheinlich die Folge einer anatomischen Disposition, bei der die erhebliche Länge jenes kardialen Teiles, die sich häufig zu einer ausgesprochenen Ptosis des Magens hinzugesellt, eine grosse Rolle zu spielen scheint.

Von allen anderen Komplikationen kann man einfach annehmen, dass sie sekundär sind.

Folglich ist der Name Kardiospasmus eigentlich ganz unzweckmässig und sollte ersetzt werden durch „Kardioparese" oder motorische Kardiainsuffizienz, da die Kardia in der Ruhestellung geschlossen ist und sich bei aktiver Funktion öffnet.

Jede fernere Theorie über die Natur des Kardiospasmus muss die bei den Operationen zutage getretenen anatomischen Besonderheiten (z. B. die abnorme Länge des intraabdominalen Oesophagusteiles, die mangelhafte Entwicklung der Ringmuskulatur usw.) in Berücksichtigung ziehen.

Die Auffassung Z.s stimmt mehr oder weniger mit der von Meltzer überein.

FINDER.

67) **Eduard Borchers. Zur Dilatationsbehandlung narbiger Oesophagusstenosen.** *Zentralbl. f. Chir. No. 3. 1920.*

Verf. hat eine Sonde angegeben, die ungefähr der entspricht, die als sogenanntes peitschenförmiges Bougie für die Harnröhre existiert. Sie ist $1\frac{1}{2}$ m lang, misst an der Basis 1 cm, an der Spitze $1\frac{1}{2}$ mm im Durchmesser und läuft hier in einen Faden aus, an dem das Durchziehen erfolgt. Das Wesentliche an ihr ist, dass sie von der Spitze bis zur Basis ganz allmählich und gleichmässig dicker wird und eine sehr glatte Oberfläche ohne die geringste Unebenheit besitzt. Mittels dieser Sonde lässt sich die Sondierung ohne Ende, d. h. Einführen durch die Stenose in den Magen und Herausleiten durch die Gastrostomiewunde, leicht bewerkstelligen.

FINDER.

68) **H. Herzog. Periösophagealer Abszess nach Fremdkörper.** Aud der Univ.-Klinik f. Ohren-, Nasen- u. Halskranke Innsbruck (Vorstand: Prof. H. Herzog). *Münch. med. Wochenschr. No. 14. 1920.*

Nach kurzer Erörterung der durch Fremdkörper in der Speiseröhre möglichen Schädigungen und deren Folgeerscheinungen ausführlicher Bericht über einen einschlägigen Fall, in dem durch Oesophagoskopie die Diagnose gestellt und durch endoösophageale Inzision der Abszess breit gespalten und entleert wurde. Heilung. Die ösophagoskopische Untersuchung hatte unterhalb des Abszesses noch mehrfache ausgedehnte Verletzungen der Schleimhaut an verschiedenen Stellen ergeben, obwohl vorher keine endoösophagealen Eingriffe oder Untersuchungen vorgenommen worden waren. Pat. hatte nur durch Einführen des Fingers in den Hals versucht, den Fremdkörper zu erbrechen und dabei neben Speisen auch etwas Blut erbrochen. Autor zieht daraus die Schlussfolgerung, dass nicht nur unzweckmässige Extraktionsversuche, die schädigend wirken können, sondern dass bei spitzen oder kantigen Fremdkörpern Würgereiz und vermehrte Peristaltik ebenso wie starker Druck von oben durch Nachschlucken voluminöser Nahrung Verletzungen der Schleimhaut mit ihren oft schweren Folgeerscheinungen bedingen können. Er empfiehlt daher, auch die Peristaltik möglichst auszuschalten (Kodein, Belladonna), bis der Pat. der direkten Untersuchung zugeführt werden kann. Letztere hat natürlich möglichst frühzeitig zu erfolgen. Bei begründetem Fremdkörperverdacht ist die Indikation zur Oesophagoskopie immer gegeben.

HECHT.

69) **Schlagenhaufer** (Wien). **Anatomisches Präparat einer totalen Oesophageplastik.** *Wiener klin. Wochenschr. No. 20. 1919.*

Es handelt sich um eine Dermatokoloplastik. Das verpflanzte Kolon zeigte nach der vor 4 Jahren ausgeführten Operation bei der Obduktion des an Tuberkulose der Lunge verstorbenen Patienten normale Konfiguration, keine Dilatation, und die Verbindungsstelle zwischen Magen-Kolon, Kolon-Haut bzw. Oesophagusrest sind fest verwachsen.

HANSZEL.

II. Kritiken und Gesellschaftsberichte.

a) Warschauer Oto-Laryngologische Gesellschaft.

Sitzung vom 27. November 1913.

Vorsitzender: Meyerson.

Meyerson demonstriert einen 25jährigen Mann mit Atresia membranacea der beiden Nasengänge; in den Membranen konnte man nur zwei kleine, 3 mm grosse Oeffnungen feststellen. Die Operation wurde mittels Messer und Konchotom ausgeführt. Der Erfolg war günstig und dauernd.

Tryjarski demonstriert zwei Fälle von Sklerom der oberen Luftwege: 1. 22jährige Frau mit Nasensklerom, 2. 17jähriger Knabe mit Sklerom der Nase, des Rachens und des Kehlkopfes, wo eine dichte Membran mit kleiner Oeffnung in der Glottisspalte vorhanden war. Wegen quälender Dyspnoe wurde

die Laryngofissur ausgeführt und die Membran exzidiert. Die weitere Behandlung bestand in der Anwendung der spezifischen Autovakzine.

Mesz demonstriert einen Fall von Sklerom des Kehlkopfes und der Bronchien, bei welchem vor einigen Jahren die Tracheotomie und vor 6 Monaten wegen starker Dyspnoe eine Laryngotomie ausgeführt wurde. Der Erfolg der letzten Operation war ganz negativ, da das stenosierende Hindernis sich tiefer in den Bronchien fand.

In der lebhaften Diskussion, bei der die Aetiologie dieses Falles überhaupt in Zweifel gestellt wurde, bemerkte Erbrich, dass in jedem verdächtigen Falle von Sklerom eine bakteriologische Untersuchung des von der unteren Nasenmuschel entnommenen Blutes ausgeführt werden muss, da nach seiner Erfahrung in einigen Fällen die bakteriologische wie auch die mikroskopische Uutersuchung der pathologisch veränderten Membranen selbst versagen kann.

Sitzung vom 18. Dezember 1913.

Vorsitzender: Meyerson.

Pieniazek demonstriert ein $1^1/_2$jähriges Kind mit beiderseitiger Atresie des Naseneingangs nach Pocken. Wegen der ausgebreiteten Narben in der Nähe der äusseren Oeffnungen konnte die plastische Operation nicht ausgeführt werden; die stenosierenden Narben wurden exzidiert und nachdem für längere Zeit Gummidrains eingeführt. Der Erfolg war ganz günstig.

Pieniazek demonstriert ein kleines, aus dem Kehlkopf eines achtmonatigen Kindes entferntes Knochenstück. Die Entfernung gelang mittels Pinzette nach Anwendung des Marschikschen Spatels und des Kahlerschen Elektroskops.

Pieniazek demonstrierte ein Präparat des Kehlkopfes und der Trachea von einem 11jährigen Knaben mit tuberkulösen Veränderungen. Ausgedehntes Geschwür in der Gegend der Bifurkation und einige kleinere Geschwüre höher in der Trachea. Im Kehlkopfe auch im Leben sichtbare Infiltrationen der Ary- und Interarytänoidalgegend.

Mesz demonstrierte an entsprechenden Fällen die Methode der Killianschen Laryngoskopie.

Szmurlo demonstrierte zwei Fälle von totaler doppelseitiger membranöser Atresie der hinteren Nasengänge. Im ersten Falle, bei einer 43jährigen Frau, war die Membran erworben wahrscheinlich infolge einer Infektion, im zweiten, bei 7jährigem Mädchen, war die Atresie angeboren.

Sitzung vom 29. Januar 1914.

Vorsitzender: Meyerson.

Dobrowolski demonstriert ein 8jähriges Mädchen mit syphilitischem hereditärem Gumma der hinteren Pharynxwand.

In der Diskussion besprach Sokolowski einen Fall von hereditärer Syphilis des Kehldeckels und der Uvula in Form einer Infiltration bei einem 6jähr. Mädchen. Das Leiden entstand fast plötzlich mit Temperatursteigerung auf etwa 40° und

wurde im Anfang als Diphtherie behandelt. Nach richtig angewendeter antisyphilitischer Therapie verschwand die Infiltration nach sehr kurzer Zeit. Nach 4 Jahren trat unter Symptomen eines dyspnoeischen Anfalls ein Rezidiv auf und zwar, was Sokolowski als ein seltenes Vorkommnis hervorhebt, an derselben Stelle des Kehlkopfes.

Pieniazek besprach einen Fall von Atonia oesophagi bei einem $2^1/_2$jähr. Kinde, welches seit 9 Monaten an erschwertem Schlucken, sogar von Flüssigkeiten, litt. Das Leiden entstand plötzlich mit Erbrechen, Temperaturanstieg auf 39° und Schmerzen im Halse, wurde als Diphtherie erkannt und mit Serum behandelt. Nach 2 Wochen entstanden die genannten Schluckbeschwerden. Die Röntgenaufnahme zeigte einen verzögerten Durchgang des Bismuths unter dem Bilde eines langen Streifens bis zur Kardia.

In der Diskussion wurde von einigen Seiten (Erbrich) entgegnet, dass es sich in diesem Falle eher um Paresis oesophagi nach Diphtherie als um Atonie handelte. Die Frage der richtigen Diagnose ist um so wichtiger, weil die Oesophagealatonie als ein viel ernsteres Leiden wie die Paresis betrachtet wird.

Sitzung vom 26. November 1916.

Lubelski demonstriert 1. 17jährigen Knaben, bei welchem vor 2 Jahren ein Sarkom des Retronasalraumes nach der Methode von Bruns total entfernt wurde. 2. 50jähriger Mann, welcher vor 2 Jahren wegen Nasen- und Gesichtskarzinom operiert wurde. Vor 2 Wochen wurde wegen Rezidiv halbseitig die äussere Nase, die Nasenmuschel, die ethmoidalen Knochen samt Lamina cribrosa, die vordere Wand des Os maxillare und das ganze Auge mit seinen Adnexen entfernt. 3. Eine Frau, bei welcher vor 7 Jahren wegen Lupus der Nase eine plastische Operation ausgeführt wurde. Der Erfolg bis jetzt sehr günstig.

Kmita demonstrierte eine 36jährige Frau nach Laryngofissur, vor einem Monat ausgeführt wegen Kehlkopfkarzinoms der ganzen rechten Stimmlippe und des vorderen Drittels der linken.

Rogozinski demonstrierte einen 46jährigen Kranken, der seit 3 Wochen an Schmerzen und beschränkter Beweglichkeit der Zunge leidet. Die Untersuchung ergab an der Mundbodenfläche der Zunge einen tief sitzenden Tumor, der auf den Mundboden überging; die Halslymphknoten beiderseits vergrössert, hart, schmerzfrei. Syphilis nicht vorhanden. Die mikroskopische Untersuchung ergab ein Epithelioma, wahrscheinlich ausgehend von der Glandula sublingualis.

Bei der Diskussion wurde die Seltenheit dieses Tumors als Neoplasma submucosum hervorgehoben. Meyerson ist der Meinung, dass in diesem Falle der Tumor infolge einer Leukoplakia linguae entstand.

Meyerson demonstriert ein mikroskopisches Präparat von tuberkulösem Tumor des Septum nasi, auf der linken Seite sitzend, 2 cm lang und $1^1/_2$ cm breit. An der rechten Seite der Scheidewand befand sich an entsprechender Stelle ein tuberkulöses Geschwür, mit Granulationen bedeckt. F. Erbrich.

b) Niederländischer Verein für Hals-, Nasen- und Ohrenheilkunde.

Versammlung zu Utrecht.

Sitzung vom 29. und 30. November 1919.

1a. P. H. G. van Gilse (Haarlem): Beitrag zur Kenntnis der Entwicklung der Keilbeinhöhle.

Mitteilung einer eigenartigen Anomalie. Es fand sich auf der Vorderfläche des Keilbeins bei einem Leichenschädel an der einen Seite eine Keilbeinhöhlenöffnung in normaler Lage, während auf der anderen Seite keine Oeffnung bestand. Auf einem Sägeschnitt durch das Keilbein schien auf jener Seite eine Höhle zu fehlen. Bei genauerer Präparation konnte jedoch eine Höhle gefunden werden mit einer feinen Oeffnung zur Choane. Diese Anomalie kann aus der Entwicklung, welche näher besprochen wird, erklärt werden. Die Oeffnung im Ossiculum Bertini muss hier besonders tief gelegen gewesen sein. Man findet diese Oeffnung im allgemeinen auf verschiedener Höhe. Die gefundene Anomalie stellt doch wohl eine grosse Ausnahme dar. An 900 untersuchten Schädeln des anatomischen Instituts zu Amsterdam kam dieselbe Anomalie nicht vor. Bei dieser Untersuchung wurde besonders auch auf das Fehlen einer oder beider Keilbeinhöhlen geachtet. Es konnte dieses Fehlen, welches man in der Literatur angegeben findet (in $^1/_2$ bis $1^1/_2$ pCt. der Fälle), nicht gefunden werden. Wenn die Höhle scheinbar fehlte, wurde sie bei genauer Präparation immer gefunden, und zwar meistens sehr weit lateralwärts und öfter mit fast sagittal gestellter Oeffnung. Die Entwicklungsgeschichte macht nach der Ansicht des Vortr. das ziemlich häufige Fehlen durchaus unwahrscheinlich.

Es wird ferner gezeigt, wie Grösse, Form und Lage der späteren Keilbeinhöhle bestimmt wird durch die Grösse, Form und Lage des Ossiculum Bertini. Die Resorption des Keilbeins geschieht auf besondere Weise, und zwar von einer medialen und einer lateralen Resorptions-„Fläche" aus. Die verschiedenen Variationen in der Grösse der Höhlen lassen sich erklären durch mehr oder weniger gleichmässiges Fortschreiten der vier Resorptionsflächen von beiden Seiten.

Die laterale Resorptionsfläche liegt anfänglich ganz in der Wurzel des Processus pterygoideus. Sagittale Septen der Höhlen entstehen durch das erschwerte Fortschreiten der Resorption über die Grenze zwischen Körper des Keilbeins und Proc. pterygoideus. Horizontale Septen lassen sich erklären durch die anfängliche Grenze zwischen Prä- und Postsphenoid.

Schliesslich werden noch erwähnt die grossen Variationen im Anteil des Keilbeins an der medialen Orbitalwand. In einigen Fällen kann die laterale Wand des Ossic. Bertini bestehen bleiben und zur Bildung der Orbitalwand beitragen. In anderen Fällen findet man den Proc. orbitalis des Gaumenbeins an der Stelle des Ossic. Bertini. Dieser Prozessus kann sehr verschieden gross sein. Projektion von Abbildungen der betreffenden Präparate verdeutlichen das Besprochene.

1b. P. H. G. van Gilse (Haarlem): Perforierte Fremdkörper des Oesophagus.

Wenn ein Fremdkörper im Oesophagus stecken bleibt, kann dieses — ausser durch Verhungern bei den seltenen Fällen von obturierendem Fremdkörper —

lebensgefährlich werden: erstens primär durch das Anspiessen von grösseren Gefässen, zweitens sekundär durch Infektion einer perforierenden Wunde (Periösophagitis bzw. Oesophagitis, Mediastinitis oder Abszessbildung) oder durch Dekubitus der Oesophaguswand. Entzündung bzw. ein Abszess ausserhalb des Oesophagus kann ausserdem ein grösseres Gefäss sekundär arrodieren und lebensgefährliche Blutung zur Folge haben. Ein Fremdkörper bleibt um so leichter stecken, je leichter bzw. stärker die Oesophaguswand mit Krampf reagiert. Patienten mit festsitzendem Fremdkörper geben öfter an, dass sie das Gefühl haben, einen engen Hals zu besitzen. Nach seiner Meinung bedeutet dieses, dass sie einen Uebergang bilden zu den Fällen mit Oesophagospasmus. Demonstration von Abbildungen pathologisch-anatomischer Präparate von fünf Fällen mit ungünstigem Verlauf (Gräte, welche die Art. subclavia primär verwundet hatte, Abszess mit sekundärer Arrosion der Art. carot. communis; offene Sicherheitsnadel mittels Pharyngotomie entfernt. Tod durch die Infektion; Perforation der Oesophaguswand mit tödlicher Phlegmone; Druckusur des Oesophagus bei einem psychisch abnormalen Patienten mit einer grossen Menge Fremdkörper im Magen).

Aussprache:

Benjamins fragt nach der Erfahrung mit Oesophagotomie; der Oesophagus kann oft erst nach dem Einführen einer Schlundsonde gefunden werden.

Quix empfiehlt, immer die Schlundsonde einzuführen.

Burger bemerkt, dass man bei Oesophagotomie zur Entfernung von spitzen Fremdkörpern eine Sonde nicht anwenden darf.

van Gangelen berichtet über zwei Fälle mit Spasmus. Sondierung brachte Heilung. Anamnestisch konnte das Entstehen auf nervöser Grundlage festgestellt werden.

Braat und de Kleyn machen auf die günstige Wirkung von Papaverin bei Spasmus aufmerksam.

van Gilse antwortet, dass auch nach seiner Erfahrung die Chirurgen die Schlundsonde zur Oesophagotomie gerne anwenden. Dazu das Oesophagoskop zu benutzen, ist natürlich sehr gut. Papaverin kann augenblicklich den Krampf aufheben, aber bei habituellem Spasmus muss man doch andere Mittel anwenden.

2. H. Zwaardemaker (Utrecht): Graphische Darstellung für unvollständig formulierte Prüfungsvorschriften für das Gehörorgan.

3a. H. J. L. Struycken (Breda): Verbesserung im Photographieren des Nystagmus.

3b. H. J. L. Struycken (Breda): Akustische Demonstrationen.

4. C. J. A. van Iterson (Leiden): Der psycho-galvanische Reflex in der Ohrenheilkunde.

5. A. de Kleyn (Utrecht) zugleich namens J. Dusser de Barenne (Utrecht): Vestibuläre Augenreflexe bei Kaninchen nach Grosshirn-Exstirpation.

6a. G. van Gangelen (den Haag): Ein grosses sogen. Cholesteatom (Epidermispfropf des Gehörgangs).

6b. G. van Gangelen: Lues der Sella turcica mit Hemiplegie.

Die 53jährige Patientin bemerkte anfangs schlechteres Sehen. Visus rechts $^{6}/_{30}$, links $^{1}/_{60}$, beiderseits nasale Hemianopsie mit recht kleinem Defekt temporalwärts, später auch links. Röntgenaufnahme: stark erweiterte Sella turcica. Neurologisch keine deutlichen Symptome von Hypophysisgeschwulst. Die ophthalmologische genauere Untersuchung ergab Lokalisation im Chiasma. Wassermannsche Reaktion +6. Nach Salvarsan Besserung.

Aussprache: van Gilse berichtet über einen Fall von Erweiterung der Sella mit Exophthalmus und Herabsetzung der Sehschärfe. Röntgentherapie hatte ausserordentlich günstiges Resultat. Hierdurch wurde ex iuvantibus die Diagnose Tumor wahrscheinlicher als Zyste gestellt.

7. E. W. de Flines (den Haag): Larynxpfeifen.

Demonstration einer Patientin. Sie entdeckte vor einigen Jahren zufälligerweise beim Lesen eines interessanten Buches das Vermögen, im Kehlkopf Flötentöne hervorzurufen, so dass ganze Melodien auf diese Weise produziert werden können. Bei direkter und indirekter Laryngoskopie sieht man deutliche Verengerung der Glottis bis auf ein kleines hinteres Dreieck wie bei hoher Kopfstenose.

8. C. J. A. van Iterson (Leiden): Ein Fall von Hysterie Mastoiditis vortäuschend.

9a. L. J. van den Helm (Utrecht): Ein Fall von Speichelsteinbildung.

Im Ductus submaxillaris fand sich doppelseitig ein grosser Stein, fest mit der Wand verbunden. Das Gewicht der Steine war 0,8 bzw. 0,76 g. Sie bestanden aus phosphorsaurem Kalk mit nur wenig kohlensaurem Kalk. Die Pathologie wird ausführlich beschrieben. In der niederländischen Literatur findet man noch zwei Fälle von Indemans (Ned. Tijdschr. v. Geneesk., 1911, II, S. 1265) und von Sieburgh (ebenda, 1900, I).

Aussprache:

de Groot fragt, ob intermittierende Schwellung der Speicheldrüsen angegeben wurde und ob Röntgenaufnahmen gemacht sind.

ter Kuile erwähnt einen Fall mit gleichzeitiger Tuberkulose der benachbarten Lymphdrüsen.

9b. I. J. van den Helm (Utrecht): Fälle von doppelseitiger Postikuslähmung.

a) Ein Fall nach Kropfoperation. Vor der Operation bestand einseitige Lähmung, bei der Operation war dann der andere Rekurrens verwundet.

b) Wahrscheinlich funktionelle Parese bei einem 10jährigen Mädchen.

c) Funktionelle Lähmung nach psychischem Trauma.

d) Noch ungeklärter Fall, wahrscheinlich organisch bedingt.

e) Funktionelle Parese.

Besprechung der Therapie nach der Literatur.

Burger bemerkt, dass im demonstrierten Fall der organischen Lähmung die Stimme heiser ist und Röte des rechten Stimmbandes besteht. Vielleicht ist die

Lähmung dort eine mechanisch bedingte. Betreffend den ungeklärten Fall erinnert er an die Lähmung bei Tabes.

10a. H. J. L. Struycken (Breda): Akustikustumor.

10b. H. J. L. Struycken (Breda): Osteomyelitis des Parietale, Okzipitale und Temporale.

Nach Grippe bei einem 39jährigen Mann ein Abszess des Parietale. Mässiges Fieber auch nach der Inzision. Nach 14 Tagen plötzlich höheres Fieber und starke Schwellung über dem Schläfen- und Hinterhauptsbein. Bei Inzision kein Eiter, mikroskopisch wenige Streptokokken. Der Verlauf war anfänglich nicht günstig, es kam schliesslich Eiter aus den Venae emissariae. Bei der Trepanation fand man einen sehr grossen extraduralen Abszess. Anfangs keine Papillitis. Nach Wochen Papillitis und Abduzensparese, als die Wunden schon fast geschlossen waren. Es musste noch weiter inzidiert werden, weil auch noch bis tief im Nacken Eiter entstand. Schliesslich Heilung mit Besserung des Visus und Herstellung des Abduzens. Die Papillitis ist noch nicht ganz geschwunden.

Aussprache: van Gilse fragt, ob nicht doch ein latenter Hirnabszess vorliegen kann. Man sieht selten Papillitis bei extraduralen Entzündungen. Erst wenn intradural ein Prozess entsteht, tritt Papillitis auf.

11a. P. Th. L. Kan (Leiden): Ueber einen Fall von Mukozele der Siebbein- und Keilbeinhöhlen.

Die 58jährige Patientin hatte seit drei Jahren Herabsetzung des Visus mit heftigen Kopfschmerzen. Links Ptosis, Exophthalmus, Bewegungsbeschränkung des Bulbus. Kein Tumor in der Orbita fühlbar, keine Pulsation. Links Visus = 0. Rechts hyperämische Papille, dunkle Venen, dünne Arterien. Visus = $^5/_{10}$. Bei rhinologischer Untersuchung und auf Röntgenaufnahmen nichts Abnormes gefunden. Auf der ophthalmologischen Abteilung wurde am Orbitalrand ein Einschnitt gemacht. Es wurde eine harte Geschwulst gefunden, am Ethmoid entspringend. Die Schmerzen schwanden und Patientin wurde entlassen. Sie kam jedoch zurück und jetzt wurde Konchotomie gemacht und das Siebbein eröffnet. Es kam eine grosse Menge (etwa 50 ccm) Mukozeleflüssigkeit hervor. In der Richtung der Keilbeinhöhle geht die Sonde 10 cm tief, bis sie auf elastischen Widerstand stösst, wahrscheinlich Dura. Nach einer späteren Sondierung wegen höheren Fiebers fliesst dünne Flüssigkeit, wahrscheinlich Zerebrospinalflüssigkeit, ab. Die Patientin ist schliesslich subjektiv und objektiv geheilt. Die verschiedenen Hypothesen über das Entstehen von Mukozelen werden besprochen.

Aussprache:

de Kleyn empfiehlt Röntgenaufnahmen in verschiedenen Richtungen.

ter Kuile glaubt, dass Vorwölbung zur Nase hin in diesen Fällen fortbleibt, weil der Eiter zur Dura einen Ausweg findet.

Benjamins war auch in dem von ihm beschriebenen Fall erstaunt über die grosse Menge Flüssigkeit bei geringen Erscheinungen in der Nase. Kam in diesem Falle auch intermittierender Exophthalmus vor, welcher in seinem Falle so eigentümlich war?

van Gilse fragt, ob die vom Vortr. erwähnte braungrüne Farbe der Flüssigkeit und der Befund von Erythrozyten durch Blutung vor oder nach der Operation erklärt werden muss.

Kan antwortet: Da man anfänglich keine Ursache hatte, an die Keilbeinhöhle zu denken, sind die Röntgenaufnahmen nicht besonders zur Untersuchung dieser Höhle gemacht. In den acht Fällen der Literatur bestand immer Erweiterung des Sinus zur Nase und zum Nasopharynx hin.

11b. P. Th. L. Kan (Leiden): Ueber einen Fall von extraduralem Abszess der mittleren Schädelgrube mit Durchbruch durch die Schläfenbeinschuppe.

11c. P. Th. L. Kan (Leiden): Ueber einen Fall von Abduzenslähmung mit Kephalgie (Syndrom von Gradenigo) mit baldiger Heilung nach Parazentese.

11d. P. Th. L. Kan (Leiden): Ueber drei Fälle von bronchoskopischer Entfernung von Fremdkörpern aus dem Bronchus nach langdauerndem Verbleib in den Lungen.

Eine Dame hatte sich beim Essen von Hühnersuppe verschluckt. Nach einigen Tagen kurzdauerndes masernähnliches Exanthem mit Fieber und geringe Bronchitis. Nach einiger Zeit rechts pleuritisches Exsudat, welches nach dem Verschwinden hinten gedämpftes Atemgeräusch zurückliess. Röntgenologisch ein Schatten rechts unten. Es kam blutiges Sputum und es trat Fieber auf. Ab und an inspiratorischer Stridor. Nach zwei Monaten wurde bronchoskopiert und ein Knochenstück aus dem Anfang des linken Bronchus entfernt.

Im zweiten Fall hatte das Knochenstück 6 Monate in den Lungen gesessen. Es lag auf der Bifurkation.

Im dritten Fall war ein eingeatmetes Knochenstückchen durch Husten entfernt. Nach längerer Zeit doch noch herabgesetztes Atmungsgeräusch an einer Seite hinten unten, Fötor. Bei der Bronchoskopie wurden Granulationen rechts unter der Bifurkation gefunden. Als man versuchte, das Rohr weiter zu bringen, entstand eine Blutung und es kam viel fötides Sputum. Da man annehmen konnte, dass das früher entfernte Knochenstück an dieser Stelle eine infizierte Wunde gemacht hatte, wurde nicht weiter untersucht. Monate nachher war der Zustand des Patienten wieder weniger gut geworden und jetzt konnte unter der granulierenden Stelle ein Knochenstück gesehen und nicht ohne grosse Mühe entfernt werden. Es war 15 Monate im Bronchus gewesen.

Aussprache: Struycken teilt einen eignen Fall mit, wo eine Vogelpfeife nach 6jährigem Verbleib im Bronchus entfernt wurde.

12a. F. H. Quix (Utrecht): Ein Fall von Lues cerebri einen Tumor acusticus vortäuschend.

12b. F. H. Quix (Utrecht): Ein Fall von Hemilaryngektomie wegen Karzinoms.

Etwa ein Jahrlang hatte der Patient Halsbeschwerden. Die richtige Diagnose war nicht gestellt worden. Es bestand eine Schwellung der rechten Stimmlippe ohne Ulzeration. Es wurde Thyreotomie gemacht, um je nach dem Befund die Operation fortzusetzen. Unter der Stimmlippe fand man ein grosses karzinomatöses

Ulkus, welches Hemilaryngektomie nötig machte. Vortragender ist der Meinung, dass der Halsarzt selbst die grossen Larynxoperationen machen soll. In diesem Falle hätte mindestens ein halbes Jahr früher operiert werden müssen, dann wäre die Prognose viel besser gewesen. Man käme viel eher zur radikalen Operation, wenn man selbst operiert.

Aussprache:

Benjamins sah den Patienten im ersten Anfang des Leidens. Beide Stimmlippen waren rot und verdickt. Während zweier Monate veränderte sich das pachydermieartige Bild nicht. Patient wurde in ein Inhalatorium verwiesen mit der ausdrücklichen Mitteilung, dass die Deutung unsicher und maligner Tumor nicht ganz auszuschliessen sei. Anstatt bei Verschlimmerung zum Spezialisten zurückzukehren, wurde ein anderer Arzt konsultiert.

Brat glaubt, dass hier die Indikation zur Totalexstirpation gegeben war, weil das Karzinom bis zur vorderen Kommissur reicht und eine Drüse vor dem Krikoid erkrankt war.

Rosendaal fragt, ob hier keine geschwollenen Halsdrüsen waren.

ter Kuile bemerkt, dass man ein Ulkus unterhalb der Glottis mit dem von ihm angegebenen endolaryngealen Spiegelchen sehen kann.

de Levie will auch in diesen Fällen total exstirpieren.

Quix antwortet, dass der Larynx durchaus frei war. Es war keine Schwellung der Halsdrüsen vorhanden.

13a. C. M. Hartog (den Haag): Die Behandlung der Kehlkopftuberkulose mit Röntgenstrahlen.

Seit 3 Jahren werden seine Fälle durch Herrn Kollegen Verploegh behandelt. Die Erfolge sind überraschend. Eine Tuberkulose mit Ulzeration und grossen Infiltraten heilte nach 18 Sitzungen. Eigentümlich ist das Auftreten der Verbesserung öfter längere Zeit nach der Beendigung einer Reihe von Sitzungen (6). Oedem als Folge der Bestrahlung wurde nur einmal gesehen. Immer traten allgemeine Störungen auf: Müdigkeit in den Beinen, Anorexie, sogar Erbrechen. Oft klagen die Pat. über Schmerz. Es entsteht ohne Zweifel Tuberkulinisation und deswegen ist Vorsicht geboten in bezug auf Dosierung und Anzahl der Sitzungen.

13b. H. Verploegh (den Haag): Behandlung der Kehlkopftuberkulose mit X-Strahlen.

Besprechung der Therapie vom Standpunkte des Röntgenologen. Hauptsache ist, dass man die Bestrahlung bei Entzündungen ganz anders dosieren muss als bei Tumoren. Wenn zu wenig bestrahlt wird, kommt die kranke Zelle nicht zur Heilung; bei zuviel Bestrahlung reagiert die gesunde Zelle nicht mehr und kann ein Rest des kranken Gewebes das geschwächte gesunde Gewebe angreifen. Es besteht eine Dosis optima. Wenn diese gegeben wird, geht die Heilung von selbst, 2—5 Monate nach der letzten Bestrahlung schreitet dann noch immer die Genesung fort. Die Bestrahlung veranlasst jedoch eine Autotuberkulinisation. Diese macht örtliche und allgemeine Erscheinungen, welche das Erreichen der Dosis optima verhindern können. Eine zweite Gefahr bilden Lungenblutungen.

Weitere Erfahrungen sind nötig, um immer zur richtigen Dosierung zu gelangen. Auch die Frage der Aussicht auf Rezidive kann noch nicht beantwortet

werden. Bei ernster offener Lungentuberkulose ist die Rezidivgefahr gewiss ziemlich gross. Vortr. glaubt zwar bestimmt, dass die richtig dosierte Röntgenstrahlenbehandlung ein gutes Mittol gegen die Kehlkopftuberkulose bildet, er ist sich jedoch auch bewusst, dass noch viel Studium nötig ist und grosse Vorsicht.

Aussprache:

Kan möchte die ausserordentlich günstigen Resultate in zwei von ihm untersuchten Fällen erwähnen.

Koning fragt, ob sich die Lungenaffektion durch diese Behandlung auch bessert. Er glaubt, dass die Heilung des Kehlkopfes nicht Hand in Hand mit der Besserung der Lungen geht.

van Rossem fragt, ob Fieber eine Kontraindikation bildet.

Burger ist dankbar für die Initiative des Kollegen Verploegh und für seine grosse Vorsicht. Er möchte jedoch grossen Vorbehalt machen. Einsicht in die betreffenden Krankengeschichten erweckte bei ihm den Eindruck, dass die Besserungen hauptsächlich die subjektiven Symptome betrafen.

Roosendaal begreift nicht recht, weshalb Vortr. die Besserung einer Tuberkulinisation zuschreibt, welche doch eine allgemeine Reaktion darstellt, während öfter die Lungenerscheinungen und andere tuberkulöse Prozesse sich verschlechtern. Ist es nicht eher anzunehmen, dass die direkte Wirkung der X-Strahlen die Heilung verursacht?

Sikkel fragt nach dem Temperaturverlauf bei den Patienten. Die Temperaturkurve würde einen guten Massstab geben können für die Bestrahlung.

de Levie meint, dass Brünings nur bei Lupus laryngis Erfolg sah. Er bezweifelt dies bei Verknöcherung des Skeletts.

14a. F. H. Quix (Utrecht): Erscheinungen beim Ausspritzen beider Ohren zugleich. (Demonstration des Apparates.)

14b. F. H. Quix (Utrecht): Verschwundene vestibuläre Augenreflexe bei bestehenden vestibulären Reflexen der Extremitäten.

15. E. Doyer (Leiden): Untersuchung über die Verwendung der Carrel-Dakinschen Lösung in der Ohrenheilkunde als Nachbehandlung von Operationswunden und zur Behandlung von Otitis media chronica.

16a. C. E. Benjamins (Utrecht): Vergleichung der Mittelohrentzündungen in Java und den Niederlanden.

16b. C. E. Benjamins (Utrecht): Ueber Oesophagoskopie bei Neugeborenen.

Ein Kind von 3 Tagen schluckte langsam, aber brach alles nach einigen Sekunden wieder aus. Da an kongenitale Stenose gedacht wurde, wurde Vortr. um Oesophagoskopie ersucht. Eine Verbindung zwischen Trachea und Oesophagus konnte ausgeschlossen werden, da die Lungen normal waren. Bei der Spiegeluntersuchung keine Veränderungen in Pharynx und Larynx. Das kleinste Rohr nach Brünings konnte leicht eingeführt werden. Die Diagnose wurde auf Kardiospasmus gestellt. Brünings meldet nichts über die Oesophagoskopie bei sehr jungen Kindern, Guisez hält sie für unmöglich, Chevalier Jackson beschreibt einen ähnlichen Fall.



Aussprache: van Gilse hat auch die Erfahrung, dass bei sehr jungen Kindern die Oesophagoskopie leicht gelingt.

17. G. van Gangelen (den Haag): Mastoiditis nach geheilter Mittelohrentzündung.

18a. P. H. G. van Gilse (Haarlem): Bronchialdrüsentuberkulose mit Durchbruch in den Bronchus. Das Röntgenbild des Verschlusses eines Hauptbronchus.

Knabe von 4 Jahren hustete ausserordentlich stark seit einem Jahre, Gewichtsabnahme, Fieber. Abgeschwächtes Atmungsgeräusch links. Positive intradermale Tuberkulinreaktion. Keine Zeichen von Bronchialdrüsenvergrösserung. Auf der Röntgenplatte links — die erkrankte Seite — deutlich mehr Luft enthaltend wie rechts. Für das Röntgenbild der Bronchostenose wird die umgekehrte Erscheinung angegeben. Weil Vortr. Gelegenheit hatte, kurz vorher einen Fall zu beobachten mit derselben Inkongruenz von Auskultation und Röntgenplatte bei Fremdkörperverschluss (der Fremdkörper — die kleine Frucht einer Dünenpflanze — wurde per Bronchoskopie entfernt), wurde auch hier ein Verschluss des Bronchus nicht ausgeschlossen. Bei der Bronchoskopie fand er eine käseartige Masse, histologisch tuberkulöses Gewebe. Nach der Entfernung Heilung. In diesen Fällen mit ungewöhnlichem Befund auf der Röntgenplatte muss ein Ventilverschluss angenommen werden, wodurch Volumen pulmonis auctum entsteht. Einen gleichartigen Befund fand Vortr. unter den Fällen der Amsterdamer Klinik.

Aussprache: Auf eine Bemerkung von Burger antwortet Vortr., dass auch nach seiner Meinung der beschriebene Befund eine Ausnahme sei. Er habe nur betonen wollen, dass man gegebenenfalls eine durch andere Erscheinungen wahrscheinliche Lokalisation durch solch perversen Röntgenbefund nicht aufzugeben braucht.

18b. P. H. G. van Gilse: Offene Wundbehandlung nach Ohroperationen.

18c. P. H. G. van Gilse (Haarlem): Eine Behandlungsweise der Ozäna.

Welche Vorstellung man auch über die Ursache von Ozäna hat, sicher ist es, dass Bakterien bei der Zusammensetzung des Sekrets eine Rolle spielen. Eine Methode, um eine ungünstige Bakterienflora zu verändern, besteht in dem Einführen einer günstigeren Bakterienart. Diese glaubt Vortr. in den Bakterien der Yoghurtmilch gefunden zu haben, welche durch einige Eigenschaften besonders geeignet sind. Die Anwendung wird näher beschrieben. Die vorläufigen Resultate waren durchaus günstig.

(Nach dem offiziellen Protokoll.) van Gilse.

III. Briefkasten.

Die Prüfungsordnung für die deutschen Universitäten hat eine Bestimmung erhalten, dahin lautend, dass die Kandidaten der Medizin, die sich nach dem 1. März 1920 zur Staatsprüfung melden, in der Oto-Rhino-Laryngologie von einem Vertreter des Faches geprüft werden.

Für die Redaktion verantwortlich Prof. Dr. G. Finder, Charlottenburg, Augsburger Str. 38.
Druck von L. Schumacher, Berlin N. 4.

Internationales Centralblatt

für

Laryngologie, Rhinologie

und verwandte Wissenschaften.

Jahrgang XXXVI. Berlin, August. 1920. No. 8.

I. Referate.

a) Allgemeines, obere Luftwege, Instrumente.

1) **Benjamino Rosati. Ueber Halszysten. (Sulle cisti del collo.)** *Gazzetta Medica Napoletana. No. 9/10. 1919.*

Verf. gibt eine Schilderung der entwickelungsgeschichtlichen Entstehung von Halsfisteln und Halszysten. Er führt drei persönliche Fälle an: Im ersten handelte es sich um eine angeborene Branchialzyste, hervorgehend aus Residuen des zweiten Kiemengangbogens; die Struktur des Epithels, die Andeutung von Verhornung und die Art des Inhaltes liessen an eine Dermoidzyste denken, die aus der ektodermalen Auskleidung des Kiemenganges hervorgegangen wäre, das Fehlen jedoch von Hautdrüsenanlagen und von Papillarbildungen sowie die Anwesenheit von retikulärem Gewebe sprachen für eine gemischte oder epidermoidale Branchialzyste, die aus der Uebergangszone zwischen Ektoderm und Entoderm hervorgegangen ist. Im zweiten Falle handelte es sich ebenfalls um eine kongenitale seitliche Zyste des zweiten Bogens, jedoch entodermalen Ursprungs, wie der sero-muköse Inhalt, das vollkommene Fehlen von Drüsen und Papillen, der Mangel einer Neigung zur Verhornung der oberflächlichen Epithellagen und das Vorhandensein von lymphoiden Elementen beweist. Im dritten Falle handelte es sich um einen aberrierenden zystischen Kropf, der Sitz desselben war aber ganz ungewöhnlich, nämlich in der linken Subklavikulargegend, während die aberrierenden Strumen sonst sich innerhalb der anatomischen Grenzen finden, die dem Hisschen mesobranchialen Felde entsprechen, zwischen Aortenbogen und Unterkieferrand.

FINDER.

2) **Max Rubner. Zur Kasuistik des Lymphangioma cysticum colli.** *Inaug.-Dissert. Berlin. Dezember 1919.*

Nach Uebersicht über die in der Literatur niedergelegten Fälle berichtet Verf. über 13 an der Chirurgischen Klinik der Charité operierte Fälle, von denen 10 Kinder in den ersten Tagen oder Monaten des Lebens, 3 Erwachsene betreffen.

FINDER.



3) **A. Costiniu. Affektionen der Ohren und des Kehlkopfs als Komplikation des Typhus exanthemicus und des Rückfallfiebers. (Les affections des oreilles et du larynx survenues comme complications du typhus exanthématique et de la fièvre récurrente.)** *La Presse Médicale. 7. Juli 1920.*

Komplikationen und zum Teil sehr schwere hat Verf. beim Typhus exanthematicus in 15 pCt. der Fälle beobachtet; meist treten sie nach dem Abfall der Temperatur und zu Beginn der Konvaleszenz ein, wobei das Fieber wieder ansteigt. Die Patienten bekommen Halsschmerzen, Dysphagie, Heiserkeit, Dyspnoe, und oft muss schleunigst zur Tracheotomie geschritten werden. Die Untersuchung ergibt: Oedem der Epiglottis, der Glottisregion und bisweilen auch im subglottischen Raum. Bei einigen Kranken bestand Perichondritis des Schildknorpels. Diese Komplikation sah Verf. in einem Hospital innerhalb 3 Tagen bei 7 Kranken. Pseudomembranen wurden nur ein einziges Mal gesehen. Von den anderen 6 Kranken wurden bei 5 im Sekret Diphtheriebazillen gefunden. Es herrschte zurzeit sonst in dem Hospital keine Diphtherie. Verf. hat geraten, in allen Fällen eine Diphtherieseruminjektion zu machen, ohne das Resultat der bakteriologischen Untersuchung abzuwarten. Bei einigen Kranken führte antiphlogistische Behandlung und besonders Skarifikationen des Oedems bald Heilung herbei. Verf. hat aber nicht weniger als 20 „Canulards“ unter seiner Beobachtung gehabt. Bei allen zeigte die laryngoskopische Untersuchung: Volumenzunahme der Epiglottis, persistierendes Oedem der Aryknorpel, bisweilen Volumenzunahme ohne Oedem, Stimmlippen verdickt, schlaff, gräulich; Schildknorpel vergrössert und auf Druck schmerzhaft. Später trat an Stelle der Hypertrophie ein Narbengewebe; Verf. hat mehrmals versucht, dieses auf endolaryngealem Wege zu entfernen, jedoch ohne Resultat. Ebensowenig gab in 2 Fällen Laryngofissur mit Ausräumung des Narbengewebes und Galvanokaustik ein gutes Resultat.

Bei Rückfallfieber wurden dieselben Veränderungen, jedoch viel seltener, beobachtet. Zweimal hat Verf. Mandelphlegmonen gesehen, in deren Eiter der Obermeyersche Bazillus gefunden wurde.

FINDER.

4) **Franz Häffner. Die Dermeide der oberen Luftwege einschliesslich des Mundbodens.** *Inaug.-Dissert. Würzburg 1919.*

Verf. bespricht, ausgehend von zwei selbst beobachteten Fällen (Dermoidzyste des Mundbodens und Dermoidzyste am Halse in Höhe des Ringknorpels), die Dermoide der Nase, im Bereiche der Mundhöhle, im Bereiche des Halses, Pharynx und Mediastinum anterius, sowie die Prognose und Behandlung der Dermoidzysten.

FINDER.

5) **Luigi Rugani. Ueber rhino-pharyngeale und laryngeale Störungen sympathischen Ursprungs. (Sulle turbe rino-faringee e laringee d'origine simpatica.)** *Arch. Ital. di Laringologia. XL. Fasc. 1/3. 1920.*

Verf. hat bereits früher (cf. Centralbl., 1912, S. 179) auf gewisse Fälle von Trockenheit der Zunge und des Rachens, Gefühl von Brennen usw. ohne wesentlichen objektiven Befund aufmerksam gemacht, die er auf sympathische Störungen zurückführt. Verf. hat auch Fälle von laryngealen Störungen beobachtet, in denen objektiv mässige Rötung der Stimmlippen der Aryknorpel und der Epidermis vor-

handen war. Verf. entwickelt nun die Ansicht, dass in jenen Fällen, in denen das sympathische System betroffen ist, wenn nicht der einzige, aber sicher einer der massgebenden Faktoren für die Entstehung gewisser vasomotorischer Störungen die Nebennieren seien in Verbindung mit anderen endokrinen anormal funktionierenden Drüsen. Diese Vorstellung baut sich auf auf der Annahme inniger Beziehungen zwischen dem sympathischen Nervensystem und dem System der endokrinen Drüsen. Verf. weist hin auf die Arbeiten von Volpe (Centralbl., 1918, S. 189) über die endosekretorische Funktion der Nasenschleimhaut, ferner auf einen Fall von Strauss (Med. Record, 1919, Nr. 11) betreffend eine Dame mit Anfällen von Hydrorrhoea nasalis nach Stirntrauma, in dem Str. einen hypophysären Ursprung des Leidens annimmt. Nach Bilancioni (Arch. ital. d. Laryngologia, 1919, Fasc. 2—4) sollen auch bei gewissen Aphonien die funktionellen Störungen zurückzuführen sein auf Veränderungen im sympathisch-endokrinen System.

CALAMIDA.

6) **Gerber (†). Latente und aszendierende Tuberkulose in den oberen Luftwegen.** *Arch. f. Lar. u. Rhin. Bd. 32. H. 3.*

G. leitet die primäre Natur der Nasentuberkulose ab aus folgenden Erscheinungen:

1. Sie wird sehr oft allein, ohne jede Eruption auf der Haut beobachtet.

2. Es gibt kaum einen Fall von destruierendem, zentralem Gesichtslupus, bei dem die Nasenschleimhaut nicht erkrankt ist oder war.

3. Man kann oft genug das erste Auftreten des Gesichtslupus während des Verlaufes eines Schleimhautlupus, sei es per continuitatem, sei es auf dem Lymphwege, oft genug beobachten.

Diese Erkenntnis ist schon alt. Bereits d'Alibert spricht das 1806 aus. Trotzdem ist sie noch nicht Gemeingut der Aerzte geworden. Die 3 Hauptformen der primären Tuberkulose in der Nase: 1. Die papillomatösen Lupusknötchen, 2. das Tuberkulom, 3. der Initialaffekt im Naseneingang werden zumeist noch verwechselt a) mit Granulationen zweifelhafter Provenienz, b) mit dem sogenannten Septumpolypen, c) mit Eczema vestibuli. Daher ist in diesen Fällen sorgfältigste mikroskopische Untersuchung ausgelöffelter Teile unentbehrlich. Nur dann kann die weitere Verbreitung im Organismus selbst energisch bekämpft werden, und auch die epidemiologischen Konsequenzen, welche sich aus solchen unbekannten Herden ergeben, können paralysiert werden.

BRADT.

7) **O. Laubi** (Zürich). **Ueber thymogene Störungen im Gebiete der Oto-Laryngologie.** *Arch. f. Laryngol. u. Rhinol. Bd. 32. H. 3.*

Ein allgemein orientierender Aufsatz weist auf den Zugang zu den psycho- und thymogenen Störungen von „beiden Seiten", der somatischen und der psychischen, hin. Der Ueberblickscharakter der Arbeit gestattete es wohl nicht, beim Hinweis auf den seelischen Ursprung eines Symptomes oder Symptomenkomplexes, die genaueren Wege der Bildung derselben zu schildern. Die Notwendigkeit, aus praktischen Gründen die Thymosen von der Hysterie zu trennen, kann nicht dazu führen, der letzteren in der Therapie eine Sonderstellung zu geben. Sie gehört theoretisch zu den vornehmsten Vertretern der Psychogeniegruppe.

Auf dem Gebiete der Oto-Laryngologie sind die Symptome allgemeiner Natur, wie Angst, Schlaflosigkeit usw. auf ein einzelnes Organ lokalisiert. Dabei ist zu bemerken, dass thymogene Störungen nur diejenigen Mechanismen beeinflussen, die nach der Geburt auftreten, und zwar um so eher, je später sie erworben sind. Daher finden wir sehr selten psychogene Geruchs- und Geschmacksstörungen, während Gesichts-, Gehörs-, Gleichgewichts-, Schmerzempfindung, Sprechen usw. häufig psychogene Störungen aufweisen.

Die Symptomatologie wird in kursorischer, dabei sehr übersichtlicher Weise gegeben und differentialdiagnostische Hinweise werden nicht vergessen.

Als Behandlungsmethode ausgebildeter thymotischer Störungen kommt, nachdem wir erkannt haben, dass Psychoneurosen Störungen des unbewussten Affektlebens sind, als ätiologisch richtigste Therapie eine Behandlung in Betracht, welche gestattet, die eingeklemmten Affekte, die die psychogenen Symptome hervorbringen, nachträglich zur Abreaktion zu bringen. So erzählt Gutzmann von Patienten, welche von ihrer Stimmstörung geheilt werden, als sie im Traume nochmals die Kampfszenen durchlebten, nach denen sie krank geworden waren. Die Abreaktion von Affekten ist manchmal schon möglich durch eine einfache Aussprache mit dem Patienten, und sie ist um so wirksamer, je besser der Arzt mit dem Affektleben des Kranken in Verbindung kommt. Die Methode ist Aerzten und Laien (der katholischen Geistlichkeit bei der Ohrenbeichte) bekannt. In schweren Fällen wirkt die sogenannte Psychokatharsis, die Abreaktion im Halbschlaf, nicht zu verwechseln mit Suggestion im Halbschlaf.

Die Heilung erfolgt zuweilen durch Auftreten eines neuen Affektes. So hat der Sohn Solons, der jahrzehntelang stumm gewesen war, plötzlich sprechen können, als er sah, wie ein Perser seinen Vater töten wollte: „Mensch, töte den Solon nicht.“ Zu dieser Methode gehört das Vorgehen nach Kaufmann, der die Aphoniker durch starke elektrische Ströme zu heilen suchte — eine Methode, welche der Autor mit Recht ablehnt. Die viel milderen Methoden nach Muck — Erzeugung eines leichten Erstickungsanfalles durch eine in die Luftröhre für einen Moment eingeführte Metallkugel, intralaryngeale, nasale Reize, Stimmübungen, Lärmtrommel usw. — reichen aus. Auf die Willensaktion des Patienten sich für die Therapie zu verlassen, ist falsch. Der Patient soll vom Symptom abgelenkt werden, dabei ist Lokalbehandlung meist zu vermeiden. Auf die Psychokatharsis muss die Psychosynthese folgen. In chronischen Fällen treten die Symptome auch ohne Affekt automatisch auf. Man muss dann versuchen. die verlorengegangenen richtigen Bewegungen durch Massage und Gymnastik wieder einzuüben, z. B. Massage der Musculi ischio-cavernosi bei psychischer Impotenz, das elektrische Ausgleichsverfahren oder harmonische Vibration bei Phonasthenie, Sprachübungen bei Stotterern. Bei sekretorischen Störungen versagen die psychischen Mittel in hohem Grade. Hier treten die medikamentösen Methoden in ihre Rechte, z. B. Aetzungen bei der Rhinitis vasomotoria. Sind medikamentöse Behandlungen nicht zu entbehren, so darf nicht vergessen werden, dass das nur eine symptomatische Behandlung ist, — wo es die Verhältnisse gestatten, soll bei psychischen Leiden die ätiologische, psychische Behandlung erfolgen.

BRADT.

8) **v. Starck. Zur Chinintherapie des Keuchhustens.** Aus der Kinderklinik in Kiel. *Münch. med. Wochenschr. No. 16. 1920.*

Kritische Besprechung der verschiedenen Chininpräparate und ihrer therapeutischen Anwendungsweise. Bei Kindern ist auch die Verabreichung als Zäpfchen per anum recht empfehlenswert. Auch das neuere Chineonal, eine Verbindung von Chinin mit Veronal, hat sich als recht wirksam erwiesen. Die vielfach empfohlenen intramuskulären Chinininjektionen führen ebenso wie die subkutanen Injektionen, bisweilen noch nach längerer Zeit, zu Infiltrationen und selbst zu Gewebsnekrosen.

Mitteilung der Krankengeschichte eines einjährigen Säuglings, der anderwärts intramuskulär wegen Keuchhustens injiziert, mit ausgedehnten Gewebsnekrosen zur Aufnahme kam. Der unterernährte, schwache Säugling kam ad exitum. Sektion wurde nicht gestattet.

HECHT.

9) **E. R. Faulkner. Trigeminusneuralgie mit besonderer Rücksicht auf Alkoholeinspritzungen. (Tic douloureux with special reference to alcohol injections.)** *The Laryngoscope. März 1919.*

F. machte die Einspritzungen in 24 Fällen, unter diesen einmal in das Ganglion Gasseri. Blosse Einspritzung in die Nähe des Nerven ist bei weitem weniger erfolgreich wie Einspritzungen innerhalb der Nervenscheide. Die Nadel für den Zweck ist 3 Zoll lang, 1 mm dick und enthält ein Stilett, welches entfernt wird, wenn der Nerv erreicht ist.

4--5 Tropfen einer Kokainlösung werden als diagnostische Voreinspritzung gebraucht und, falls die Nadel richtig liegt, d. h. mit der Spitze innerhalb der Nervenscheide, sollte augenblickliche Anästhesie des betroffenen Nerven erzielt sein. Wird keine Betäubung oder eine späte und unvollständige vom Kokain erzeugt, so liegt die Nadel nicht im Nerven und man muss an anderer Stelle einstechen und Kokain einspritzen, bis vollständige Anästhesie des Nerven entsteht. Dann erst werden 8—10 Tropfen 85proz. Alkohols eingespritzt.

Um die zweite Abteilung des Trigeminus zu erreichen, wird die Nadel unterhalb des durch den Jochbogen und das Jochbein erzeugten Winkels eingestochen und ein wenig nach oben und hinten gehend durch die Fissura pterygo-maxillaris zum Foramen rotundum eingeführt. (Ungenaue Beschreibung. Ref.) Für die dritte Abteilung ist der Einführungspunkt in der Ebene des unteren Teiles der Incisura sigmoidea des Unterkiefers, 3—4 Zoll vor dem Tragus. Von hier aus wird die Nadel nach aufwärts zum Foramen ovale eingeführt. Um das Ganglion zu erreichen, wird nach Härtel die Nadel gegenüber dem zweiten oberen Molarzahn nach oben und einwärts eingestochen. Leichenübungen sind unumgänglich.

Von F.s 14 Fällen blieben 10 bis jetzt 1—4 Jahre schmerzfrei, in 4 Fällen gab es Rückfälle. Nach einer Einspritzung zeigte sich Lähmung des Abduzens. Die Einspritzung in das Ganglion erzeugte schwere Hornhautentzündung mit nachfolgender leichter Kornealtrübung. Diese wäre nicht erschienen, wäre das Auge bedeckt worden.

O. T. FREER.

10) **J. W. Murphy. Bericht über Entfernung von Fremdkörpern aus den Bronchien und der Speiseröhre. (Report of removal of foreign bodies from the bronchi and oesophagus.)** *The Laryngoscope. Februar 1919.*

Im ersten Fall wurde eine Stecknadel, welche hinter dem Ringknorpel lag und sich bis zur Spitze unter der Schleimhaut verborgen hatte, nach vielen Versuchen mit dem Jacksonschen Oesophagoskop entfernt. Im zweiten Falle wurde der Kern einer Erdnuss aus einem Bronchus zweiter Ordnung entfernt. Das kleinste Jacksonsche Rohr wurde gebraucht und wegen der Verlegung des Gesichtsfeldes durch die Zange, welche in einem so kleinen Rohr stattfindet, gelang die Entfernung des Fremdkörpers erst nach einer Stunde. Der dritte Fall war ähnlicher Art. Lokale Anästhesie wurde gebraucht.

O. T. FREER.

11) **J. Smycka. Trepanation und andere Operationen am Kopfe aus der Urzeit der böhmischen Länder.** *Casopis Lekaruv ceskych. No. 23. 1920.*

Bei einem Neolithschädel, anscheinend Frau in mittleren Jahren, fand sich über dem rechten Stirnhöcker eine Trepanationsöffnung von 25—30 mm Durchmesser; dieselbe schien mit einem gebogenen krückenförmigen Instrumente ausgeführt und gelangte nicht über die Tabula vitrea. Eine Reaktion war nicht zu finden; anscheinend dürfte die Operierte während der Operation gestorben sein.

R. IMHOFER.

b) Nase und Nasenrachenraum.

12) **Ciro Caldera** und **Paolo Desderi. Einfluss der Kalziumsalze auf die Entwicklung der nasalen Infektionen mit anaeroben Keimen. (Influenza dei sali di calcio sull' evoluzione delle infezione nasali da germi anaerobi.)** *Arch. Ital. di Otologia. Vol. XXXI. Fasc. 1. 1920.*

Bullock und Cramer haben festgestellt, dass bei Beschmutzung von Wunden mit Erde die Infektionen häufiger und schwerer sind, wenn die in die Wunden eingedrungene Erde reich an Kalziumsalzen ist. Verff. legten sich die Frage vor, ob die Anwendung der Kalziumsalze, wie sie besonders in der Rhinoiatrie vor Operationen geschieht, nicht insofern eine Gefahr bilde, als dadurch die Möglichkeit einer Infektion mit anaeroben Keimen vermehrt wird. Aus den vom Verf. vorgenommenen Tierexperimenten ergab sich, dass auch die Verabreichung grosser Dosen von Kalzium auf die Entwicklung einer experimentellen durch Auftragung von Keimen auf die Schleimhautoberfläche der Nase bewirkten Infektion keinen Einfluss hat, auch wenn die Schleimhaut erodiert ist. Werden die Salze aber vorher auf die Nasenschleimhaut selbst gebracht, so machen sie diese empfindlich und üben eine wahrscheinlich nekrotisierende Wirkung auf sie aus.

CALAMIDA.

13) **S. Flexner** und **H. Amos. Erfahrungen über die Infektion auf nasalem Wege bei Poliomyelitis.** *The Journal of Experimental Medicine. No. 2. Februar 1920.*

Man nimmt an, dass das Virus der Poliomyelitis auf nasalem Wege eindringt, auf der anderen Seite weiss man, dass dies Virus auf der Nasenschleimhaut vor-

handen sein kann, ohne dass es zur Entstehung der Krankheit kommt. Die Verff. haben feststellen können, dass während gewisse Affen nach Einbringung des Virus die Krankheit akquirieren und man nach 60 Stunden noch das pathogene Virus auf der Schleimhaut nachweisen kann, andere gesund bleiben und bereits nach 40 Stunden das Virus nicht mehr beherbergen. Es scheint also, dass die Nasenschleimhaut eine von allen spezifischen Schutzwirkungen des Blutes unabhängige zerstörende oder unwirksammachende Wirkung auf das Virus ausübt. Wo diese Wirkung fehlt, bleibt das Virus unbegrenzte Zeit. Dazu gesellen sich noch andere Schutzmechanismen: So kann eine unwirksame nasale Inokulation einen positiven Erfolg bekommen, wenn das System der Meningen oder die Plexus choroidei durch ein chemisches Reizmittel oder durch ein fremdes Serum geschädigt werden. Die Passage des Virus von der Nase zu den Zentren wird so begünstigt. Umgekehrt haben Verff. konstatiert, dass trotz sehr günstiger Bedingungen für eine Infektion auf nasalem Wege es möglich ist, ihre Verwirklichung zu verhindern und das pathogene Agens zu „blockieren"; es genügt dazu, in die Venen Serum eines von der Poliomyelitis geheilten Individuums zu injizieren.

FINDER.

14) David N. Husick. **Zusammenfallen der Nasenflügel nach Scheidewandabszess bei einem Säugling. (Alar collapse following septal abscess in an infant.)** *The Laryngoscope. März 1919.*

Am 5. Lebenstage bekam das Kind eine Rhinitis, welche zu bedeutendem Ausflusse aus der Nase führte. Nach 7 Wochen verengerten sich die Nasenlöcher, und die Nase wurde breit. H. fand die Scheidewand perforiert und Anzeichen eines vorangegangenen Scheidewandabszesses. Lues ausgeschlossen. Die Nasenflügelknorpel waren nicht erkrankt, nur durch Ansaugung an die verdickte Scheidewand kollabiert. Schliesslich öffneten sich die Nasenlöcher wieder.

O. T. FREER.

15) Pietro Caliceti. **Ueber die Nützlichkeit der umschlungenen Naht bei kompletten vertikalen Spaltungen des Nasenflügels. (Sull' utilità della sutura attorcigliata nelle fenditure verticali complete delle narici).** *Arch. Ital. di Otologia. Vol. XXXI. Fasc. 1. 1920.*

Citelli hat die [zuerst von Dieffenbach angegebene (Red.)] umschlungene Naht bei Spaltungen der Nasenflügel angewandt; er rühmt ihr nach, dass durch sie die Wundränder nicht gezerrt, die Gewebe nicht zerrissen werden, dass sie sich nicht mit Exsudat vollsaugen und so zu einem Nährboden für pyogene Keime werden kann und dass sie auch den Nasenflügel hebt. Verf. hat diese Naht in einem Fall mit Vorteil angewandt, in dem infolge einer in der Kindheit bestandenen pustulösen Erkrankung eine Deformation des rechten Nasenflügels mit Verschluss des Nasenlochs vorhanden war. Nachdem die das Nasenloch verschliessende Synechie entfernt und der Nasenflügel mobilisiert war, wurde der nach innen gezogene Teil desselben mit zwei Scheerenschlägen exzidiert und der so entstandene vertikale Spalt mittels der umschlungenen Naht geschlossen. Der Nasenflügel blieb gehoben, es war nur eine kleine Narbe vorhanden, und die Atmung war ungehindert.

CALAMIDA.

16) **Fritz König** (Würzburg). **Ueber die Verwendbarkeit der Knorpelplastik, insbesondere zum Wiederaufbau der knorpeligen Nasenteile.** *Arch. f. klin. Chir. Bd. 113. S. 957. 1920.*

Die Nasenplastik hat infolge der vielen Kriegsverletzungen jetzt besonders aktuelles Interesse gewonnen. K. schildert an der Hand von Skizzen und zahlreichen Photogrammen sein neues, und wie es scheint, recht befriedigendes Verfahren. Er holt sein Material aus dem Tragus und der vorderen knorpligen Gehörgangswand, die er zunächst unter die Wangenhaut verbringt, einheilen lässt und dann mittelst eines gestielten Lappens, der einmal um seine Achse gedreht werden muss, an die Stelle des Nasenflügels oder des Nasenstegs verpflanzt.

DREYFUSS.

17) **Herausgeber-Notiz. Die Perforation des Septum narium infolge Aufschnupfens von Kokain. (Perforation of the nasal septum from cocaine snuffing.)** *Med. Record. 29. Mai 1920.*

Solche Perforationen bilden sich in 6—12 Monaten, nachdem wiederholt grosse Dosen von Kokain geschnupft waren. Manche Patienten sind sich ihres Zustandes bewusst, andere wiederum nicht. Die letzteren sagen höchstens, dass sie hin und wieder Epistaxis gehabt hätten. Die Mukosa ist ganz blass und anämisch, sie kann aber auch rot und hyperämisch erscheinen. Lubet-Barbon ist der Ansicht, dass die Wirkung des Kokains sekundär ist auf einer bereits affizierten Schleimhaut, während Hautant behauptet, dass die vasokonstriktorische Wirkung des Kokains sehr viel mit der Zerstörung der anatomischen Bestandteile des Septums zu tun hat.

FREUDENTHAL.

18) **James J. Callison. Polypoides Hämangioma, beiden Seiten der Nasenscheidewand aufsitzend. (Bilateral polypoid Haemangioma of the nasal septum.)** *The Laryngoscope. Januar 1917.*

Kasuistische Mitteilung. Hämangiome werden in Angioma cavernosum und Angioma simplex eingeteilt. Angioma cavernosum besteht aus weiten, venösen Bluträumen, welche breit miteinander verbunden sind. Angioma simplex (Teleangiektasis) besteht aus weiten, dünnwandigen, mit zartem Endothel ausgekleideten Kapillaren. Zu diesen wahren Angiomen sind noch die blutenden Septumpolypen zu zählen, welche dem Locus Kiesselbachii entspringen und aus kleinen, mit einfachem Endothel ausgekleideten Blutgefässen ohne Tunica muscularis bestehen.

In dem beschriebenen Fall waren eitrige Sinuitis frontalis et Ethmoiditis dextra vorhanden und Pansinuitis sinistra. Diese Nebenhöhleneiterungen waren mit kleinen, bis erbsengrossen Haemangiomata längs der Synarthrosis zwischen dem vorderen Rande des Pflugscharbeins und dem Nasenscheidewandknorpel verbunden. Callison meint, weil diese leicht blutenden Gewächschen zu beiden Seiten dieses Gelenks erschienen, dass eine chronische Entzündung desselben vorhanden sei.

O. T. FREER.

19) **Brunzlow. Pathologie und Therapie der Erkrankungen der Tränenableitungswege in ihren Beziehungen zur Rhinologie.** *Zeitschr. f. Augenheilk. Bd. 43. 1920.*

In dieser Arbeit, die in einem als Festschrift für Kuhnt erschienenen Bande veröffentlicht ist, gibt Verf. eine Uebersicht über den Zusammenhang von Tränenapparat und Nase und die darüber publizierten Arbeiten. Verf. hat 1911—1912 in $1^1/_2$ Jahren das gesamte Material der Kuhntschen Klinik von Erkrankungen der Tränenwege untersucht; er fand unter den 63 Fällen 61mal einen positiven Befund in der Nase, 40mal eine sichere Erkrankung der Nebenhöhlen, wobei Veränderungen am Siebbein niemals fehlten, 13mal solche ohne Mitbeteiligung anderer Nebenhöhlen zu finden waren.

Verf. steht West gegenüber mit Polyák auf dem Standpunkt, dass in vielen Fällen die Fovea lacrymalis mehr oder weniger von Siebbeinzellen umlagert wird, ein Verhältnis, das die operative Technik wesentlich beeinflusst. Welche Methode, die äussere nach Toti oder die innere nach West und Polyák, die bessere ist, muss die Erfahrung lehren. Verf. glaubt jedoch nach seinen Erfahrungen West gegenüber im Sinne Kuhnts betonen zu müssen, dass dem Zustande der vorderen Siebbeinzellen ein sorgsames Augenmerk zuzuwenden und hier alles Krankhafte im Sinne einer einheitlichen Operationsbehandlung zugleich mit der Dakryozystorhinostomie zu entfernen ist.

FINDER.

20) **Morley Agar. Notiz über eine Methode zur Behandlung von Heufieber und Rhinitis vasomotoria. (A note on a method of treating hay fever and paroxysmal rhinorrhoea.)** *Brit. med. Journ. 24. Juni 1920.*

Verf. empfiehlt, das Vestibulum nasi sorgfältigst auf etwa vorhandene Fissuren und schlimme Stellen abzusuchen und mit einer Argentumlösung zu behandeln. Er behauptet, auf diese Weise alle Fälle von Rhinorrhoe geheilt zu haben; ebenso hat er so in diesem Jahr 7 Heufieberpatienten mit günstigem Resultat behandelt. Behandelt man normale Patienten so mit einer Argentumlösung, so tritt keinerlei Reizung oder Reaktion auf, leidet die Person aber an einer der erwähnten Krankheiten, so tritt eine verschiedenstarke Reaktion auf.

FINDER.

21) **I. W. Voorhees** (New York). **Ein einzigartiger Fremdkörper in der Nase. (Unique foreign body in nose).** *Journ. Am. med. ass. 6. März 1920.*

Der betreffende Fremdkörper war ein 5,5 cm langer und 1,5 cm breiter eiserner Bolzen, der vor 17 Jahren bei einer Explosion in die Nase geraten war und keine anderen Symptome als einen subjektiv nicht wahrnehmbaren Gestank hervorgebracht hatte.

FREUDENTHAL.

22) **Anglada** und **Philip. Das Gliom der Nasenhöhle. (Le gliome des fosses nasales.)** *La Presse Médicale. 10. Juli 1920.*

Der Artikel betrifft denselben Fall, über den Verff. auf dem Kongress der Société Française d'Oto-Rhino-Laryngologie berichtet haben. (Ref. Zentralblatt 1920. S. 208.)

FINDER.

23) **G. Gavello. Ueber die respiratorische Funktion der Oberkieferhöhle beim Menschen. (Sulla funzione respiratoria del seno mascellare nell' uomo.)** *Arch. Ital. di Laringologia. XL. Fasc. 1/3. 1920.*

Verf. benutzte die Gelegenheit, dass er einen Soldaten in Behandlung hatte, der infolge einer Verletzung eine Wangen-Oberkieferfistel hatte, um mittels der graphischen Methode die Atmung in der Oberkieferhöhle zu studieren. Er führte ein Glasröhrchen von entsprechendem Kaliber in die Fistel ein, so dass es diese luftdicht abschloss, dichtete die Ränder noch mit Wachs ab und verband es mit einer Mareyschen Trommel. Gleichzeitig befestigte er den Pneumograph am Thorax des Soldaten und bekam so die Lungenatmungskurve. Die Ergebnisse waren: Der Luftdruck in der Kieferhöhle erleidet Schwankungen, die konstant im Verhältnis stehen zu den Atmungsphasen. Diese Druckschwankungen sind fühlbarer, wenn die Nasenatmung bei geschlossenem Munde erfolgt, also wie in der Norm, als bei offenem Munde. Die Schwankungen sind auch grösser bei forzierter Atmung, sei es, dass diese bei geschlossenem oder offenem Munde erfolgt. Die Schluckbewegungen haben ebenfalls Einfluss auf den Luftdruck im Sinus, besonders wenn sie bei geschlossener Nase gemacht werden. Die Phonation hat wenig Einfluss auf den Luftdruck in der Höhle. Wenn Nasenstenosen bestehen, so sind die Druckschwankungen in der Höhle stärker als bei freier Nase, besonders wenn die Atmung bei geschlossenem Munde erfolgt.

CALAMIDA.

24) **Howard A. Lothrop. Die Behandlung der Stirnhöhleneiterung. (The treatment of frontal sinus suppuration.)** *The Laryngoscope. Januar 1917.*

Verf. empfiehlt folgendes Verfahren für chronische Stirnhöhleneiterung: Vorerst wird der Versuch gemacht, durch Entfernung des vorderen Teils der mittleren Muschel und der vorderen Siebbeinzellen zwecks Erzeugung besseren Abflusses für den Eiter die Sinuitis zu heilen. Gelingt dies nicht, so gebraucht L. die intranasalen Verfahren nach Halle, Ingals, Watson Williams oder Moscher nicht, sondern macht folgende äussere Operation: In der vorderen Wand der Stirnhöhle wird über der Augenbraue eine ovale, 3—4 Zoll lange Oeffnung angelegt und von dieser aus das Ostium mittels einer bogenförmigen Fraise vergrössert, das Septum zwischen den Stirnhöhlen eröffnet und mit der Fraise entfernt mitsamt der Knochenverdickung, welche zwischen beiden Stirnhöhlen als Basis des Septums am inneren Teile des Stirnhöhlenbodens liegt. Diese Knochenverdickung besteht aus den oberen Teilen des Nasenbeins und des Processus frontalis des Oberkiefers, Teilen des Septum interfrontale und des obersten Teils der Lamina perpendicularis des Siebbeins. Seine Entfernung macht einen breiten Weg von den Stirnhöhlen in den vordersten Teil der Nasenhöhle, indem fast der ganze Boden beider Stirnhöhlen, der durch die beschriebene Knochenverdickung gebildet ist, entfernt wird. Eröffnung der gesunden Stirnhöhle durch Entfernung der Zwischenwand soll nicht zur Eiterung derselben führen und die gesunde Schleimhaut dieser Stirnhöhle soll zur Ueberhäutung der ausgeschabten erkrankten führen. Die kleine Oeffnung in der vorderen Wand der Stirnhöhle soll ohne Entstellung heilen.

Der Aufsatz ist illustriert, doch sind die Bilder zwar erläutert, aber etwas primitiv. Die Arbeit ist sehr lesenswert, die meisten Chirurgen werden sich aber

scheuen, die Verantwortung für die Eröffnung einer gesunden Stirnhöhle von einer eiternden aus zu übernehmen.

O. T. FREER.

25) **Balla** und **Piolti. Latenter Zerebralabszess. (Ascesso cerebrale latente.)** *Arch. Ital. di Otologia. Vol. XXXI. Fasc. 1. 1920.*

Ein Soldat hatte einen Stoss mit einem Balken in die rechte Stirngegend erhalten und eine Kontusion davongetragen. Nachdem er in mehreren Lazaretten behandelt war, wurde er mit Genesungsurlaub entlassen, bekam aber auf der Heimreise einen Ohnmachtsanfall, fiel vom Wagen und trug eine Fraktur des Stirnbeins davon. Längere Zeit darauf kam er in Behandlung der Verff. Es bestand in der rechten Stirnhöhlengegend eine grosse granulierende Höhle; nach hinten oben ging ein Fistelgang, aus dem ständig Eiter floss. Bei der Operation zeigte sich, dass dieser Gang in eine hühnereigrosse Abszesshöhle im Stirnhirn führte. Heilung. Ob der Abszess, der sonst ganz symptomlos verlief, sich schon im Anschluss an den ersten Unfall gebildet hatte und ob der Ohnmachtsanfall, der zu dem zweiten Unfall führte, schon ein Symptom desselben war oder ob der Abszess erst im Anschluss an die Fraktur des Stirnbeins sich gebildet hat, bleibt dahingestellt.

CALAMIDA.

26) **D. S. Dougherty. Primäres Epitheliom der Stirnhöhle. Bericht über zwei Fälle. (Primary epithelioma of the frontal sinus. Report of two cases.)** *The Laryngoscope. Januar 1917.*

Ein Mann von 48 Jahren hatte ein Jahr lang starke Stirnkopfschmerzen, Schmerz im rechten Auge und Lichtscheu gehabt. Die rechte Stirnhöhle war eröffnet worden, und die Operation hinterliess zwei fistelnde Oeffnungen, welche in die eiternde Stirnhöhle führten. Oeffnung der Stirnhöhle zeigte Nekrose der hinteren und unteren Wand mit Blosslegung der Dura. Nach Ausräumung der Stirnhöhle mehrwöchiges Wohlbefinden, dann Tod durch Meningitis. Mikroskopische Diagnose: Epitheliom.

Zweiter Fall: Mann von 50 Jahren. Kopfschmerzen und Schwindel seit mehreren Monaten. Vor drei Monaten Eröffnung der eiternden Stirnhöhle. Nach der Operation dauerten der Kopfschmerz und der Schwindel fort, und es zeigte sich Schmerz über dem rechten Auge. Auch in diesem Falle führten Fisteln in der Operationsnarbe in die stinkenden Eiter absondernde Stirnhöhle. Am oberen Augenlid erscheinende Granulationen erwiesen sich als Epitheliom. Eröffnung der Stirnhöhle zeigte eine zerfallende Masse, welche in den rechten Lobus frontalis des Gehirns eindrang. Erst nach drei Monaten erschienen Hirnsymptome, erschwerter Gang und Unbeholfenheit der Hände. Dann allgemeine Krämpfe, von linksseitiger Hemiplegie gefolgt. Koma und Tod nach drei Tagen.

O. T. FREER.

27) **Pietro Calliceti. Primäres Osteosarkom der Stirnhöhle. (Osteosarcoma primitivo del seno frontale.)** *Arch. Ital. di Laringologia. XL. Fasc. 1/3. 1920.*

Der Fall betrifft eine 22jährige Frau. Die langsame Entwicklung des Tumors, der keine Beschwerden verursachte, so lange er nicht beträchtliche Ausdehnung erlangt hatte, das Fehlen aller entzündlichen Erscheinungen liessen zuerst an eine

Mukozele denken. Es bestand eine diffuse Schwellung der linken Supraziliargegend und eines grossen Teils der Stirn auf derselben Seite; die am meisten hervorspringende Partie entsprach der Stirnhöhle. Rhinoskopisch keine Veränderungen. Nach Eröffnung der Höhle zeigte sich diese angefüllt mit einer Substanz, die nach Aussehen und Konsistenz dem spongiösen Knochen entsprach, die Grenzen des Sinus zu bestimmen war nicht möglich, da die knöcherne Masse, die ihn erfüllte, mit den Wänden eins war, ohne dass eine Trennungslinie bestand. Der Tumor war auch in die rechte Stirnhöhle eingedrungen und in die linke Hälfte des Stirnbeins. Eine radikale Entfernung des Tumors war nicht ausführbar. Die mikroskopische Untersuchung des Tumors ergab, dass es sich um einen malignen Tumor handelte, und zwar um ein osteoblastisches Fibrosarkom. Die Entstehung des Tumors ist Verf. geneigt, auf ein $1^1/_2$ Jahre vorher erlittenes Trauma zurückzuführen. Die histologische Untersuchung sprach für einen myelogenen und nicht einen periostalen Ursprung des Tumors. CALAMIDA.

28) **van der Hoeve** (Leiden). **Mukozele des Keilbeins und der hinteren Siebbeinzellen mit Atrophie des Sehnerven.** *Zeitschr. f. Augenheilk. Bd. 43. 1920.*

51jährige Frau mit Mukozele der Keilbeinhöhle und der hinteren Ethmoidalzellen auf der linken Seite, wobei die Scheidewand der Keilbeinhöhle und Siebbeinzellen und auch das Dach der Keilbeinhöhle zerstört worden ist, so dass die Sonde durch den Sinus sphenoidalis die Dura mater erreichte und Liquor cerebrospinalis abfloss. Ob auch die rechte Seite erkrankt war, konnte nicht festgestellt werden. Ophthalmologisch wechselte der Befund: einmal Zentralskotom für Farben, das andere Mal kein Zentralskotom, aber hochgradige periphere Beschränkung; auch Sehschärfe und Augenmuskelparesen wechselten mehrmals. Nach Operation trat Heilung ein. FINDER.

29) **Georges Portmann** (Bordeaux). **Lymphangiosarkom des Nasenrachens. (Lymphangiosarcome du naso-pharynx.)** *Soc. anatom. de Paris. 10. Juli 1920.*

Verf. demonstriert einen Tumor aus der rechten Hälfte des Nasenrachenraums; ein grosses Stück davon wurde beim Palpieren herausgebracht. Dieses Stück ist von weicher Konsistenz, rötlicher Farbe, sieht schwammig aus und hat Aehnlichkeit mit adenoiden Vegetationen.

Bei der pathologisch-anatomischen Untersuchung zeigt sich, dass es sich eigentlich um zwei Tumoren handelt: 1. ein Sarkom, stellenweise aus Rundzellen und an anderen Stellen aus Spindelzellen bestehend, und 2. ein wirkliches kapilläres Lymphangiom. FINDER.

c) Mundrachenhöhle.

30) **Walter Müller. Das zentrale Fibrom des Oberkiefers.** Aus der chirurg. Univ.-Poliklinik Leipzig. *Bruns' Beitr. z. klin. Chir. Bd. 119. S. 651. 1920.*

Beschreibung von 2 Fällen bei 46 bzw. 40 Jahre alten Männern; Tumoren von 5 : 4 : 4 cm Durchmesser, also annähernd kugliger Gestalt. Differentialdiagnostisch gegenüber den weit häufigeren periostalen Fibromen des Oberkiefers ist bedeutsam ihre lockere Verbindung mit der Umgebung. Das zentrale Fibrom ist

eine ursprünglich von der Zahngegend des Kiefers ausgehende Geschwulst; jeder Verkalkungs- oder Verknöcherungsprozess fehlt. Jedenfalls ist der relativ leichten Ausschälbarkeit wegen die entstellende Oberkieferresektion zu vermeiden.

DREYFUSS.

31) **W. Peters. Zur Statistik des Zungenkarzinoms.** Aus der chirurgischen Universitätsklinik Bonn. *Deutsche Zeitschr. f. Chir. Bd. 154. S. 289. 1920.*

Statistische Verwertung von 48 Fällen. Auch hier sind die Dauerresultate noch recht wenig erfreulich. Die Operationsmortalität war 12 pCt., Heilungen über 2 Jahre hinaus 15 pCt.

Die Operation ohne tiefe Zervikaldrüsenausräumungen ist nach Verf. jedenfalls als unvollständig zu betrachten.

DREYFUSS.

32) **G. Ferreri** und **L. T. Cipollone. Ueber einen Fall von Mykose des Pharynx. (Sopra un caso di micosi faringea.)** *Arch. Ital. di Laringol. XL. Fasc. 1/3. 1920.*

Es handelte sich um einen 44jährigen Mann, dessen Krankheit vor 6 Monaten mit schleimig-blutiger Sekretion aus Hals und Nase, Schwerhörigkeit, die sich rechts bis zur Taubheit steigerte, behinderter Nasenatmung begann. Im Nasenrachenraum fand sich ein Tumor, der der rechten Seitenwand und dem Gaumensegel adhärent war. Mit dem Ringmesser wurde ein Stück des Tumors ohne Blutung entfernt; als er nachwuchs, wurde Mesothorium in 2 Sitzungen à 24 und 22 Stunden angewandt, wonach der Nasenrachenraum freiblieb, Kopfschmerzen, Ohren- und Nasenbeschwerden verschwanden. Aus dem durch Abbildungen erläuterten Bericht über die Untersuchungen, unter denen aus äusseren Gründen auf das Kulturverfahren und die Uebertragung auf Tiere verzichtet werden musste, geht hervor, dass es sich um einen pflanzlichen Parasiten handelt, der in den ältesten Teilen die Form von Algen oder Lichen hat und in den Randpartien reich ist an Myzelien, segmentieren Körperchen und Sporen. Der Parasit muss unter die Algenformen eingereiht werden, die den Fungi gleichen. Er hat weder eine entzündungserregende Wirkung noch auf das umgebende Gewebe einen Druck ausgeübt, sondern hat sich im Gewebe selbst entwickelt und dieses oft substituiert. Ist diese Invasion ausgesprochen, so folgt Atrophie der Gewebe; wo der Parasit aber mit den feinen Myzelienästen und mit reichlicher Dissemination von Sporen und Sporidien vorrückt, erfolgt Wachstum des Gewebes, das sich als Tumor darstellt und zuerst an Sarkom denken lässt.

In einem Nachtrag bemerken Verff., dass Patient nicht ganz geheilt wurde; es bestand auch noch im Nasenrachenraum eine Art Exsudat; während einer Influenzaerkrankung entstand am rechten Gaumenbogen eine Perforation mit geschwürigen Rändern; rechte Gaumensegelhälfte fast zerstört, der Nasenrachen bekleidet mit einer weisslichen Patina, in der aber keine Parasiten gefunden wurden. Dagegen ergab eine Untersuchung eines vom Rande der Perforation entnommenen Stückes sklerotisches Gewebe, in dessen Tiefe sich innig mit dem Bindegewebe verbunden, noch in beschränktem Masse Teile der Parasiten fanden.

CALAMIDA.

33) **von Eicken. Ueber Pulsionsdivertikel des Hypopharynx und ihre Behandlung.** Medizinische Gesellschaft Giessen. Sitzung vom 28. Mai 1919. *Deutsche med. Wochenschr. No. 36. S. 1007. 1919.*

Besprechung der Symptomatologie des Pulsionsdivertikels des Hypopharynx. Ein sehr wichtiges Symptom ist die Ansammlung von schaumigen Schleimmassen im Sinus piriformis, besonders eine solche auf der linken Seite, da hier die genannten Divertikel sich häufiger entwickeln als rechts. Die rationellste Therapie ist die Umschnürung des Divertikelsacks an seiner Basis nach Goldmann.

R. HOFFMANN.

34) **H. Lavrand. Rekurrierendes Gesichtserysipel pharyngealen Ursprungs.** *Rev. de laryng., d'otol. et de rhinol. 15. Mai 1920.*

Bericht über einen Fall, betreffend eine 34jährige Krankenschwester, die bis 1887 stets gesund gewesen war, dann an Migräneanfällen und intermittierender Schwellung der Muschelschleimhaut zu leiden begann. Gleichzeitig stellte sich Gesichtserysipel ein, das ungefähr alle 3 Wochen auftrat. Gewöhnlich verlief das Erysipel leicht, jedoch kamen in unregelmässigen Zwischenräumen auch schwerere Attacken vor. Bei Untersuchung der Patientin 1889 fand L. Vergrösserung der unteren Muscheln, chronische Pharyngitis und Adenoide. Da nach Lokalbehandlung der Nase und des Pharynx und nach Gewebskaustik der unteren Muscheln keine Besserung erfolgte, wurden 1889 die Adenoiden entfernt. Abgesehen von einem Male im Jahre 1892 hat Pat. niemals mehr bis zu ihrem 1918 an Herzfehler erfolgten Tode an Gesichtserysipel gelitten.

FINDER.

35) **Gustav Müller. Ein Fall von Mandelsteinen.** Aus der chirurgischen Universitätsklinik Tübingen. *Bruns' Beitr. z. klin. Chir. Bd. 119. S. 647. 1920.*

65 Jahre alter Mann. Seit 2 Jahren linksseitige Schluckbeschwerden. Eiterung aus der Mandel. Die ganze linke Gaumengegend und die Mandel hart geschwollen. Im Röntgenbild zwei stark dunkle Schatten. — Operation in Infiltrationsanästhesie mittels Inzision längs der Innenseite des aufsteigenden Kieferastes. Entfernung von 2 Steinen von zusammen 4 g Gewicht, die in der Hauptsache aus Kalzium-Phospat und etwas Kalzium-Karbonat bestanden.

DREYFUSS.

36) **Carlo Bruzzone. Benigne Formen von Angina Vincenti. (Forme benigne di Angina di Vincent.)** *Arch. Ital. di Laringologia. XL. Fasc. 1/3. 1920.*

Von den 6 mitgeteilten Fällen verliefen 5 sehr gutartig; sie heilten schnell nach wenigen Applikationen von H_2O_2 und Jodglyzerin; im 6. Falle (nekrotisches Geschwür auf der Tonsille, deren Ränder sich hart anfühlen, grosse Drüsen) fand sich ausser den Vincentschen Spirillen und den Fusiformen noch die Spirochaeta pallida. In letzterem Fall nimmt Verf. an, dass es sich um eine Vincentsche Angina handelt, die auf einen Schanker der Tonsille aufgepfropft ist. Verf. stellt dann Betrachtungen an über das Wesen der Angina Vincenti, die in ihren wesentlichen Charakteren eine wohl definierte klinische Einheit darstellt. Wichtig ist eine genaue bakteriologische Untersuchung und zwar rät Verf. eine Färbung

mit ammoniakalischer Argentumlösung (angegeben von Fontana, Arch. di Patologia, No. 1, 1919). Die Wassermannreaktion war in allen Fällen des Verf. negativ. Bei schweren, vorgeschrittenen Fällen rät Verf. zur Applikation von Salvarsan in Glyzerin gelöst, bei sehr schweren Fällen zur endovenösen Salvarsaninjektion.

CALAMIDA.

37) **J. Cisler. Zur Entstehung gutartiger Geschwülste der Gaumenmandeln.** *Casopis Lekaruv ceskych. No. 26. 1920.*

Bei einem 22jährigen Manne ragten aus der Gaumenmandel an 3 Stellen halbkugelförmige Geschwulstbildungen mit glatter Oberfläche hervor, die aus den Lakunen wie aus Kelchen herauswuchsen. In den Lakunen Konkrementbildung; die Geschwülste bestanden aus adenoidem Gewebe ohne Follikel.

Verf. bespricht in Erörterung des Falles die Theorien der Papillom- und Warzenbildungen der oberen Luftwege und hält 3 Momente für wichtig:

1. Eine prädisponierende, den Boden vorbereitende Ursache; diese ist in der erhöhten Funktion des adenoiden Gewebes im Jugendalter gegeben.

2. Eine unmittelbar erregende Ursache entzündlicher Vorgänge, denen das adenoide Gewebe besonders unterworfen ist.

3. Ein mechanisches, die Wucherung der Geschwulst begünstigendes Moment, hier Anhäufung von Pfröpfen in den Lakunen, in anderen Fällen die Schwere der Geschwulst, Reiz durch Schluckbewegungen usw.

R. IMHOFER.

38) **Halle** (Charlottenburg). **Technisches zur Tonsillenexstirpation.** *Arch. f. Lar. u. Rhin. Bd. 32. H. 3.*

Verf. betont die Notwendigkeit, besonders die zum oberen Pol führenden Gefässe vor der Entfernung der Mandel freizulegen und zu unterbinden bzw. zu torquieren. Beschreibung seiner Methode.

G. BRADT.

39) **Thomas M. Stewart** (Cincinnati, O.). **Tonsillektomie gegen helioelektrische Methoden. (Tonsillectomy versus helioelectric methods.)** *New York med. Journ. 4. Januar 1919.*

Für die Fälle, wo die Operation entweder verweigert wird oder aus anderen Gründen nicht ratsam erscheint (Herzfehler, Diabetes usw.), empfiehlt Verf. die Fulguration und die ultravioletten Strahlen, die er „helioelektrische“ Methoden nennt.

FREUDENTHAL.

d) Diphtherie und Croup.

40) **Peiper. Häufigkeit von Bazillenträgern unter Neugeborenen.** Medizinischer Verein zu Greifswald, Sitzung vom 20. Juni 1919. *Deutsche med. Wochenschr. No. 37. S. 1037. 1919.*

Verf. erwähnt gelegentlich einer Demonstration eines Falles von Diphtherie des Penis und des Nabels bei einem Neugeborenen, dass er unter diesen 36 pCt. Bazillenträger gefunden habe. Sehr häufig war auch Vulva- und Hautdiphtherie,

was auf die mangelnde Reinlichkeitspflege der Haut, namentlich durch das Fehlen von Seife, zurückzuführen ist.

R. HOFFMANN.

41) **W. B. Blanton** (Richmond, Va.) und **C. W. Burhans** (Cleveland, O.), **Diphtheriebericht in Kamp Custer. (A report of Diphtheria at Camp Custer, Michigan).** *Journ. Am. med. ass. 10. Mai 1919.*

Kulturen wurden bei 8236 Soldaten genommen und unter diesen fand man 1,8 pCt. Träger von Diphtheriebazillen. Bei 10,3 pCt. war Schick positiv. Tonsillektomie ist die einzige sichere Methode, um Diphtherieträger zu beseitigen.

FREUDENTHAL.

42) **van den Wildenberg. Chirurgische Behandlung des Krupp. (Traitement chirurgical du croup.)** *Bulletin de la Société Belge d'Otologie, de Rhinologie et de Laryngologie. No. 3. 1920.*

Seit Einführung der frühzeitigen Serumbehandlung mit starken Dosen hat sich die Prognose der Laryngo-Trachealstenosen erheblich gebessert. Verf. räumt im allgemeinen der Intubation vor der Tracheotomie den Vorzug ein; Bedingung ist, dass eine sorgfältige ärztliche Ueberwachung des intubierten Kindes stattfinden kann. Die Intubation ist kontraindiziert bei spasmodischen Zuständen des Larynx, sie darf nur mit Vorsicht versucht werden, wenn gleichzeitig mit der Diphtherie ein exanthematisches Fieber vorhanden ist. Es gibt noch eine Anzahl seltenerer Kontraindikationen; man kann zusammenfassend sagen, dass die Intubation überall da indiziert ist, wo die Diphtherie sich hauptsächlich auf den Larynx beschränkt. Die Intubation ist nicht dazu bestimmt, die Tracheotomie zu ersetzen; sie ergänzen einander. Die Tracheotomie soll in der Privatpraxis und da, wo keine ärztliche Ueberwachung ist, gemacht werden. Die Inzision des Ringknorpels lässt sich bei sehr eiligen Tracheotomien und bei Kindern unter 10 Monaten nicht immer vermeiden; um die üblen Folgen auszuschalten, macht man, sobald die Atmung wiederhergestellt ist, eine tiefere Tracheotomie und führt dort die Kanüle ein. Die untere Tracheotomie ist ungeeignet bei eiligen Fällen, aber eine gute Methode bei Larynxstenosen infolge Dekubitus. Die Tracheotomie auf das Intubationsrohr oder nach Einführung eines Trachealkatheters ist ein ausgezeichnetes Verfahren.

Bei der Entstehung des Dekubitus infolge Intubation spielt die Dauer der Intubation und die Zahl der Intubationen eine Rolle; es kommt alles darauf an, dass der Dekubitus im Anfange diagnostiziert wird. Die Verengerungen nach Tracheotomie sind seltener als nach Intubation; Verf. hatte unter 134 Tracheotomierten wegen Krupps nur 3 Kanülenträger. Bei den „Canulards“ kommt man gewöhnlich mit Geduld, Zeit und Ruhigstellung des Larynx durch eine tiefe Tracheotomie zum Ziel. Beim „Tubard“ handelt es sich stets um Narbenbildung am Ringknorpel, und wenn die Läsion eine schwere ist, führen jene Mittel nicht zum Ziel. Verf. beschreibt nun das Zustandekommen der Stenosen nach Intubation und Tracheotomie, ihre verschiedenen Formen und die Behandlung mittels innerer Dilatation und Laryngostomie; er zieht gewöhnlich die Tracheo-Krikostomie vor, die in bezug auf die Stimme ein vorzügliches Resultat gibt und zu schneller

Heilung führt. Er gibt eine Beschreibung der verschiedenen Operationsmethoden der Laryngostomie.

FINDER.

43) **de Stella. Behandlung der Diphtherie und ihrer Zufälle. (Le traitement de la diphthérie et de ses accidents.)** *Bulletin de la Société Belge d'Otologie, de Rhinologie et de Laryngologie. No. 3. 1920.*

Verf. wendet einmalige und massive Dosen an, die jede Reinjektion unnötig machen und die Häufigkeit und Schwere der Zufälle auf ein Minimum reduzieren. Wird man frühzeitig gerufen, so genügen 1000—2000 I.-E.; bei späterem Eingriff sind 10000—20000 I.-E. nötig. Die Dosis hängt auch ab von Sitz und Ausdehnung der Krankheit: Nasendiphtherie erfordert nur 1000—2000 I.-E., Larynxdiphtherie dagegen eine sofortige und sehr hohe Dosis, ausgebreitete Membranbildung im Pharynx grössere Dosen als wenn nur geringe Beläge vorhanden sind. Befindet sich Verf. einem durch frühere Einspritzungen, die länger als 8 Tage zurückliegen, hypersensibilisierten Kinde gegenüber, so bedient er sich der subkutanen Injektion, da dieser Weg am wenigsten der Anaphylaxie aussetzt. Als prophylaktisches Mittel bedient er sich aber gleichzeitig der Methode der antianaphylaktischen Impfungen nach Beredska, ebenfalls auf subkutanem Wege. In dringlichen oder schweren Fällen macht er intravenöse Seruminjektion und bedient sich dann der intravenösen antianaphylaktischen Impfung nach Beredska. Verf. hat auf diese Weise nur in einer ganz beschränkten Zahl von Fällen Serumzufälle zu verzeichnen gehabt; einen Todesfall hat er niemals gehabt.

Verf. bespricht nun die Komplikationen, die auf die Diphtherie selbst zurückzuführen sind (Laryngitis crouposa, Nephritis, Herzaffektionen, postdiphtherische Lähmungen), ferner die Komplikationen infolge sekundärer Infektion (Streptokokken), und wendet sich dann der Serumkrankheit zu. Eine spezifische Behandlung derselben gibt es nicht; sie kann nur palliativ und symptomatisch sein. Das starke Jucken, welches die Urtikaria begleitet, wird durch Essigwaschungen, Mentholsalben, Talkum usw. gemildert. Die Arthralgien erfordern feuchtwarme Einwicklungen oder noch besser eine Salbe mit Extr. Belladonnae und Opium. Fieber, wenn es 39—40° erreicht, sowie die starken Schmerzen müssen mit Phenazetin und Aspirin bekämpft werden. Was den schweren anaphylaktischen Schock anbelangt, so hat Verf. beim anaphylaktisierten Hunde Versuche gemacht mit sukzessiven Injektionen von Pferdeserum. Der Hund ist bei weitem schwieriger zu sensibilisieren als Meerschweinchen und Kaninchen. Trotzdem gelingt es. Die verschiedenen Anaphylaxieerscheinungen beim Hunde: Sinken des Blutdruckes, Dyspnoe, Prostration können durch intravenöse Adrenalininjektionen bekämpft werden. Verf. hat schwer vergiftete Hunde auf diese Weise sich erholen und dem fast sicher scheinenden Tode entgehen sehen. Verf. wirft die Frage auf, ob man nicht in ähnlichen Fällen beim Menschen die gleichen Resultate erzielen könnte, wenn man physiologisches Serum mit Adrenalinzusatz injiziert. Da er selbst keine Fälle von schwerem anaphylaktischem Schock beobachtet hat, so hat er keine Gelegenheit gehabt, diesen Vorschlag praktisch zu erproben.

FINDER.

c I) Kehlkopf und Luftröhre.

44) **Vilhelm Nasiell. Fall von akutem Rheumatismus in den Larynxgelenken. (A case of acute rheumatism in the joints of the Larynx.)** *Acta oto-laryngologica. Vol. II. H. 1 u. 2. S. 171. 1920.*

Eine 38jährige Frau, welche durch die letzten 4 Jahre immerwährend an Gelenkrheumatismus mit Fieber gelitten hatte, bekommt plötzlich hohes Fieber, Schmerzen im ganzen Körper, zunehmende Heiserkeit und Schmerzen beim Schlucken und Sprechen. Man konstatiert starke Rötung und Oedem der beiden Krikoarytänoidregionen, sowie Unbeweglichkeit der rechten Stimmlippe. Im Laufe von 14 Tagen ist Heilung des Larynxleidens durch Anwendung von Salizylpräparaten eingetreten. Später Rezidiv, diesmal wahrscheinlich besonders zur linken Seite des Larynx lokalisiert.

R. LUND.

45) **H. Rickmann. Klinische Beiträge zur Behandlung der Tuberkulose mit Krysolgan.** *Zeitschr. f. Tuberkulose. Bd. 32. H. 1.*

Mit dem von Spiess und Feldt in die Therapie eingeführten Krysolgan, das intravenös in Dosen von 0,2—0,25 g angewandt wird, hat Verf. in 15 Fällen von Lungen- und Kehlkopftuberkulose, darunter 9 Infiltrate mit Ulkus, 6 geschlossene Infiltrate, geheilt 0, wesentlich gebessert 7, nicht gebessert 8. Es wurden objektiv nachweisbare Reaktionen, oft mit nachfolgenden Heilungsvorgängen, in den Krankheitsherden, und zwar im Kehlkopf und in der Lunge, beobachtet.

FINDER.

46) **Daniel Rudberg. Ueber Radiumbehandlung der Larynxpapillome. (Du traitement par le radium dans les cas des papillomes du larynx.)** *Acta oto-laryngologica. Vol. II. H. 1 u. 2. S. 111. 1920.*

Verf. erwähnt 2 Fälle von Larynxpapillomen, die mit Radium behandelt wurden:

1. Ein $1^1/_2$jähriges Kind mit stets rezidivierenden Papillombildungen, in Schwebelaryngoskopie mehrmals entfernt, erhält drei Behandlungen mit je 70 mg Radium, die erste in 3 Stunden, die letzten beiden in 6 Stunden, worauf Heilung eintrat. Das Kind starb jedoch kaum 3 Monate nach der letzten Behandlung infolge putrider Bronchitis.

2. Ein Mann mit maligner degenerierter Papillombildung, die operativ entfernt wurde, bekommt 70 mg Radium in den Larynx, dazu noch 15 Stunden Röntgenbestrahlung. Hiernach trat Heilung ein.

Im Gegensatz zu anderen Autoren hat R. starke Reaktion im Larynx nach der Radiumbehandlung in Form von Oedem des ganzen Larynx konstatiert, welche mehrere Monate anzuhalten scheint.

R. LUND.

47) **Bertram C. Davies** (Los Angeles, Cal.). **Thyrotomie zur Entfernung eines subglottischen Epithelioms. (Thyrotomy in removal of a subglottic laryngeal epithelioma.)** *Journ. Am. med. ass. 27. März 1920.*

Allgemeine Regeln zur Entfernung von Larynxgeschwülsten lassen sich nicht aufstellen, man muss vielmehr individuell vorgehen. D. berichtet folgenden Fall:

66jähriger Mann leidet seit 6 Monaten an progressiver Heiserkeit, kein Gewichtsverlust. Die Taschenbänder waren geschwollen, ebenso die Aryknorpel und Ulzeration an der hinteren Kommissur. Nach viermonatiger Behandlung hatte sich der Zustand gebessert, so dass mittels direkter Laryngoskopie die Diagnose auf ein unter dem linken Stimmbande befindliches sessiles Epitheliom gestellt werden konnte. Unter allgemeiner Narkose wurde Tracheotomie und zu gleicher Zeit Thyreotomie gemacht und das Neoplasma gründlich entfernt. Heilung.

FREUDENTHAL.

48) **A. Haggström** und **H. Bergstrand. Fall von tertiär-luetischer Thyreoiditis mit hochgradiger Larynxstenose.** *Acta oto-laryngologica. Vol. II. H. 1 u. 2. S. 207. 1920.*

Bei einem 41jährigen Manne entwickelte sich im Laufe von etwa 3 Monaten unter ständigem Wachstum ein den Larynx und die Trachea von vorn umfassender Tumor, der sichtlich von der Gl. thyreoidea ausging. Zugleich stark zunehmende Atemnot durch ein über alle Teile der Glottis ausgebreitetes Oedem verursacht. Bei der Operation wurde die Gl. thyreoidea und das prätracheale Bindegewebe zusammengewachsen gefunden, zusammen bildeten sie eine brettharte Tumormasse.

Die Wassermannsche Reaktion war positiv. Infolge der antisyphilitischen Behandlung bald bedeutende Besserung; einige Monate später wieder Verschlechterung, zunehmende Atemnot, Oedeme, Nieren- und Herzleiden.

Bei der Autopsie wurde eine typische luetische Aortitis, luetische Veränderungen im Herzen und in der linken Niere, sowie eine Thyreoiditis, Perithyreoiditis und Mediastinitis syphilitica festgestellt. Von besonderem Interesse war die Aehnlichkeit mit Struma maligna und die Verbreitung des luetischen Prozesses in dem Mediastinum, ferner die Abwesenheit von Ausfallssymptomen von Seiten der Gl. thyreoidea und schliesslich die histologische Untersuchung der Gl. thyreoidea, wobei eine Kombination von Gummabildung und interstitieller chronischer Entzündung festgestellt wurde, aber noch dazu hier und da wohl konserviertes Thyreoideagewebe, wo die Schilddrüsenfollikeln eine Proliferation zeigten, die vollkommen denjenigen ähnlich waren, die bei dem Morbus Basedowii vorzukommen pflegen.

R. LUND.

49) **Martin Hohlfeld** (Leipzig). **Erfahrungen mit der Intubation.** *Zeitschr. f. Kinderheilk. H. 4. 1920.*

Verf. hat von Oktober 1914 bis August 1918 auf der Infektionsabteilung des Kinderkrankenhauses in Leipzig von 433 Stenosen 428 mit Intubation behandelt; 3 wurden tracheotomiert eingeliefert, 2 im Krankenhaus tracheotomiert, ohne dass eine Intubation oder ein Intubationsversuch vorangegangen wäre.

Von den 121 Intubierten, die starben, kamen 99 zur Sektion, und bei diesen fanden sich Druckgeschwüre in Kehlkopf und Luftröhre bei 25; am häufigsten war der Sitz auf der Spange des Ringknorpels und unterhalb des Processus vocalis. Ueber die Folgen der Geschwürsbildung liessen 10 von den Fällen kein Urteil zu, weil sie innerhalb der ersten 48 Stunden tracheotomiert werden mussten oder bei liegendem Tubus starben. Von den übrigen 15 zeigten 4 das Symptom der erschwerten Detubation. Das Druckgeschwür kann die Detubation unmittelbar oder

mittelbar erschweren. Hyperämie und Exsudation in seiner Umgebung, Granulations- und Narbenbildung auf seinem Grunde können unmittelbar zur Stenose führen oder wenigstens einen unmittelbaren Anteil an ihrer Entstehung haben, wenn der Druck des Tubus ihnen nicht mehr entgegenwirkt. Unmittelbar kann der Reiz, den das Geschwür setzt, einen krankhaften Verschluss der Glottis auslösen. Das Hauptsymptom des Dekubitus bleibt die Erschwerung der Detubation. Als den gewöhnlichen Zeitpunkt der Extubation sieht Verf. den 3. Tag nach der Intubation an und spricht von erschwerter Detubation, wenn die Intubation nach diesem Tage wiederholt werden muss. Am häufigsten wird das erste Lebensjahr betroffen, das auch bei der Sektion am häufigsten Druckgeschwüre zeigte. Besonders gute Erfahrungen hat Verf. bei Behandlung der Druckgeschwüre mit dem O'Dwyerschen Heiltubus erzielt, der zwischen Kopf und Bauch einen Ueberzug von Alaungelatine trägt; er sieht aber nicht in der Heilwirkung der Alaungelatine das Ausschlaggebende, sondern in der Formveränderung, da bei diesen Tuben der Bauch tiefer gelegt und dafür dicker, der Halsteil aber schmäler ist.

Die Behandlung der erschwerten Detubation arbeitet mit zwei Mitteln, dem Tubuswechsel und der Verlängerung der Tubuslage. Mit der Anwendung des ersteren rät Verf. nicht zu warten, bis die Erscheinungen der erschwerten Detubation da sind. Verf. macht, wenn der Tubus ausgehustet oder sonst aus einem Grunde vorzeitig entfernt werden muss, die notwendige Wiederintubation jedesmal mit einem anderen Tubus. Die Detubation empfiehlt er so auszuführen, dass der gewechselte Tubus nach der ersten Reintubation zwei, nach der zweiten drei und nach den folgenden jedesmal zwei Tage länger liegen bleibt. Die sekundäre Tracheotomie kommt nur in Frage, wenn der Tubus seinen Halt verloren hat.

FINDER.

50) **B. Martin. Ueber das Verhalten der Trachea nach Kropfoperationen.** Aus der chirurgischen Universitätsklinik Berlin. *Deutsche Zeitschr. f. Chir. Bd. 154. S. 366. 1920.*

Die Lagerung und Konfiguration der Trachea vor und nach der Operation wurde jeweils mittels Röntgenaufnahmen bestimmt. Die Aufnahme wurde am liegenden Patienten — Kopf leicht nach hinten geneigt — von vorn gemacht. 49 Patienten wurden — ohne Auswahl — untersucht.

M. findet, dass die Entfernung des verdrängenden und komprimierenden Teiles der Schilddrüse in den meisten Fällen eine restitutio ad integrum der Trachea herbeiführt. Aber auch in den Fällen, wo das postoperative Röntgenbild keine wesentliche Veränderung des pathologischen Trachealbefundes zeigte, wurden die Atembeschwerden der Patienten behoben.

DREYFUSS.

51) **Arthur Hedblom** (Rochester). **Fremdkörper dentalen Ursprungs in einem Bronchus. Lungenkomplikation. (Foreign bodies of dental origin in a bronchus; pulmonary complication.)** *Annals of Surgery. Mai 1920.*

Verf. hat in den letzten 7 Jahren an der Mayo-Klinik in Rochester 7 Fälle gesehen von Lungeneiterung nach Zahnoperation oder Zahntrauma. In 2 Fällen wurde der Zahn spontan ausgestossen, in einem wurde er durch die Thorakotomie-

wunde entfernt, in den anderen wurde kein Zahn gefunden, jedoch war es wahrscheinlich, dass die Infektion sich an Inspiration eines solchen anschloss. 45 Fälle hat er aus der Literatur zusammengestellt. Ausser durch die Anamnese wird die Diagnose am sichersten bestätigt durch die Bronchoskopie. Diese bleibt in frühen unkomplizierten Fällen auch die einzige Behandlungsmethode; in Fällen, in denen bereits Eiterung vorhanden ist, gibt Thorakotomie zum Zweck der Drainage die besten Resultate. In den letal verlaufenen Fällen erfolgte der Tod durch Abszess, Bronchiektasie oder Lungengangrän, alle diese können durch Empyem kompliziert sein.

FINDER.

52) **Tonietti** und **Torrigiani. Granatsplitter durch die Kieferhöhle in den Pharynx gedrungen und nach langer Zeit in die unteren Luftwege gefallen. (Scheggia di granata penetrata attraverso il seno mascellare in faringe e dopo lungo tempo caduta nelle vie respiratorie inferiori.)** *Arch. Ital. di Otologia. Vol. XXXI. No. 1. 1920.*

Pat. hatte mehrfache Granatsplitterverwundungen erhalten. Eine Gesichtswunde hatte die Kieferhöhle völlig eröffnet; die rechte Nasenhöhle kommunizierte weit mit der Kieferhöhle und nach aussen. Er wurde verschiedentlich operiert. Bevor zum plastischen Verschluss einer unterhalb des rechten inneren Augenwinkels gebliebenen Fistel geschritten wurde, wurde eine Röntgenaufnahme gemacht, die zwei Geschosssplitter zeigte, den einen in der Kieferhöhle, den anderen in der seitlichen Pharynxwand. Letzterer konnte nicht genau lokalisiert und nicht entfernt werden, während der erstere entfernt werden konnte. Fast 1 Jahr später bekam Pat., der noch immer sich im Lazarett befand, Halsschmerzen und etwas blutiges Sputum; ein paar Tage später, als er aus der Nase hochzog, bemerkte er, dass ein Fremdkörper sich von dem hinteren Teil der Nasenhöhle ablöste, in den Rachen drang und trotz aller Anstrengungen, ihn herauszubringen, tiefer in den Kehlkopf fiel. Zuerst Erstickungsgefühl, das bald nachliess, blutiger Auswurf, Husten, Brennen in der Gegend der IV. Rippe, dicht am Sternum. Es wurde mittels Röntgenaufnahme in Höhe der IV. Rippe auf der rechten Seite ein Geschosssplitter festgestellt. Da Pat. den Mund nur unvollkommen öffnen konnte, so musste auf die Bronchoscopia superior verzichtet und die inferior vorgenommen werden, mittels welcher es gelang, den Geschosssplitter zu entfernen.

Das Geschoss war in der rechten Regio zygomatica eingedrungen, etwa $1^1/_2$—2 cm unterhalb des Orbitalrandes, war in die Kieferhöhle eingedrungen. hatte diese durch die hintere Wand verlassen und sich in der Fossa pterygomaxillaris in der dort befindlichen Muskelmasse der Mm. pterygoidei eingebohrt, Diese Lokalisation ging aus den Röntgenaufnahmen hervor; auf sie wies auch hin, dass Pat. nicht imstande war, den Mund zu öffnen; durch Verschluss der Mündung der Tuba Eustachii entstand eine Otitis media dextra. Durch die Kaubewegungen und Kontraktionen der Mm. pterygoidei wurde die Spitze des Splitters gegen die hintere Pharynxwand gedrängt, er durchbohrte die Aponeurosis pharyngea und die an dieser Stelle nicht starken Fasern des Constrictor superior und fiel in den Pharynx und von dort in die Bronchus.

CALAMIDA.

e II) Stimme und Sprache.

53) G. Kickhefel. **Untersuchungen über die Exspiration und über das Pfeifen im luftverdichteten Raume.** *Arch. f. Lar. u. Rhin. Bd. 32. H. 3.*

Bei normalem Atmosphärendruck beträgt die Exspirationsdauer beim Manne etwa 25 Sek., beim Weibe etwa 20 Sek.

Bei gewöhnlichem Luftdruck beträgt der Exspirationsdruck bei Vokalgebrauch im Mittel 8—10 mm. Bei Hemmungen im Respirationskanal wird er höher.

Grössere Atemtechnik bedingt grössere Oekonomie des Atemvolumens.

Bei hauchigem Stimmeinsatz ist das Atemvolumen grösser, beim gepressten geringer als beim normalen Glottisschluss.

Bei Steigerung des atmosphärischen Drucks bis zu 1 Atmosphäre Ueberdruck wurde eine geringe Abnahme der Exspirationsdauer beobachtet; dieselbe ist nicht auf die Erhöhung des Luftdruckes, sondern wohl auf psychische Einflüsse zurückzuführen.

Bei Erhöhung des Luftdruckes ist der Exspirationsdruck annähernd derselbe wie beim normalen Atmosphärendruck, da etwa nur die Hälfte des Atemvolumens bewegt wird.

Das Atemvolumen beträgt bei 1 Atmosphäre Ueberdruck nicht genau die Hälfte des Volumens bei normalem Luftdruck, weil die Versuchspersonen unbewusst eine stärkere Innervation der Exspirationsmuskulatur in Anwendung bringen und dadurch eine Kompensation schaffen.

Bei zunehmendem atmosphärischem Druck wird das Mundpfeifen erschwert bzw. unmöglich. Die Ursache hierfür ist in der ungenügenden Innervation der Exspirations- und Lippenmuskulatur und in der gestörten Innervation beider Muskelgruppen zu suchen. Durch Uebung gelingt es, die Störung der Innervation und der Koordination der Exspirations- und Lippenmuskulatur zu überwinden.

BRADT.

54) V. Vitek. **Behandlung des Stotterns durch Galvanisation der Muskulatur der Mund- und Rachenhöhle.** *Casopis Lekaruv ceskych. No. 29. 1920.*

Neben der üblichen Uebungsbehandlung beim Stottern hat Verf. Galvanisation der Muskulatur der peripheren Artikulationsorgane ausgeübt zum Zwecke, den supponierten Zustand reflektorischer Uebererregbarkeit herabzusetzen. Es wurde mithin die Anode an die betreffenden Stellen appliziert. Er erzielte gute Erfolge auch in Fällen, wo die sprachärztliche Therapie nicht zum Ziele geführt hatte. Die angeführten 6 Fälle betreffen sämtlich traumatisches Stottern nach Granatexplosionen.

R. IMHOFER.

55) G. Panconcelli-Calzia. **Eine auf der Autokatoptrie basierende Laboratoriumsanordnung, um die Bewegungen im Kehlkopf und Ansatzrohr mindestens 12 bis 14 Personen gleichzeitig zu zeigen.** *Vox. H. 1. S. 27. 1920.*

Es handelt sich um die Versuchsanordnung wie bei der Aufnahme der sich selbst beobachtenden Versuchspersonen. Ein Teil der Zuschauer betrachtet das Bild im Spiegel, der dem Untersuchten zugewandt ist, ein anderer Teil auf der

Mattscheibe des photographischen Apparats, der an Stelle der Kassette eingeschoben ist. (Vgl. Ref. 61 in No. 7 des Zentralbl.) NADOLECZNY.

56a) H. Gutzmann. **Ueber phonetische Transskriptien der sichtbaren und tastbaren Lautbildungen. — Anwendung auf die Transskriptien des Georgischen. — Bemerkungen zur Sanskritschrift.** *Vox. H. 6. S. 129. 1919.*

Auf diese gedankenreiche und anregende Arbeit kann im Zentralblatt nur hingewiesen werden. Wer sich für linguistische und historisch-phonetische Fragen interessiert, wird sie selbst lesen müssen. NADOLECZNY.

56b) W. Heinitz. **Ein Beitrag zur Eichmethode für die Untersuchung von Atembewegungskurven, Konstruktion eines Generalabakus.** *Ebenda. S. 157.*

Anschliessend an die schon referierte Arbeit von Streim (Vox 1919. 1 u. 2) weist Verf. auf die Mängel der bisherigen Eichmethoden der bei pneumographischen Aufnahmen verwendeten Schreibkapseln hin. Das Ziel ist, einen rechnerischen Wert für die Ausdehnung von Brust und Bauch bei der Atmung zu gewinnen, während die Pneumographie nur den Druck an einigen Körperstellen auf die Schläuche wiedergibt und zwar durch zahlreiche Fehlerquellen verzerrt. Diese versucht H. durch rechnerische Korrekturen und Konstruktion dazu verwendbarer Schablonen auszugleichen. NADOLECZNY.

57) O. Ratz. **Die Stimmtypen und die Praxis.** *Stimme. Bd. 13. H. 9. S. 193. 1919.*

Verf. wiederholt seine Lehre von den Stimmtypen und verwahrt sich gegen die Kritik, welche nur die Erklärung seiner „Erfahrungstatsachen", nicht aber diese selbst erschüttern könne. Diese Erfahrungstatsachen stützen sich auf die Praxis und auf Experimente. Ihre praktische Folgerung ist die Ablehnung einer einzigen Atemmethode nicht nur für alle Sänger, sondern auch einer einzigen Atemart für die Wiedergabe literarischer und musikalischer Werke durch den einzelnen Redner und Sänger. Zum Schluss versucht Verf. seine Theorie durch einzelne Sätze aus anatomischen und physiologischen Werken zu belegen. Das Wesentliche an der Streitfrage scheint dem Ref. in der Frage nach der Objektivität oder Subjektivität jener „Erfahrungstatsachen" zu liegen, wissenschaftlich gesprochen. Praktisch käme der Erfolg in Betracht, von dem wir bisher nichts Wesentliches hörten. NADOLECZNY.

f) Oesophagus.

58) Hans Salzer. **Frühbehandlung der Speiseröhrenverätzung.** Aus der chirurg. Abteilung des Kronprinz Rudolf-Kinderspitals in Wien. *Wiener klin. Wochenschr. No. 15. 1920.*

Im Gegensatze zu der allgemein verbreiteten Lehre, frische Verätzungen nicht sofort mit Sonden zu behandeln, plädiert S. für die alsbaldige Bougierung. Er beginnt — es handelt sich hauptsächlich um Kinder — gleich nach Abklingen der heftigsten Anfangserscheinungen, das ist also am 2.—6. Tage, mit der Bougierung. Verwendet werden die schon von Bass angegebenen und bei der Frühbehandlung

erprobten schwarzen Kautschuckbougies, die mit Schrotkörnern gefüllt sind, so ein beträchtliches Eigengewicht haben und dadurch, nachdem sie durch Einlegen in warmes Wasser biegsam gemacht wurden, fast von selbst in die Speiseröhre gleiten. 3—4 Wochen lang wurde die Sonde Nr. 30 täglich, dann jeden 2. Tag, nach 10—12 Wochen nur noch einmal wöchentlich eingeführt und ungefähr $^1/_2$ Stunde liegen gelassen.

Von 13 frisch eingelieferten Kindern wurden 12 völlig hergestellt, 1 zweijähriger Knabe starb bereits am 2. Tage an Lungenverätzung, ohne bougiert worden zu sein. Die Kinder können nach den ersten Tagen selbst schlucken, andernfalls werden sie mit der Sonde ernährt. DREYFUSS.

59) **Hermann Ringsdorff. Ein Fall von Oesophagusstenose mit multiplen Spasmen im Gebiete der Atmungs- und Verdauungskrankheiten.** *Monatsschr. f. Kinderheilk. Bd. 18. Mai 1920.*

Fall betrifft ein krampfgeneigtes, nervös übererregbares Kind aus stark nervös veranlagter Familie, das an einem ungewöhnlichem Grade von Spasmus, ausgelöst von narbiger Stenose der Speiseröhre, leidet. Da die narbige Stenose für Sonden von 26 cm durchgängig ist, erlaubt der akquirierte Zustand eine ungestörte Ernährung und Entwicklung des Kindes. Bei diesem Kinde traten Passagestörungen auf, die weit über die organische Stenose hinausgehen. Darüber hinaus sehen wir Perioden von spastischen Anfällen im Gebiete der Verdauungs- und Atmungsorgane auftreten, die in ein Lebensalter von 15—22 Monaten fallen; die Anfälle sind die Folge eines Reflexreizes und treten an verschiedenen glatten Muskelgruppen auf als absolute Oesophagusstenose, als spezifischer Pylorusverschluss, als Kehlkopfkrämpfe, als Bronchialspasmen. FINDER.

60) **Jean Guisez. Gegenwärtiger Stand der Behandlung schwerer Narbenstenosen des Oesophagus. (Etat actuel du traitement des sténoses cicatricielles graves de l'oesophage.)** *La Presse Médicale. No. 43. 20. Juni 1920.*

Die Erfahrungen, die Verf. hier wiedergibt, basieren auf 135 seit dem Jahre 1903 behandelten traumatischen Narbenstenosen des Oesophagus; fast alle waren die Folge des Verschluckens von Aetzflüssigkeiten, nur 6 waren auf das Verweilen eines Fremdkörpers zurückzuführen und 2 auf das Schlucken zu heisser Nahrung. Fünfmal wurden durch die Oesophagoskopie schwere Verletzungen durch Kriegsgeschosse, zweimal schwere Narbenstenosen durch giftige Gase konstatiert. In mehr als zwei Dritteln dieser traumatischen Stenosen, die bei Katheterismus mittels der weichen Bougie sich als undurchgängig erwiesen, konnte in einigen Sitzungen unter Endoskopie das Lumen wieder hergestellt werden. Die Technik hat G. in früheren Arbeiten geschildert. Hier beschäftigt er sich ausschliesslich mit den „schweren" Fällen, als welche er diejenigen ansieht, in denen keine Flüssigkeit, selbst nicht der Speichel, geschluckt werden kann und bei denen meist die Gastrostomie gemacht ist. Deren hat Verf. 44 behandelt; auch bei ihnen führte in der Mehrzahl — nämlich bei 36 — die einfache Endoskopie zum Ziel. Der Schlüssel dieser Behandlung besteht darin, dass im Oesophagoskop die oft nur punktförmige Oeffnung, die noch vorhanden ist, aufgesucht und eine Bougie filiforme eingeführt und mindestens 10—12 Stunden liegen gelassen wird.

Dadurch erweitert sich die Stenose gewöhnlich schon so, das man bei der nächsten Sitzung bereits 4—5 Nummern gewinnt. In letzter Zeit hat Verf. — wie man dies auch beim Uretherenkatheterismus tut — die filiformen Bougies mit einem Schraubengewinde versehen, an welches stärkere dilatierende Bougies angeschraubt werden. Auf diese Weise hat Verf. in einer Sitzung von einer Bougie filiforme Nr. 5 oder 6 zu Nr. 13 oder 14 schreiten können. In einer sehr kleinen Zahl der Fälle (8 von 135) haben die endoskopischen Methoden allein nicht zum Ziele geführt und Verf. hat zu chirurgischen Massnahmen seine Zuflucht nehmen müssen. Die einzige hier angezeigte und wirksame Massnahme ist die einfache Gastrotomie. Durch die absolute Ruhigstellung des Oesophagus wird eine sogar für die Bougie filiforme unpassierbare Stenose durchgängig, indem das für die Durchgängigkeit hinderlichste Element ausgeschaltet wird: der lokale Spasmus. Bedingung ist, dass jeder Versuch der Ernährung von oben unterlassen wird. In 6 von den 8 Fällen, bei welchen die Stenose mittels einfacher Endoskopie nicht passierbar war, konnte das unter Leitung des Oesophagoskops eingeführte filiforme Bougie im Liegen gesichtet und mittels einer Pinzette ergriffen werden; daran schloss sich die Bougierung ohne Ende nach Hacker. Den Katheterismus von unten nach oben mittels retrograder Oesophagoskopie verwirft Verf.; wenn es nicht gelingt, die filiforme Bougie von oben her einzuführen, gelingt es auf retrogradem Wege auch nicht. Nur in 2 von seinen 135 Fällen war die Stenose absolut unpassierbar; in ihnen handelte es sich um eine komplette Verlötung der Oesophaguswände.

FINDER.

61) **Max Madlauer. Ueber den Ersatz der Speiseröhre durch antethorakale Schlauchbildung.** *Deutsche Zeitschr. f. Chir. H. 5 u. 6. 1920.*

Bericht über eine erfolgreiche Operation bei einem 12jährigen Knaben mit vollständigem Speiseröhrenverschluss infolge von Laugenverätzung. Die Operation, deren nähere Details im Original nachzulesen sind, bestand in zwei Akten: erstens Verlegung des Oesophagus, Bildung des Hautschlauchs und seine sofortige Verbindung mit dem Oesophagusmund, dann 4 Wochen später die Jejunoplastik und die sofortige Verbindung der oberen Darmmündung mit der unteren Hautröhrenmündung. 2 Wochen später, also 6 Wochen nach Beginn der Plastik, war der ganze neugebildete Kanal geheilt.

FINDER.

II. Kritiken und Gesellschaftsberichte.

a) **Ciro Caldera** e **Alberto Balla. Compendio di Medicina Legale Oto-Rino-Laringologica.** Con Prefazione dei Prof. Comm. G. Gradenigo. Biella. Stabilimento Tipografico G. Testa. 278 pag.

Die Beziehungen der Oto-Rhino-Laryngologie zur Gerichts-, Unfall- und Gewerbemedizin sind in den Lehrbüchern nur flüchtig erwähnt und auch zusammenfassende Darstellungen des Gegenstandes sind nur spärlich. Diesem Mangel soll vorliegendes Buch abhelfen. Seine grössere Hälfte ist der Otologie gewidmet. Der rhinologische Teil beginnt mit einem Kapitel über die Untersuchung der Nase und

die Bewertung der klinischen Symptome und behandelt sodann die Differenzierung zwischen den künstlich hervorgerufenen und spontan entstandenen Rhinopathien, ferner die Simulation derselben, sodann die durch Arbeitsunfälle hervorgerufenen Anomalien der Nase nebst einer tabellarischen Uebersicht über die Höhe des Schadenersatzes. Es folgen die gewerblichen Rhinopathien und eine Aufzählung derjenigen Beschäftigungen, bei denen Störungen von seiten der Nase auftreten. (Dass darunter auch Heufieber als Berufskrankheit der Bauern bezeichnet wird, kann man wohl kaum gelten lassen.) Der folgende Abschnitt behandelt die Nasenkrankheiten vom Standpunkt des Versicherungsarztes, ein weiteres Kapitel führt die in den Sanitätsverordnungen der verschiedenen Länder enthaltenen Bestimmungen über Diensttauglichkeit von nasenkranken Gestellungspflichtigen und Soldaten auf.

In genau der gleichen Weise werden die Erkrankungen des Pharynx und des Larynx vom Standpunkt der Gerichts- und Gewerbemedizin behandelt.

Finder.

---

b) Oestliche Sektion der American Laryngological, Rhinological and Otological Society.

Jahresversammlung in Newark, N. J., 7. Februar 1920.

Vorsitzender: Wells P. Eagleton.
Sekretär: Wm. H. Haskin.

Wolff Freudenthal (New York): Eine neue Form der Medikation für Nase und Nasenrachenraum.

Trotz unserer grossen Fortschritte auf chirurgischem Gebiete gibt es noch immer genug Patienten, die an Trockenheit der Nase, Krustenbildung, Kopfschmerzen leiden, und die mit oder ohne Operation herumgehen, ohne durch die mannigfach empfohlenen Mittel (Sprays, Salben usw.) Erleichterung zu finden. Viele dieser Medikamente werden von der Nasenschleimhaut überhaupt nicht absorbiert. So sieht man z. B. eine Salbe, die Nachts vorher appliziert wurde, häufig noch am nächsten Morgen am Introitus nar. oder höher hinauf. Aus diesem Grunde wendet Fr. konisch geformte, etwa 3 cm lange Bougies an, die an eine beliebige Stelle der Nase eingebracht werden können und dort schmelzen. Um das Herausfliessen zu verhindern, tut man etwas Watte in die Nase. Alles bleibt in situ 20—30 Minuten. Für weite Nasengänge hat Fr. ein kleines Instrument konstruiert, das aus einigen Drähten besteht und dazu dient, das Bougie zu halten. Die Basis dieser Bougies ist Butyrum cacao, und die bisher in Anwendung gekommenen Mittel sind: Acid. bor., Eucalyptol und Adrenalin.

Es dauert 4—8 Minuten, bevor ein Bougie in der Nase schmilzt und man kann in einem gewissen Grade daraus sich ein Urteil bilden über die physiologische Funktionsfähigkeit der Nase. So dauert dieser Schmelzungsprozess bei trockener oder atrophischer Rhinitis viel länger, bis zu 20 Minuten. Bei manchen schmilzt das Bougie gar nicht; daher findet man auch die Salbe am nächsten

Morgen vor. Aber auch bei anderen pathologischen Vorgängen, besonders bei Nebenhöhlenerkrankungen ist die Funktionsfähigkeit der Nase subnormal.

Zum Schlusse macht Fr. den Vorschlag, in Zukunft die Nasenschleimhaut für die Applikation von Medikamenten in gewissen Fällen zu verwenden. Fr. beobachtete selbst einen Fall, bei dem innerhalb einer Minute nach der submukösen Injektion von Adrenalin der Tod eintrat. Liesse sich diese rapide Absorption durch die Nasenschleimhaut nicht für manche dringenden Fälle, natürlich unter den angegebenen Kautelen, zum Vorteil des Patienten verwenden?

Aussprache:

Wilson (Elizabeth, N. J.) glaubt, dass eine Temperatur von 98° F (etwa 37,5° C), wie sie im Naseninnern ist, allein ein Bougie auflösen würde, und dass es a priori gleichgültig sei, ob die Nase vorher trocken war oder nicht.

Thomas J. Harris (New York) gratuliert dem Vortr. zu dieser neuen Methode, denn auch er habe bis jetzt nicht 100 pCt. guter Resultate erzielt, weder nach Operationen, noch durch die bekannten lokalen Mittel. Man dürfe ausserdem die Allgemeinbehandlung des Patienten nie vergessen.

W. P. Eagleton (Newark, N. J.) erwähnt eine Patientin, die Digitalis bekommen muss. Man versuchte es auf alle erdenkliche Weise, subkutan, intravenös usw., sie kann es aber nicht vertragen. Hier wäre vielleicht ein Versuch auf dem Wege der Nasenschleimhaut, wie er eben vorgeschlagen sei, indiziert.

W. Freudenthal (Schluss): Die Temperatur der Nasenhöhle ist nicht 98° F, sondern weniger. Ausserdem haben seine Experimente bewiesen, dass ein Bougie viel schneller aufgelöst und absorbiert wird, wenn man vorher die Nasenschleimhaut anfeuchtet.

Samuel Mc Cullagh (New York): Abszess des Stirnlappens, der eine Sinusitis frontalis vortäuschte.

Ein 11jähriges Mädchen, das vor 7 Jahren infolge eines Unfalles eine Schädelfraktur erlitten hatte und seitdem gesund gewesen war, klagt seit 2 Wochen über starke einseitige Kopf- und Armschmerzen. Das betreffende Augenlid ist stark ödematös und Patientin ist lethargisch. Röntgenuntersuchung ergibt einen deutlichen Schatten des linken Sinus frontalis, das Naseninnere aber ist normal, kein Eiter. Trotzdem Operation von aussen. An der Hinterwand des Sinus war eine Perforation, und durch diese kam man in eine Eiterhöhle. Die kleine Patientin wurde vollständig gesund.

Aussprache:

T. J. Harris (New York): Wenn sich unerklärliche starke Kopfschmerzen, die von Erbrechen begleitet sind, zeigen, dann liegt immer ein Verdacht auf einen Hirnabszess vor. Solche Fälle wurden immer plötzlich komatös.

T. Passmore Berens (New York) berichtet über einen seit 2 Jahren geheilten Fall von Stirnlappenabszess, bei dem das einzige Symptom ein beständiger dumpfer Kopfschmerz war.

W. Freudenthal fragt nach dem Befunde der Stirnhöhle und der Augenlider, speziell, ob Eiter daselbst gefunden wurde.



Hedges, Culp u. a. berichten ähnliche Fälle.

Coates (Philadelphia) verlor einen Patienten, der an Sinusitis der vorderen Siebbeinzellen litt. Es fand sich keine Stirnhöhle bei der Operation.

Park weist auf die Wichtigkeit der Augenuntersuchung hin, die er zuweilen sogar alle 4 Stunden vornahm.

Eagleton hält dafür, dass sehr wenige Fälle eine Neuritis optica zeigen. Das tritt erst dann ein, wenn der intrakranielle Druck durch die zunehmende Grösse des Abszesses stark wird. Wenn er einen extraduralen Abszess findet, dann hält er es für geeignet, den Stirnlappen zu untersuchen.

Harris P. Mosher (Boston, Mass.): Tiefer Abszess der Vena jugularis int. nach einem Retropharyngealabszess.

Ein 26jähriger Mann, dem vor 4 Wochen ein retropharyngealer Abszess eröffnet worden war, kam mit den Erscheinungen einer allgemeinen Septikämie in das Hospital. Es zeigte sich bald eine Schwellung aussen am Halse, so dass M. operieren musste. Es wurden etwa 4 Unzen (120,0) Eiter entleert, die Vene war obliteriert und konnte nicht erkannt werden. Patient starb während der Operation auf nicht aufgeklärte Weise. Eine Autopsie wurde nicht gestattet.

Ein anderer Fall betraf einen jungen Kollegen, der Schüttelfröste usw. bekam und eine allgemeine Infektion. Auch er erlag nach der Operation. M. berichtet dann über ähnliche Fälle aus der Literatur und schliesst daran äusserst wichtige Untersuchungen der anatomischen Verhältnisse an.

Aussprache:

W. W. Carter (New York) berichtet über eine Frau, die nach einem peritonsillaren Abszess ein Fieber bekam, das sich zwischen 36,5 und 42° C bewegte. Schüttelfröste, äussere Schwellung usw. Man machte eine Operation, doch wurde kein Eiter gefunden. Exitus.

W. Freudenthal beobachtete 2 Fälle, die wohl auch in diese Kategorie gehören. Der erste Fall betraf einen Mann in mittleren Jahren, der vor 4 oder 6 Wochen eine Mastoidoperation durchgemacht hatte. Patient fühlte sich ganz wohl, bis er vor einigen Tagen Schluckbeschwerden bekam. Als ihn Fr. untersuchte, fand er einen Retropharyngealabszess, der augenscheinlich mit dem Ohre zusammenhing. Fr. inzidierte und sah den Patienten nicht wieder, hörte aber von seinem Hausarzt, dass sich später eine Schwellung am Halse gezeigt hätte.

Der zweite Fall betraf eine 25jährige junge Dame, die vor mehreren Wochen einen retropharyngealen Abszess gehabt hatte. Fr. erinnert sich nicht mehr, ob derselbe von anderer Seite inzidiert wurde oder nicht. Bei der Untersuchung fand sich aber ein Larynxabszess vor. Beide Aryknorpel waren derartig geschwollen, dass sofortige Tracheotomie empfohlen wurde, von der aber Patientin nichts wissen wollte. Sie wurde jedoch in ein Hospital gebracht und die Abszesse der Aryknorpel unter indirekter Beleuchtung operiert (damals hatten wir noch keine Schwebelaryngoskopie). Der eine Aryknorpel wurde inzidiert und es entleerte sich eine Quantität Eiter. Als jedoch der andere Aryknorpel inzidiert wurde, kollabierte

Patientin und wurde zyanotisch. Eine eilige Tracheotomie brachte die Atmung wieder in Ordnung.

Samuel Mc Cullagh (New York) erwähnt einen Fall, der nach einer akuten katarrhalischen Mittelohraffektion operiert werden musste, Howell den eines Arztes, der nach einer Tonsillitis in ähnlicher Weise erkrankte, Bowers nach einer Zahnextraktion, Lewis Fisher, Mial u. a. ähnliche Fälle.

H. P. Mosher (Schluss) konnte wegen der Kürze der Zeit nicht auf die von Freudenthal erwähnten Larynxfälle eingehen, weist aber auf das baldigst erscheinende Original seiner Arbeit hin.

H. S. Martlandt (Newark, N. J.): Die Todesursachen der Gesichts- und Halswunden.

Statistisches Material ohne besonderes Interesse für den Laryngologen.

W. Freudenthal.

---

c) Wiener Laryngo-Rhinologische Gesellschaft.

Sitzung vom 7. Mai 1919.

Vorsitzender: Wilhelm Roth.

Menzel: Doppelseitige Oberkieferzyste.

Die rechte Seite wurde bereits 1912 operiert; auf der linken Seite sind alle klassischen diagnostischen Anzeichen vorhanden. Das doppelseitige Auftreten ist im Sinne der Hypothese von Magitot, welche gewissen Fällen die Entstehung aus embryonalen Keimen der Zahnanlage vindiziert, zu verwerten.

Kofler macht auf Zysten aufmerksam, die leicht mit den Oberkieferzysten verwechselt werden, aber als Retentionszysten der Nasenschleimhaut aufzufassen sind; sie gehen von dem vordersten Anteil der Schleimhaut des Nasenbodens aus und lagern sich nach abwärts wachsend oberhalb der Schneidezähne zwischen dem Proc. alveol. und dem darüberliegenden Schleimhautblatt der Uebergangsfalte. Wenn sie gross sind, wölben sie verunstaltend die Oberlippe vor und können durch Vorwölbung auch des Nasenbodens sogar die Nasenatmung beeinträchtigen. Nach Ausschälung und Abtragung am Stiele entsteht natürlich eine Kommunikation zwischen Nasenhöhle und Zystenbett.

Hajek macht auf den Unterschied zwischen entzündlichen und follikulären Kieferzysten aufmerksam. Da in dem Zystenraum keinerlei Zähne gefunden wurden, so lässt sich in den Menzelschen Fällen von einer angeborenen Anlage nicht sprechen; wahrscheinlich handelt es sich nur um das zufällige Auftreten beiderseitiger entzündlicher Veränderungen. Die Priorität, das Caldwell-Lucsche Verfahren bei Oberkieferzysten angewandt zu haben, gebührt Jacques-Nancy.

G. Hofer: 1. Nasenrachenfibrom. (Vorgestellt vor der Operation in der Sitzung am 5. April.)

In Kuhntscher Narkose war unter prophylaktischer Umschlingung der Arteria carotis externa von der Fossa canina aus die rechte Kieferhöhle und Nase

nach Denker eröffnet worden. Der Tumor sass in der rechten Nase und Kieferhöhle und konnte nur mühsam bis an die Basis rechts rückwärts freigemacht werden. Mit einem stärkeren medialen Epipharynxzapfen sass der Tumor medial fest und musste sowohl an der Basis wie hier freigemacht werden. Die Hinterwand des Oberkiefers war erreicht und in den Tumor einbezogen, ebenso die rechte laterale Nasenwand. Die Blutung war relativ gering. Pat. kann heute als gebessert vorgestellt werden. Der Fall weist auf die Vorteile der Denkerschen Methode hin.

Es handelte sich um einen 17jährigen Pat. mit einem sehr gefässreichen Angiofibrom des Nasenrachens, das sowohl in die Fossa pterygopalatina als auch in die rechte Nasenhöhle hineingewuchert war. Die rechte Wange war bedeutend geschwollen, die rechte Nase völlig luftundurchgängig; Details waren in ihr nicht zu sehen. An eine Radikaloperation war bei dem durch wiederholte schwere Blutungen äusserst geschwächten Pat. nicht zu denken. H. versuchte nun eine Radiumbehandlung des Nasenanteiles des Tumors in der Erwartung, durch langsame Obliteration der Gefässe die Blutungen vielleicht zum Stillstand zu bringen und so den Tumor operabel zu machen, doch erlebte er trotz vorsichtiger Bestrahlung (kleine, stark filtrierte Dosen) das zweite Mal schon eine abundante Blutung aus einer grösseren Vene des Tumors. Es wurde nun ein Versuch mit Röntgenbestrahlung gemacht, und zwar mit glänzendem Erfolge. Der Tumor hatte sich um gut $^4/_5$ seiner früheren Grösse verkleinert, die Wange war abgeschwollen, die Nase luftdurchgängig geworden, es waren schon die untere, die mittlere Muschel und der mittlere Nasengang usw. zu sehen, die Blutungen haben aufgehört und Pat. hat sich gut erholt. H. möchte daher raten, diese Behandlung bei stark herabgekommenen Pat., für welche die Radikaloperation geradezu lebensgefährlich werden kann, auf jeden Fall zu versuchen.

Hajak empfiehlt für nicht sehr fortgeschrittene Fälle die Elektrolyse; bei grossen Geschwülsten muss operiert werden, am besten nach Denker.

Marschik: Der konservativen Behandlung sind ihre Grenzen gesetzt durch die Ausdehnung und das rasche Wachstum des Tumors und die Unanbringlichkeit der konservativen (elektrolytischen) Behandlung. So ist die Elektrolyse der in die Fossa pterygo-palatina und die anderen Lücken und Spalten der Schädelbasis vorgedrungenen Tumorenteile ohne operative Freilegung unmöglich. Auch besteht die Gefahr, dass die konservative Methode nicht so rasch die Heilung ermöglicht, als die an wichtige Organe, z. B. Bulbus, herantretenden Ausläufer des Tumors ihre unheilvollen Wirkungen ausüben.

2. Totalexstirpation der Zunge wegen Karzinoms.

Operation des 49jährigen Pat. am 3. 3. (Hofer). Nach Entfernung der Unterkieferdrüsen und Halsdrüsen entlang dem Sternokleidomastoideus durch Enukleation der Zunge vom Munde aus (Gluck) Plastik des Mundbodens. Nach Wundheilung zeigt der Pat. gegenwärtig ein gutes Schluckvermögen, die Sprache ist noch klossig und soll durch systematischen Sprachunterricht gebessert werden. Die Rolle der entfernten Zunge hat teilweise der Muskelstumpf des Genio- und Hypoglossus übernommen. (Demonstration des Präparates.)

H. Stern hat den Fall auf seine Sprache untersucht und gefunden, dass derselbe recht gut spricht, ein Beweis dafür, dass die Bedeutung der Zunge für die Sprache relativ gering ist.

3. Karzinom des rechten Recessus piriformis. Laterale Pharyngostomie zwecks Radiumbestrahlung.

Nach rechtsseitiger Drüsenausräumung und Anlegung einer lateralen Pharyngostomie am 17. 3. 1919 wurde durch direktes Eintragen des Radiumträgers (Dominici mit 26 mg Radiumbariumsulfat) in das kleine Pharyngostoma und Bestrahlung durch dreimal 24 Stunden ein wesentlicher Erfolg erzielt. Der kleine Tumor (Plattenepithelkarzinom) ist geschwunden, die rechte Larynxseite beweglich. Bei dem Alter des Pat. (67 Jahre) erscheint dieses Vorgehen gegenüber dem einer Radikaloperation wesentlich schonender.

Marschik erinnert an einen vor sechs Jahren in der Gesellschaft der Aerzte berichteten Fall, der dem vorgestellten ähnelt und in gleicher Weise behandelt worden war. Durch Oesophagoskopie war festgestellt, dass im Laufe der Radiumbehandlung der Tumor bis auf einen Rest im Oesophaguseingang verschwunden war. Im Anschluss an die letzte Oesophagoskopie kam es zu Lungenabszess und Gangrän, an der Pat. zugrunde ging; Obduktion ergab eine Embolie von einem marantischen Thrombus der rechten Vena jugularis interna, der sich wahrscheinlich bei jener Oesophagoskopie losgelöst hatte. Das Karzinom war bis auf einen erbsengrossen Rest verschwunden. M. warnt vor ekzessiven Radiumdosen; die Radiumwirkung soll in der elektiven Zerstörung malignen, verbunden mit der Erhaltung bzw. Förderung des gesunden Gewebes bestehen, und ein wirklicher Radiumerfolg ist dann vorhanden, wenn statt eines malignen Tumors nicht ein Ulkus oder eine tiefe nekrotische Höhle, sondern normale, verschiebliche und elastische Schleimhaut an dessen Stelle getreten ist.

Hajek: Das Prinzip, die elektive Wirkung des Radiums nur auf das krankhafte Gewebe zu beschränken, ist nicht immer möglich. In einem verzweifelten Fall von Sarkom des Nasenrachenraums hat er in den Tumor ein Loch gebohrt und mit Dominici-Röhrchen tamponiert. Nach 4 Wochen war der Tumor restlos verschwunden.

L. Réthi: Früher wurden nur bei Sarkom Resultate mit Radium erzielt, erst seit Anwendung höherer Dosen sind auch die Resultate bei Karzinom besser. Solange der Fall noch operabel ist, soll operiert werden, zum mindesten die Hauptmasse auf chirurgischem Wege entfernt werden und dann Radium angewandt werden. R. hat zwei derartig mit gutem Erfolg behandelte Fälle vorgestellt. Weit vorgeschrittene Fälle sollen jedenfalls bestrahlt werden, da Angaben vorliegen, dass solche Fälle gelegentlich operabel werden.

Oskar Hirsch: Ueber Methoden der Radiumbehandlung von Tumoren der Hypophyse und der oberen Luft- und Speisewege.

Die Radiumbehandlung der Erkrankungen des Rachens und der oberen Luftwege scheiterte bisher daran, dass keine geeigneten Vorrichtungen zur Verfügung standen, mit denen man das Radiumpräparat in einer für den Pat. erträglichen Weise durch längere Zeit an Ort und Stelle fixieren konnte. H. demonstriert

solche Apparate, die er seit etwa 3 Jahren mit Doz. Dr. Klein für jeden einzelnen Pat. besonders konstruiert.

Die Veranlassung zur Konstruktion dieser Apparate gab ein Fall von Hypophysentumor, den Eiselsberg nach Schloffer operiert hatte und der nach anfänglichem Erfolg nach einiger Zeit an einem Rezidiv erkrankte. Klein schlug vor, den Radiumträger an eine Zahnprothese zu befestigen. An einer Zahnprothese ist ein Metallstab angebracht, der nach Anlegung der Prothese aus dem Munde herausragt. An diesem Stab befindet sich eine seitwärts drehbare Klemme. Die an einem biegsamen Kupferdraht angebrachte Radiumkapsel wird an den Hypophysentumor angelegt und der Kupferdraht so abgebogen, dass er in der Klemme festgeklemmt werden kann. So ist die Radiumkapsel absolut sicher adaptiert und kann auf diese Weise viele Stunden lang liegen bleiben. H. behandelte auf diese Art erfolgreich den von Eiselsberg zugewiesenen Pat. H. übergab die Behandlung später Kuttner in Berlin, der sie auf gleiche Weise fortsetzte und einen bedeutenden Erfolg erzielte.

Diese Prothesen verwendete H. in der Folge zu Radiumbehandlung von inoperablen Tumoren des Rachens, der Tonsillen, des Nasenrachenraumes und des Sinus piriformis. Die Ansätze — die eigentlichen Radiumträger — sind stets nach der Seite verschiebbar und ausserdem verlängerbar, so dass die Radiumkapsel stets sehr leicht an den verschiedenen Stellen angebracht werden kann.

Auf diese Weise behandelte H. einen etwa 67jährigen Pat. mit Karzinom der seitlichen Pharynxwand, das bis in den Sinus piriformis reichte und nach mehrmaliger 4—5 Stunden dauernder Applikation vollkommen verschwand. Pat. bekam später eine Drüsenmetastase, die mit Röntgenbestrahlung behandelt wurde.

Mit einer anderen Prothese, die Klein besonders ingeniös konstruierte, behandelte H. einen Matrosen mit Sarkom des Nasenrachenraumes, das die Choanen vollkommen verlegt hatte. Nach zweimaliger Anlegung des Radiumpräparates für etwa 12 Stunden war die Nasenatmung frei. Auch dieser Pat. bekam Drüsenmetastasen.

Eine dritte, durch ihr langjähriges Leiden ganz heruntergekommene Pat. hatte ein Geschwür in der Grösse eines Fünfkronenstückes an der hinteren Rachenwand. Es wurde von verschiedenen Kollegen für Gumma, von anderen für Lupus gehalten. H. kam auf den Gedanken, dass es ein Lymphosarkom sein könnte. Die mikroskopische Untersuchung gab keinen sicheren Aufschluss. Das Geschwür war im Laufe der Monate auf die Epiglottis übergegangen und hatte eine Tracheotomie notwendig gemacht. Er bestrahlte die Pat. mit einem an einer Zahnprothese befestigten Radiumpräparat zuerst an der Epiglottis. Das Infiltrat schwand rapid. Ebenso begann sich auch das Geschwür an der hinteren Rachenwand zu verkleinern. Die Pat. aber war durch das langjährige Leiden, durch das Unvermögen, feste Speisen zu schlucken und durch den Mangel an Milchnahrung so geschwächt, dass sie noch vor Beendigung der erfolgreich begonnenen Behandlung an Schwäche starb.

Kofler hält die Apparate für zu kompliziert; in der Nase und im Nasenrachenraum kann er einen Rachenträger an jeder beliebigen Stelle durch geeignete Tamponade befestigen, für Meso- und Hypopharynx (Tonsille und Zungengegend

ausgenommen) hat er die Radiumapplikation stets so besorgt, dass er an einem dünnen Drainschlauch befestigtes Dominici-Röhrchen durch die Nase in den Rachen heruntergleiten und in beliebiger Höhe hängen lässt.

G. Hofer: Genuine Ozäna durch Vakzination nach Hofer-Kofler ausgeheilt.

Die Behandlung wurde von Anfang 1915 mit Unterbrechungen bis Mai 1917 fortgeführt. Es wurden 48 Injektionen gemacht von 50—600 Millionen Keime im Kubikzentimeter. Pat. ist seit 2 Jahren beschwerdefrei. Befund: rechts leichte Atrophie der unteren Muschel, die mittlere fast normal, links ist durch kompensatorische vasomotorische Hypertrophie keinerlei Anzeichen der hier vorhanden gewesenen Atrophie mehr zu sehen. Keine Sekretion, kein Fötor. Der Fall kann als Dauerheilung betrachtet werden.

Feuchtinger: 1. Karzinom des harten Gaumens.

Die Erkrankung begann mit einer kleinen rinnenförmigen Oeffnung im Gaumen vom Mund zur Nase; vor 4 Wochen bestand ein hellergrosser Defekt. Probeexzision ergab verhornendes Plattenepithelkarzinom. Pat. wird einer Radiumbehandlung unterworfen.

2. Beiderseitige Postikusparese aus unbekannter Aetiologie.

Marschik: Larynxstenose durch Pemphigus.

Die zur Diagnosestellung gezeigte 65jährige Pat. ist angeblich schon vor 6 Jahren auf der Klinik Riehl wegen Pemphigus des Stammes und des Rachens in Behandlung gestanden. Seither zeitweilige Nachschübe. Seit 2 Jahren Heiserkeit, in den letzten Wochen zunehmende Atembeschwerden. Die Pat. zeigte bei der Aufnahme eine grosse Blase am weichen Gaumen, welche die Diagnose sicherte. Derzeit sind am Rachen nur feine, streifenförmige Narben und einzelne Epithelfetzchen zu sehen. Im Verlaufe des hiesigen Aufenthalts (seit 2 Monaten) waren Nachschübe von grossen Blasen im Bereich des Kehlkopfeinganges zu beobachten. Der Larynxbefund zeigt derzeit eine höhergradige Stenose des Eingangs, erzeugt durch eigenartige omegaförmige Einrollung der Epiglottis mit Verbackung der laryngealen Fläche. Verkürzung und damit tabaksbeutelartige Zusammenschnürung der Schleimhaut des übrigen Kehlkopfeinganges. M.'s Ansicht nach ist auch diese Stenose durch Pemphigus erzeugt. Das Interessante ist nun, dass die Pat. Lues zugibt, der Wassermann positiv ist und sie deshalb auch in einem anderen Spital, allerdings vergeblich, antiluetisch behandelt worden ist. Trotzdem hängt nach M.'s Ansicht die Larynxstenose ebenso wie die Narben im Rachen nicht mit Lues zusammen. Was ihn zu dieser Ansicht bestimmt, das ist die auffallende Zartheit und Oberflächlichkeit aller dieser Narben. Wir sehen keinerlei tiefere Defektbildung, keinerlei grössere Narbenstränge, wie wir sie bei ausgeheilter Lues dieser Gegend zu sehen gewohnt sind. Auch am Kehlkopfeingang sind die Erscheinungen der Vernarbung ganz oberflächlich, fast nur dem Epithel- und subepithelialen Gewebe angehörig.

Menzel: Rhinitis vasomotoria.

M. weist auf ein auch in der Privatpraxis beobachtetes gehäuftes Auftreten von Rhinitis vasomotoria hin. Die Gesamtsumme der in den ersten 4 Monaten 1919

beobachteten Fälle ist 8—9mal so gross als in den vorangegangenen Jahren, und zwar ist die Prozentzahl aus der Privatpraxis doppelt so gross als aus der Kassenpraxis. M. meint, dass es sich wahrscheinlich um eine Schädigung des Nervensystems und der Psyche handelt, wie sie durch die besonders die besitzenden Klassen betreffenden Umwälzungen herbeigeführt sind.

Kofler hat die Rhinitis vasomotoria als konstante Begleiterscheinung, ja geradezu als Symptom der Tonsillitis chronica gefunden und manchmal gesehen, dass die Nasenbeschwerden nach der Tonsillektomie zurückgingen.

Vollbracht: Intravenöse Kalktherapie. Heilerfolge durch Afenilinjektionen bei Heufieber. (Erscheint an anderer Stelle.)

Kofler bestätigt die günstigen Erfolge mit Afenilinjektionen bei Heufieber.

Hanszel.

---

d) Laryngologische Gesellschaft zu Berlin.

Sitzung vom 12. Dezember 1919.

Vorsitzender: Heymann.
Schriftführer: Gutzmann.

Der Vorsitzende hält einen Nachruf auf Benno Baginsky und auf das korrespondierende Mitglied der Gesellschaft L. Onodi aus Budapest.

1. Finder zeigt ein Präparat von Rhinosklerom.

Heymann: Ich möchte dazu bemerken, dass bei den sehr zahlreichen Fällen von Rhinosklerom, die ich in meiner Assistentenzeit in Wien gesehen habe, in allen Fällen eigentlich die Trachea in ganz hervorragendem Masse beteiligt war, so dass dieses Präparat nach dieser Richtung hin eine Ausnahmestellung einnimmt.

2. Edmund Meyer (Demonstration): Scharf hat in der letzten Sitzung einen 26jährigen Mann mit einem Kehlkopfkarzinom vorgestellt. Ich bin heute in der Lage, Ihnen das durch Operation gewonnene Präparat von diesem Falle zu zeigen. Der Fall bot nach verschiedenen Richtungen hin besonderes Interesse. Vor allen Dingen war das jugendliche Alter des Kranken sehr bemerkenswert. Es handelt sich um einen 26jährigen Soldaten, der in der Gefangenschaft erkrankte. Die Entwickelung des Karzinoms hat sich über 3 Jahre bei ihm hingezogen. Wir haben vor $3^1/_2$ Wochen die Kehlkopfexstirpation gemacht. Der Tumor zeigt eine ganz ungewöhnliche Ausdehnung, er füllt den ganzen Kehlkopf vollständig aus. Beim Aufschneiden sieht man die Kanüle, die bereits in Frankreich eingelegt war, von dem Tumor vollständig umwuchert. Als wir den Kehlkopf in der Höhe des zweiten Trachealringes von der Trachea ablösten, zeigte sich der Tumor in die Trachea hinuntergewachsen. Auch hat er den Trachealknorpel zerstört. In dem Tumor liegen usurierte Knorpelstücke. Der Tumor ist auch unter der Epiglottis nach der Vallekula hin im Durchbrechen.

Bisher geht es dem Pat. gut. Es hat sich nur eine kleine Pharynxfistel gebildet, die sich aber wohl noch durch Granulation schliessen wird.

3. Seiffert: Sie werden sich vielleicht noch erinnern, dass ich Ihnen in der vorigen Sitzung einen Fremdkörperfall vorstellte, bei dem es zu einer Verletzung der Vorderwand der Speiseröhre in der Lungenhilusgegend gekommen war. Die verletzte Stelle war im Röntgenbild genau zu sehen. Bei einer weiteren Röntgenaufnahme ergab sich eine Vergrösserung der Wundhöhle, die offenbar durch Hineinpressen von Speisen entstanden war. Um nicht auf diese Weise einer Infektionsgefahr Vorschub zu leisten, wurde der Patient wieder durch eine Schlundsonde ernährt, wonach die Temperatur sofort zur Norm zurückkehrte. Am 3. Dezember wurde wieder eine Röntgenaufnahme angefertigt; sie zeigte nur noch eine ganz leichte Ausbuchtung an der verletzten Stelle. Am 11. Dezember wurde nochmals ösophagoskopisch untersucht, dabei zeigte sich die Speiseröhre völlig abgeheilt, nicht einmal eine Narbe konnte mit blossem Auge wahrgenommen werden. Der Patient fühlt sich ganz gesund. Er kann nächstens geheilt entlassen werden.

4. Seiffert (Demonstration): Dieser 16jähr. Junge kam am 26. November mit hochgradiger Atemnot zu uns. Bei der Laryngoskopie sah man den subglottischen Raum mit Papillommassen erfüllt. Es war eben noch ein ganz kleiner Spalt an der Hinterwand, wo die Luft mit Gewalt hindurchgezogen und hindurchgepresst werden konnte. In Schwebelaryngoskopie wurden die Papillommassen bei Lokalanästhesie entfernt und zwar in der Weise, dass sofort nach Einstellung des Larynx ein am Ende abgeschrägtes Rohr durch den Larynx bis in die Trachea hindurchgeschoben wurde. Die Tumormassen liessen sich leicht bei Seite drängen, so dass der Junge gut Luft bekam, dann wurde das Rohr langsam zurückgezogen und die Papillommassen, die sich dann am Ende einstellten, wurden sozusagen retrograd leicht entfernt. In einem anderen ähnlichen Falle haben wir ein dünneres Rohr benutzt; da haben wir die Papillommassen neben dem Rohr entfernt, während der Luftweg durch das Rohr freigehalten wurde.

Ich stelle Ihnen den Fall aber nicht deshalb vor, weil er an Papillomen leidet, sondern weil bei ihm früher bereits 6 mal zur Entfernung von Papillomen die Laryngofissur gemacht wurde, wodurch der Patient dauernde Schädigungen davongetragen hat. Man sieht nur noch spärliche Reste der Stimmbänder. Die vorderen Teile der Stimmbänder fehlen ganz. An ihrer Stelle finden sich ausgedehnte Narbenmassen.

Ich glaube, dass insbesondere nach der Einführung der Schwebelaryngoskopie die Laryngofissur zur Entfernung von Papillomen zu verwerfen ist.

Edmund Meyer: Wir haben mit der endolaryngealen Methode die Papillome bei kleinen Kindern schon vor der Schwebelaryngoskopie herausgenommen. Ich selbst habe vor Jahren in dieser Gesellschaft eine grössere Anzahl derartiger Fälle vorgestellt. Es ist früher schon sehr lebhaft über die Frage, ob die Laryngofissur oder die endolaryngeale Methode besser sei, diskutiert worden. Ich erinnere an die Arbeit von Rosenberg. (Heymann: Schon in der Arbeit von Paul Bruns im Jahre 1879!) Da war die Frage noch strittig, nach der Rosenbergschen Arbeit waren die Ansichten schon vollständig dahin geklärt, dass die Laryngofissur entschieden zu verwerfen sei, weil die Prognose quoad Rezidive durchaus nicht günstiger ist als nach der endolaryngealen Behandlung, und weil bei den

Kindern, um die es sich eigentlich immer handelt, die Gefahr vorliegt, dass sich dauernde Kehlkopfstenose infolge der Laryngofissur entwickeln könnte.

5. Killian: Ueber die Wirkung der Röntgenbestrahlungen des Halses von aussen auf die Schleimhäute.

a) Wenn man nach Röntgenbestrahlung des Halses von aussen her nach ein oder zwei Tagen oder später den Hals untersucht, so sieht man häufig Reaktionen. Die Patienten machen einen darauf aufmerksam, dass sie Schmerzen beim Schlucken empfinden. Man sieht Rötungen und Schwellungen der Schleimhaut an der Uvula und der hinteren Rachenwand; wenn die Bestrahlung sehr stark war, eventuell auch am Larynxeingang. Ein Fall ist mir besonders in Erinnerung, wo kolossale Strahlenmengen auf eine maligne Struma geschickt worden waren. Die Patientin bekam danach heftige Schluckschmerzen. Es handelte sich um eine Verbrennung des Hypopharynx im unteren Abschnitte.

Nun haben wir hier ein Kind, das vor längerer Zeit in einer anderen Klinik wegen tuberkulöser Drüsen am Halse mit Röntgenstrahlen behandelt worden ist. Es kam zu uns mit einer eigentümlichen Kehlkopfaffektion. Der Larynx sah so aus, als wenn es sich um Diphtherie handelte. Aber da die Sache schon seit ein paar Wochen bestanden hatte, so musste diese Annahme von der Hand gewiesen werden. Es wurden auch keine Diphtheriebazillen gefunden. Ich suchte natürlich nach einer anderen Ursache und erfuhr, dass eine Röntgenbehandlung voraufgegangen war, und dass sich an die Röntgenbehandlung die Heiserkeit angeschlossen hatte.

b) Ueber die Schnarchfalten des Kehlkopfes.

Bei Gewohnheitsschnarchern entsteht manchmal ein Hämatom an der Uvula infolge von heftigen Vibrationen. Gelegentlich können Sie auch am Larynxeingang der Schnarcher in der Arygegend eine eigentümliche Faltenbildung beobachten. Die Schleimhaut wird bei der Inspiration in das Larynxinnere hineingesaugt, bei der Exspiration wälzt sie sich wieder heraus. Wir haben gerade einen Fall von Kehlkopfschuss in der Klinik, bei dem nach verschiedenen plastischen Operationen doch noch eine gewisse Verengerung des Larynxeinganges zurückgeblieben ist und die linke aryepiglottische Falte sich in eine Schnarchfalte verwandelt hat. Der Patient hat nachts einen derartigen Lärm mit seinem Schnarchen vollführt, dass man es in den benachbarten Zimmern hören konnte. Ich habe ihm seine Nasenstenose beseitigt und von der Schnarchfalte einiges abgekniffen. Seitdem hat das Schnarchen wesentlich nachgelassen.

Dies ist aber nicht der Grund, weshalb ich heute auf dieses Thema zu sprechen komme, sondern es handelt sich um einen Fall, der ein Unikum war in bezug auf Schnarchfaltenbildung des Kehlkopfes. Patient war von kurzer, gedrungener Figur, hatte einen sehr grossen Kopf, kurzen dicken Hals und sehr grosse Hände. Ich dachte sofort an Akromegalie, und es hat sich später auch gezeigt, dass eine Zyste in der Hypophyse entstanden war. Dieser Patient schnarchte geradezu am Tage. Ich fand eine hochgradige Nasenstenose, mit Nebenhöhleneiterung und eine Struma. Er war in einem so elenden Zustande und so schweratmig, dass man ihm nur die Tracheotomie empfehlen konnte. Ausserdem bestand ausgesprochene Zyanose, dicke Venen zogen am Halse hin. Man musste an-

nehmen, dass ein Fettherz an dem dyspnoischen Zustand mit Schuld war. Die Tracheotomie schien das einzige Rettungsmittel zu sein. Es fiel mir aber schwer, mich dazu zu entschliessen, denn solche Patienten können einem leicht auf dem Tisch bleiben.

Bei der sehr schweren laryngoskopischen Untersuchung sah man riesige Schnarchfalten sich inspiratorisch in den Kehlkopf hineinwälzen und bei der Exspiration wieder nach oben kommen. Die Falten bildeten geradezu einen Tumor, der einem die Stimmlippen verdeckte. Der ganze mächtige Faltenwulst vibrierte bei der Inspiration mitsamt Uvula und Velum und erzeugte das laute Schnarchgeräusch.

Es war eine der schwierigsten Tracheotomien, die man sich denken kann. Wir mussten mit allen Schikanen vorgehen. Bei Sauerstoffatmung, Lokalanästhesie, Morphium, Skopolamin-Dämmerschlaf kamen wir trotz der grossen Venen schnell genug vorwärts, um wenigstens das Lig. conicum zu erreichen. Dies wurde so weit eingeschnitten, dass ein kleines Kuhnsches Intubationsrohr hindurch konnte. Dann erst legten wir die Trachea frei und setzten eine Kanüle ein. Merkwürdigerweise brachte die Kanüle dem Patienten keine wesentliche Erleichterung. Erst nach 20 Stunden wachte er für kurze Zeit aus seinem Operationsschlafe auf. Er fiel darauf wieder in sein Koma und starb am nächsten Tage. Die Sektion ergab ein starkes Fettherz und ausserdem noch eine Trachealstenose, durch die grosse doppelseitige zum Teil endothorazische Struma bedingt.

Im übrigen möchte ich Ihnen bei dieser Gelegenheit ein Präparat zeigen, welches uns darüber belehrt, dass in der Arygegend und an der hinteren Fläche des Larynx auch beim normalen Menschen ein gewisser Ueberschuss von Schleimhaut vorhanden sein kann. Sie sehen die Schleimhaut bei diesem Präparat in unzählige Fältchen gelegt.

6. Joseph demonstriert Moulagen, an denen er die einzelnen Phasen einer plastischen Operation erörtert, die er seit 8—10 Jahren zur Erweiterung des Naseneingangs verwendet.

7. Halle demonstriert 3 Fälle von Septumperforationen, die er durch plastische Operation geschlossen hat.

Claus: Ich habe kleinere Defekte im Septum, die nicht einer Operation ihr Dasein verdanken, anders gedeckt, nämlich durch den Nasenscheidewandknorpel. Ich habe die submuköse Septumoperation gemacht und dann den Knorpel in die Perforation hineingelagert. Nun sollte man meinen, dass, wenn auf beiden Seiten Perichondrium fehlt, sehr bald der Knorpel nekrotisch wird. Das habe ich bei kleinen Perforationen bisher nur einmal bemerkt. Der Knorpel heilt ein. Nachher habe ich es bei frischen Perforationen, die gelegentlich bei einer Operation gemacht werden, auch so gemacht. Ich habe dann den umschnittenen Nasenknorpel, wie Halle es früher angegeben hat, dazu verwandt. Dieses Verfahren kann man mit der Bildung eines Schleimhautlappens kombinieren, wenn noch genügend Knorpel vorhanden ist.

Seiffert: Ich habe Septumperforationen unter anderem auch bei Ulcus perforans simplex in der Weise geschlossen, dass ich, ähnlich wie Halle, von der

einen Seite kleine Läppchen nach der anderen hinübergeschlagen, aber dem den Defekt deckenden Lappen die Basis oben gegeben habe. Naht ist nicht immer erforderlich. Es genügt bisweilen, den Lappen durch lose Tamponade in der richtigen Lage zu erhalten. Der Lappen darf aber dadurch nicht in seiner Ernährung behindert werden.

Bei langgestreckten Perforationen, die von früheren unvollkommenen Septumoperationen herrührten, bin ich in der Weise verfahren, dass ich durch Parallelschnitte Lappen gebildet habe, die ich (ähnlich wie bei der v. Langenbeckschen Gaumenplastik) zur Deckung des Defektes benutzte. Zum Nähen habe ich ganz kleine chirurgische Nadeln verwandt.

Halle: Die Wiedereinpflanzung des Septumknorpels nach Septumoperationen habe ich schon vor langen Jahren angegeben. Ich kann auch bestätigen, dass ich, wie Claus, verwundert war, dass der Knorpel gut einheilt. Das gilt aber alles nur für kleine Perforationen. Ebenso ist die Deckung, wie die Vorredner beschrieben haben, nur bei kleinen Perforationen möglich. Der Lapppen vorn mit dem Stiel nach vorn scheint mir nicht günstig; denn die Ernährung vorn ist nicht gut, wenn auch die Schleimhaut im allgemeinen günstig ernährt ist. Der Lappen wird leicht nekrotisch werden. Ich würde immer anraten, dass der Stiel nach hinten gelegt wird. Der Schnitt parallel zur Perforation in Schlitzform entspricht den auch sonst angewandten chirurgischen Methoden. Er ist nur bei kleinen Operationen von Vorteil. Ich würde immer raten zu nähen. Ob Sie diese oder jene Nadel nehmen, ist gleichgültig. Die Intranasalnaht ist sehr zu empfehlen, bei plastischen Fällen ist sie unentbehrlich. Für grössere Defekte müssen Sie schon die ganze Schleimhaut der Nase, soweit sie überhaupt ausreicht, benutzen, und da hat sich das angegebene Verfahren, wie Sie sehen, sehr bewährt. Ist der Defekt grösser als der Rest der Schleimhaut, ist er überhaupt nicht zu decken.

8. Ritter: Ueber Ethmoidalkopfschmerz und seine Heilung durch Neurotomie des N. ethmoidalis anterior.

R. versteht unter Ethmoidalkopfschmerz diejenigen rhinogenen Kopfschmerzen, die ihren Ausgangspunkt im nasalen Ausbreitungsbezirk des N. ethmoidalis anterior haben, bei denen aber nicht rhinoskopisch nachweisbare Veränderungen, wie Schwellungen, Polypen, Tumoren, Verwachsungen usw. vorhanden sind. Besondere Aufmerksamkeit wandte er den Fällen zu, die über Schmerz in der Stirnhöhlengegend klagten, bei denen aber eine Stirnhöhlen-Siebbeinerkrankung auszuschliessen war. Meist handelte es sich um junge Frauen, die die Gegend über der Nasenwurzel und den nasalen Teil des Supraorbitalrandes als alleinigen Sitz oder als Ausgangspunkt der Schmerzen angaben. Es müssen bei der Untersuchung die Nebenhöhlenerkrankungen ausgeschaltet werden, ferner alle Schwellungszustände der Schleimhaut, da diese bekanntlich allein Kopfschmerzen hervorrufen können. Um die spätere vorzunehmende Sensibilitätsprüfung und Kokainprobe nicht zu stören, benutzt R. zur Ausschaltung der Schwellung schwache Suprareninlösung, die zur Vermeidung jeder Reizung mit Spray eingeblasen wird. Die Sondenuntersuchung, bei welcher der charakteristische Schmerz hervorgerufen oder — wenn vorhanden — gesteigert wird, ist allein nicht beweisend; mass-

gebend ist die Unterbrechung oder wesentliche Abschwächung eines bestehenden Kopfschmerzes durch die Anästhesierung des Ethmoidalgebietes, die Kokainprobe. Meist ist der Ausgangspunkt die Gegend des Tuberculum septi; jedoch tritt bisweilen Aufhören oder Nachlassen des Kopfschmerzes erst ein nach genauester Kokainisierung der noch höher gelegenen Teile des Septums und der lateralen Nasenwand bis hinauf zur Schädelbasis und bis tief hinein in die Riechspalte. In leichten Fällen genügt oft schon mehrmalige Kokainisierung, um den Pat. dauernd oder für längere Zeit beschwerdefrei zu machen. In schwereren Fällen muss man zu abstumpfenden Mitteln greifen, und zwar empfiehlt R. Einblasungen von Alsol in reiner Form nach vorheriger exakter Kokainisierung. Führt diese Behandlung nicht zum Ziel, so wird die Resektion des Nerven von einem $1^1/_2$ cm langen Schnitt oberhalb und etwas nach vorn im inneren Augenwinkel ausgeführt. R. hat bisher 7 Fälle mit gutem Erfolge operiert.

(Der Vortrag erscheint als Originalarbeit in der Berl. klin. Wochenschr.)

Gutzmann.

III. Briefkasten.

H. Holbrook Curtis †.

Am 14. Mai starb in New York nach langem, qualvollem Leiden Dr. Curtis. Curtis war in der Stadt New York geboren und widmete sich nach Beendigung seiner medizinischen Studien unserer Spezialwissenschaft. Zu diesem Zwecke besuchte er Paris, Wien, Berlin und London. Er führte die in der Zahnheilkunde gebrauchten Fraisen und Drills in die Rhinologie ein, widmete sich aber hauptsächlich dem Studium der Gesangsstimme. Auf diesem Gebiete hatte er sehr grossen Erfolg, und in der Tat waren fast alle hervorragenden Sänger seine Patienten und Freunde. C. übersetzte auch das Buch von Friedrich: „Rhinologie, Laryngologie und Otologie in ihrer Bedeutung für die allgemeine Medizin“ ins Englische.

Freudenthal.

Der XVII. Kongress der Società Italiana di Laringologia e Otologia fand im April d. J. in Triest statt; der nächste Kongress wird im September 1921 in Rom abgehalten.

Das Italienische Unterrichtsministerium hat verfügt, dass der Besuch der otolaryngologischen Vorlesungen für die Studenten der letzten Semester obligatorisch sein soll, dass aber ein Prüfungszwang für diese Fächer nicht besteht.

Im Juni d. J. fand in Cambridge der zweite Jahreskongress der Section of Laryngology of the Royal Society of Medicine unter dem Vorsitz von Mark Hovell statt.

Die Société Belge d'Otologie, de Rhinologie et de Laryngologie hielt ihren 26. Jahreskongress am 10. und 11. Juli d. J. in Brüssel ab. Die Hauptthemata waren: De Stella, Behandlung der Diphtherie und ihrer Zufälle; van den Wildenberg, Chirurgische Behandlung des Krupp. Referate über diese Vorträge finden unsere Leser in dieser Nummer des Centralblatts.

Prof. von Eicken ist für das kommende Jahr zum Rektor der Universität Giessen gewählt worden.

Die Jahresversammlung des Vereins Deutscher Laryngologen findet im Anschluss an die Versammlung Deutscher Naturforscher und Aerzte Ende September in Bad Nauheim statt.

Eine Vereinigung deutscher Oto-Rhino-Laryngologen in der tschechoslovakischen Republik wird in Prag gegründet.

An der „Deutschen Akademie für Musik und darstellende Kunst" in Prag ist eine Lehrkanzel für Anatomie, Physiologie und Hygiene der Stimme errichtet und unser verehrter Mitarbeiter Dr. R. Imhofer mit dieser betraut worden.

Die Privatdozenten Dr. Hermann Marschik und Emil Glas — beide in Wien — haben den Titel eines a. o. Professors erhalten.

Prof. Dr. Zimmermann, der an Stelle des wegen Erkrankung zurückgetretenen Prof. Dr. Friedrich die Leitung der Hals-, Nasen- und Ohrenklinik in Kiel übernommen hat, ist zum ordentlichen Professor ernannt worden.

Herr Prof. Dr. Erbrich in Warschau hat es freundlichst übernommen, di polnische Literatur für dieses Centralblatt zu referieren.

Wir werden um Aufnahme folgender Notiz ersucht:

Anfangs Oktober soll an der Erlanger Universitätsklinik für Ohren-, Nasen- und Kehlkopfkrankheiten ein Fortbildungskurs für Spezialärzte abgehalten werden.

Thema: 1. Funktionsprüfung der Schnecke und des Vestibularapparates, 2. Technik der mikroskopischen Untersuchung des Felsenbeins.

Alles Weitere durch Prof. Dr. Brock, Ohrenklinik Erlangen.

Für die Redaktion verantwortlich Prof. Dr. G. Finder, Charlottenburg, Augsburger Str. 38.
Druck von L. Schumacher, Berlin N. 4.

Internationales Centralblatt

für

Laryngologie, Rhinologie

und verwandte Wissenschaften.

Jahrgang XXXVI. Berlin, September. 1920. No. 9.

I. Referate.

a) Obere Luftwege, Instrumente.

1) **F. Lasagna. Primäre Tuberkulose der ersten Respirationswege. (Tuberculosi primitiva delle prime vie respiratorie.)** *Arch. Ital. di Otol. Vol. XXXI. Fasc. 1/2. 1920.*

Verf. berichtet über 3 Fälle. Im ersten — eine 49jährige Frau betreffend — handelt es sich um ein Tuberkulom in der rechten Nase; aussen an der Nasenwurzel ein tumorartige, kleinnussgrosse, von gerötetem Hof umgebene Schwellung. Operation von aussen. 2 Monate nach der Heilung bekommt Pat. im Anschluss an Schnupfen Erysipel und stirbt an Septikopyämie. Sektion ergibt, dass ausser der Nasenaffektion nirgends im Körper eine tuberkulöse Erkrankung vorhanden war. Im zweiten Fall handelte es sich um eine Pharynxtuberkulose, die während der Schwangerschaft auftrat; die Diagnose wurde durch die histologische Untersuchung bestätigt. Die sehr ausgedehnten Geschwüre im Pharynx heilten allmählich unter Galvanokaustik, Aetzungen mit Milchsäure und Chlorzink usw. unter Narbenbildung. Als Pat. ein Jahr darauf wieder gravide wurde, traten Ulzerationen in der Nase auf; histologische und bakteriologische Untersuchung ergab die tuberkulöse Natur derselben; im weiteren Verlauf trat Nekrose der Muschelknochen, des Septums, der Nasenbeine ein, so dass die Heilung mit starker Deformität erfolgte. Der dritte Fall betraf ein 10jähriges Kind, bei dem ausgedehnte Ulzeration des weichen Gaumens und der rechten Tonsille bestand von heredito-syphilitischem Charakter. Wassermannreaktion bestätigte die Diagnose und unter Hg erfolgte Heilung. Bald nach der Heilung aber bildeten sich kleine Ulzerationen auf dem Gaumen, der linken Tonsille, dem Pharynx mit ausgezackten Rändern und grauem Grunde und granulierendem peripherem Gewebe, die auf Hg-Behandlung nicht verschwanden; histologische und bakteriologische Untersuchung ergaben die tuberkulöse Natur dieser Geschwüre. In diesem Falle hatte sich also die tuberkulöse Affektion im Anschluss an syphilitische Geschwüre bei einem hereditärsyphilitischen Individuum entwickelt.

Von diesen Fällen ausgehend erörtert Verf. die Diagnose der primären Tuberkulose der oberen Luftwege, insbesondere die Differentialdiagnose gegenüber der Syphilis.

CALAMIDA.

2) **J. Safranek** (Budapest). **Hyperkeratosis der oberen Luftwege.** *Orvosi Hetilap. No. 10. 1919.*

23 Jahre alter Mann, vor 5 Jahren Lues, seit 14 Tagen heiser. Weisse Auflagerungen am Rachendache, auf den Gaumenbögen und auf der rechten Mandel, ferner auf dem Rande des Kehldeckels, auf beiden Aryknorpeln, Taschenbändern und auf der rechten Stimmlippe. Histologischer Befund: Hyperkeratosis. Die antiluetische Behandlung hat die Erscheinungen nicht beeinflusst, auch die Lokalbehandlung mit Pinselungen und Chromsäure blieb ohne Erfolg. Ein Teil der Exkreszenzen im Kehlkopfe wurde mit Doppelkürette entfernt.

POLYAK.

3) **L. Cheinisse. Die intramuskulären Aetherinjektionen gegen Keuchhusten. (Les injections intramusculaires d'éther contre la coqueluche.)** *La Presse médicale. 31. Juli 1920.*

Der Artikel schildert die von Audrain (Caen) 1914 inaugurierte, während des Krieges in Vergessenheit geratene und neuerdings von Weil und Dufourt (Lyon) wieder aufgenommene Behandlung. Gewöhnlich hören sofort das Erbrechen und die krampfartigen Hustenanfälle auf; meist sind nur 3 Injektionen à 2 ccm nötig. Das Verfahren ist nicht absolut konstant in seiner Wirkung; es gibt auch Misserfolge. Diese Misserfolge führt Audrain, wie er in einem an den Verfasser dieses Artikels gerichteten Briefe ausführt, auf mangelhafte Diagnose zurück. Keuchhusten wird nämlich seiner Meinung nach oft mit Hustenspasmen bei akuter Adenoiditis verwechselt. Er führt die hauptsächlichsten Unterscheidungsmerkmale des Hustens bei beiden Affektionen an.

Bis zum Alter von 7 bis 8 Monaten genügt die Dose von 1 ccm, bei älteren Kindern 2 ccm alle 2 Tage.

Audrain schreibt den Aetherinjektionen vor allem eine antiinfektiöse Wirkung zu und wendet sie bei allen schweren Infektionen (Grippe, Masern, Typhus usw.) an.

FINDER.

4) **Linck** (Königsberg). **Die Zuständigkeit der Oto-Rhinologie bei der Beurteilung und Behandlung von Verletzungen im Gebiet der vorderen und seitlichen Schädelbasis.** *Zeitschr. f. Ohrenheilk. Bd. 79. S. 165.*

Nach der Entwicklung, die in den letzten Jahrzehnten einerseits die Chirurgie, anderseits die Oto-Rhino-Chirurgie, deren Domäne die Schädelbasis ist, nahm, kann kein Zweifel bestehen, dass letztere für die Versorgung dieses Gebietes unbedingt den Vorzug verdient. Leider ist während des Krieges diese Erkenntnis nicht durchgedrungen. Schuld daran haben verschiedene Umstände. Vor allem versäumten es die namhaften Kliniker unseres Faches, die hierzu in der Lage gewesen wären, hier Aenderungen zu erreichen. Es wäre anzunehmen gewesen, dass während der langen Dauer des Krieges ein allmählicher Umschwung eintritt, doch war hiervon nichts zu bemerken. So muss wenigstens jetzt, nach

Wiederkehr der Friedensverhältnisse nachdrücklichst darauf Bedacht genommen werden, dass auf dem Gebiete der Unfallbehandlung und Begutachtung bei Verletzungen der Schädelbasis dem Ohren-Nasenarzt die Stellung eingeräumt wird, die ihm gebührt. Dies wird nicht nur zum Heile der Kranken, sondern auch zur Entlastung der Versicherungsanstalten sehr wesentlich beitragen. KOTZ.

5) **Luigi Rugani. Ueber Kriegsneurosen in Beziehung zur Oto-Rhino-Laryngologie. (Sulle nevrosi belliche in riguardo dell' otorinolaringologia.)** *Arch. Ital. di Otologia. Vol. XXXI. Fasc. II. 1920.*

Verf. bespricht an der Hand der Literatur, vornehmlich der italienischen, sowie auf Grund seiner eigenen Erfahrungen die nervöse Taubheit, Anosmie, Ageusie, Aphonie und Stummheit. Verf. spricht sich gegen die Anwendung aller brüsken therapeutischen Methoden aus. Kommt man mit den milden Methoden (Uebung, Erziehung, Suggestion) nicht aus, so muss man schliessen, dass noch ein Rest einer organischen Erkrankung (Laryngitis catarrhalis, Rhinopharyngitis, Muschelhyperplasie, Otitis media catarrhalis, Folgen von Mittelohreiterungen usw.) vorhanden ist; zuerst müssen diese organischen Leiden energisch behandelt werden, bevor man hoffen kann, durch wiederholte suggestive Methoden eine Heilung der Gehör- oder Stimmstörungen herbeizuführen. CALAMIDA.

6) **Thost** (Hamburg). **Ueber Halsschüsse.** *Zeitschr. f. Ohrenheilk. Bd. 79. S. 190.*

Als Fortsetzung seiner im Band 73 der gleichen Zeitschrift veröffentlichten Reihe bringt Verf. nach allgemeinen Betrachtungen über die Vorgänge bei der Verwundung und Heilung, über Behandlung und Röntgenbild folgende weitere Fälle:

Fall 12. Schwerer Halsschuss durch Schrapnellkugel. Oesophagus und Halswirbelsäule verletzt. Tracheotomie. Dilatation mit Bolzen und Schrötterrohren.

Fall 13. Schuss durch den Hals oberhalb des Kehlkopfes. Oesophagus eröffnet. Tracheotomie.

Fall 14. Granatsplitterverwundung am Hals und Gesicht. Not-Tracheotomie. Dilatation. Grippe. Exitus.

Fall 15. Gewehrschuss. Ein- und Ausschuss am Schildknorpel. Bolzenbehandlung.

Fall 16. Granatsplitterwunde unterhalb des Larynx. Tracheotomie. Grosse Plastik. Dilatation.

Fall 17. Gewehrschuss durch den Hals. Vorderer Kehlkopfabschnitt verletzt. Tracheotomie. Granulationsstenose. Laryngofissur. Dilatation.

Fall 18. Trachealschuss durch Gewehrkugel. Kanüle in die Wunde gelegt. Granulationsstenose. Dilatation.

Fall 19. Verwundung durch Handgranatsplitter. Steckschuss.

Fall 20. Kieferzungenschuss durch Infanteriegeschoss. Steckschuss rechts vom Larynx. Zahnkrone 8 Monate in der Zunge.

Fall 21. Gewehrschuss durch den Larynx. Später psychogene Stummheit und Taubheit.

Fall 22. Gewehrschuss durch Larynx und Trachea. Tracheotomie. Pneumonie. Exitus. KOTZ.

7) **Saltan McGibbon. Neue Instrumente. New instruments.** *The Laryngoscope. März 1920.*

Eine Vergrösserungslinse zwischen den Fingern mittels eines kugeligen Griffs zu halten. Ein Zungenspatel mit zwei seitlichen, hakenförmigen Verlängerungen, um die Zunge nach Entfernung der Mandel in der Gegend der Fossa tonsillaris niederzudrücken.

Ein Zungenspatel mit nach aufwärts gebogenem, hakenförmigem Ende zum Vorziehen des weichen Gaumens, um die Rachenmandel sichtbar zu machen.

O. T. FREER.

b) Nase und Nasenrachenraum.

8) **J. Gallotti. Beitrag zum ätiologischen Studium der Ozäna. (Contributo allo studio eziologico dell' ozena.)** *Arch. Ital. di Otologia. Fasc. II. 1920.*

Alagna hat durch histologische Untersuchungen nachgewiesen, dass bei Ozäna eine Degeneration der Nervenscheide und des Achsenzylinders des II. Trigeminusastes besteht, was mit der klinischen Beobachtung übereinstimmt, dass bei Ozänakranken im Bereich der Nasenschleimhaut eine Abschwächung und später ein fast völliger Verlust der taktilen Empfindlichkeit vorhanden ist. Um die Frage zu entscheiden, ob diese Degeneration der Trigeminusfasern sekundär zu dem Ozänaprozess in der Nase hinzutritt oder ob sie primär sei und die Ursache für die Veränderungen des Skeletts und der Schleimhaut der Nase darstelle, hat Verf. bei 12 Ozänakranken verschiedenen Stadiums Untersuchungen angestellt. Wenn die Ozäna von einer primären neurotrophischen Veränderung des II. Trigeminusastes abhängt, so müsste mit aller Wahrscheinlichkeit eine — wenn auch nur geringe — trophische Störung der anderen Trigeminusäste bestehen, denn man kann nicht annehmen, dass der degenerative Prozess sich nur beim Abgang des Nerven aus dem Ganglion Gasseri abspielen sollte; es müssten also solche allen Aesten gemeinsame Veränderungen auch in den ersten Stadien der Ozäna vorhanden sein und es müsste eine Hypästhesie der Haut und Schleimhaut nachweisbar sein. Nimmt man dagegen an, dass die Ozäna das Primäre und die Nervenveränderungen sekundär seien, so müsste eine vollkommene Funktionserhaltung des I. und III. Astes zu konstatieren sein und die Funktionsstörung sich nur auf den II. beschränken. Aus dem Ergebnis seiner Untersuchungen zieht Verf. den Schluss, dass die Nervenveränderungen bei Ozäna sekundär zur Ozäna auftreten.

Ferner hat Verf. hämatologische Studien angestellt, um zu sehen, ob sich aus ihren Ergebnissen etwas für oder gegen eine Annahme von der konstitutionellen Natur der Ozäna folgern lasse. Er fand eine auffallende Zunahme der Lymphozyten und schliesst daraus auf einen speziellen organischen Zustand, der diese Patienten den Skrophulösen nahekommen lässt.

CALAMIDA.

9) **L. Polyák** (Budapest). **Die Heilung der Tuberkulose des Tränensackes auf intranasalem Wege.** Vortrag, gehalten im Aerzteverein zu Budapest am 2. März 1918. *Orvosi Hetilap. No. 20. 1918.*

Verf. hat schon am 17. 1. 1914 in einem Vortrage über 70 Fälle von intranasaler Dakryozystostomie, darunter 6 Fälle von Tuberkulose des Sackes berichtet

und angedeutet, dass auch Tuberkulose des Sackes auf diese Weise der Heilung zugänglich zu sein scheint, wenn die bedeckende Haut noch gesund ist. Seit dieser Zeit ist die Zahl der operierten Fälle auf 400 angewachsen, und mit Ausnahme von 6 Fällen von einfacher Eiterung des Sackes kompliziert mit Nasentuberkulose sind 58 Fälle von Tuberkulose des Sackes operiert worden, die bedeckende Haut war nur in 21 Fällen intakt, in 37 Fällen erfolgte bereits Durchbruch durch die Haut mit fistulösen Infiltraten. Die Augenärzte haben in solchen Fällen früher die Exstirpation des Sackes ausgeführt; es war also wünschenswert eine Methode auszuarbeiten, welche bei vollständiger Ausheilung der Krankheit auch die Erhaltung der Tränenableitung ermöglicht. Dies kann analog der chirurgischen Behandlung der Nasentuberkulose durch, wenn nötig, wiederholte gründliche chirurgische Ausräumung alles Krankhaften erreicht werden. Die Technik seiner intranasalen Dakryozystostomie wurde vom Verf. in den letzten Jahren wesentlich vereinfacht (vgl. auch Zeitschr. f. Augenheilk., Bd. 40, H. 4—5). Die Hauptaufgabe ist die Bildung eines recht grossen Knochenfensters und gründliche Ausräumung von innen und von aussen. Eventuelle Rezidive müssen sofort gründlich kürettiert werden.

Diskussion: L. Liebermann: Bei der Operation der Tuberkulose des Sackes ist die Toti'sche Operation kaum ausführbar. Verf. macht als Augenarzt einen Vergleich zwischen den Operationen von Toti und Polyák nicht nur hinsichtlich der Tuberkulose des Sackes, wo nur die letztere Methode Erfolge liefert, sondern überhaupt hinsichtlich der Dakryozystitis. Auch die grössten Anhänger der Totischen Operation gestehen es, dass nur etwa in 33 pCt. die Tränenableitung nach der Operation hergestellt wird; dies wird durch die Friebergsche Studie erklärt, dass die den Sack umgebende Muskulatur eine aktive Rolle bei der Tränenableitung spielt. Die Polyáksche Operation hat den Vorteil, dass diese Muskulatur bei der Operation nicht verletzt wird.

A. Réthi hat die Polyáksche Operation öfter ausgeführt und gefunden, dass diese Operation eine höhere technische Fertigkeit verlangt, kann aber unter dieser Bedingung schnell und exakt ausgeführt werden, ohne dem Patienten wesentliche Unannehmlichkeiten zu bereiten. Die Resultate sind sehr gut, die Eiterung hört auf und kleine Störungen der Tränenableitung, wenn solche zuweilen zurückbleiben, können durch eine kleine Korrektion beseitigt werden.

POLYAK.

10) **Ciro Caldera. Seltener Fall von diffuser Angiomatosis der Nasenschleimhaut und der Haut. (Raro caso di angiomatosi diffusa della pituitaria e della cute.)** *Arch. Ital. di Otologia. Vol. XXXI. Fasc. II. 1920.*

Bei einer an Epistaxis leidenden Patientin fand Verf. beiderseits vorn am Septum zahlreiche hirsekorngrosse Knötchen, die etwas über das Niveau der Schleimhaut hinausragten und von denen die grösseren pulsierten. Mehrere Angiome fanden sich auch auf der Haut. Histologische Untersuchung eines Stückes Septumschleimhaut ergab die angiomatöse Natur der Knötchen. Die Epistaxis sowohl wie die Angiome auf der Haut waren nach Eintritt der Menopause aufgetreten.

CALAMIDA.

11) **Uffenorde** (Göttingen). **Entstehung und Rückfallsneigung der Nasenpolypen.** *Med. Klinik. No. 31. S. 819. 1920.*

Polypen entstehen auf dem Boden des serösen Katarrhs, der gern chronisch wird und als ödematöse Auflockerung des lockeren submukösen Gewebes anzusprechen ist. Diese maschige, aufgelockerte Submukosa zeigt starke Tendenz zur Wucherung. Eine radikale Heilung von Polypen ist nur durch eine Operation zu erwarten, die alle ödematös geschwollene, serös-entzündliche Schleimhaut der Nase und Nebenhöhlen abträgt. SEIFERT.

12) **G. Lundén. Ueber Zufälle bei Antrumspülung.** *Acta Oto-Laryngologica. Vol. II. Fasc. III. S. 363. 1920.*

Zwei weitere Beiträge; in beiden Fällen trat nach der von der Pflegerin vorgenommenen Lufteinblasung und Spülung stundenlange Bewusstlosigkeit ein.

FINDER.

13) **G. B. New** (Rochester, Minn.). **Die Behandlung maligner Tumoren der Kieferhöhle. (Treatment of malignant tumors of the antrum.)** *Journ. Amer. med. assoc. 8. Mai 1920.*

Die gewöhnlichen Behandlungsmethoden ergaben nur einen kleinen Prozentsatz von Heilungen, die operative Mortalität war gross, und ebenso die schnellen Rezidive. N. behandelt mit dem Ferrum cand. und wendet gleich darauf Radium an. Unter allgemeiner Narkose wird das Neoplasma entweder vom harten Gaumen oder oberhalb des Alveolarprozessus mit leichter Glühhitze angegriffen. 30 bis 45 Minuten lang wird der Tumor gründlich „gekocht" (Kühlvorrichtung) und dann die Höhle gehörig untersucht. Kaum irgendwelche Blutung. Bei den schnell wachsenden Sarkomen wirkt Radium sehr gut, so dass man in der Entfernung des Tumors nicht so gründlich zu sein braucht, wie z. B. bei Epitheliomen. Die Resultate waren zufriedenstellend. FREUDENTHAL.

14) **M. Paunz** (Budapest). **Ueber Komplikationen der Nasennebenhöhlenentzündungen im Kindesalter.** *Orvosi Hetilap. No. 29/30. 1919.*

P. teilt die beobachteten Fälle in 7 Gruppen ein: I. Frontal- und Ethmoidealentzündungen infolge von akuten Halsentzündungen und Schnupfen (5 Fälle), darunter 3 operiert. II. Frontal- und Ethmoidealentzündungen bei Masern, 1 Fall, operiert. III. Bei Scharlach 2 Fälle, beide operiert. IV. 2 Fälle bei Nasen- und Halsdiphtherie, 1 Fall operiert. V. 2 Fälle bei Typhus, 1 Fall operiert. VI. Tuberkulöse Entzündung der Stirnhöhle, 1 Fall operiert. VII. Chronisch geschlossene Empyeme der Stirn- und Siebbeinhöhlen (Mucocele fronto-ethmoidalis) 1 Fall operiert. Sämtliche Fälle wurden geheilt. Haupterscheinungen der Komplikationen sind: hohes Fieber, entzündliches Oedem der Augenlider und Druckempfindlichkeit der knöchernen Wände der betreffenden Nebenhöhlen. POLYAK.

c) Mundrachenhöhle.

15) **Voss** (Hamburg). **Ueber einen Fall von Stomatitis mercurialis mit tödlichem Ausgang.** *Derm. Wochenschr. No. 33. 1920.*

In dem beschriebenen Falle von Stomatitis mercurialis waren die zum Exitus durch bronchopneumonische Infiltrationen der Lunge führenden Erscheinungen durch Mercinol trotz seiner geringen Dosierung bedingt. SEIFERT.

16) **Arnim Hämmerli. Speicheldrüsenhyperplasie und Erkrankung endokriner Drüsen.** *Deutsches Arch. f. klin. Med. Bd. 133. H. 1/2. 1920.*

Es wird die erste anatomisch und histologisch gesicherte Beobachtung eines Falles von hochgradiger doppelseitiger Hyperplasie der Speicheldrüsen bei Vorhandensein eines Riesenkropfes und einer Hyperplasie der Nebennieren mitgeteilt.

Diese Art von Speicheldrüsenvergrösserungen ist von der von Mikulicz beschriebenen Krankheit abzutrennen.

Beim Menschen zeigte sich in dem Sektionsmaterial des Genfer pathologischen Instituts im allgemeinen eine Zunahme des Speicheldrüsengewichts bei Anwachsen des Schilddrüsengewichts infolge von Struma.

Die Vermutung, dass die Speicheldrüsen mit zu den endokrinen Drüsen im engeren Sinne gehören, ist wahrscheinlich, muss aber experimentell noch weiter verfolgt werden.

Mangels genügender Kenntnisse über die Physiologie der Speicheldrüsen lässt sich eine Deutung der Speicheldrüsenhyperplasie, die zusammen mit gewissen Störungen der Funktion endokriner Drüsen vorkommt, zurzeit nicht geben.

FINDER.

17) **Johann Fein** (Wien). **Druckgeschwüre im Hypopharynx infolge von Lordose der Halswirbelsäule.** *Wiener med. Wochenschr. No. 18. 1920.*

82 Jahre alter Mann. Laryngoskopie ergibt eine allgemeine ödematöse Schwellung des Kehlkopfseingangs, besonders der aryepiglottischen Falten und der Interarytänoidfalte. Eine ösophagoskopische Untersuchung unterblieb mit Rücksicht auf den schlechten Allgemeinzustand und wegen hochgradiger lordotischer Vorwölbung der Halswirbelsäule. Exitus an Lobulärpneumonie mit gangränösem Herd in der rechten Lunge.

Die Sektion ergab 2 ulzeröse Defekte, einen an der Vorderwand des Hypopharynx im Bereich der Ringknorpelplatte mit Blosslegung des Knorpels; der zweite Defekt sass an der korrespondierenden Stelle der Hinterwand und reichte nur bis in die Muskelschicht.

HANSZEL.

18) **Siebelt** (Flinsberg). **Zur Frage der Plaut-Vincentschen Angina.** *Med. Klinik. No. 25. 1920.*

Bei einer Maschinengewehrabteilung trat im November 1919 eine als Angina Plaut-Vincent erkannte Erkrankung auf, bei etwa 15 pCt. der Truppe; H_2O_2-Spülungen und Jodpinselungen brachten rasche Heilung. Die Krankheit erlosch rapid, als die Truppe aus dem Massenquartier, einer sehr ungeeigneten Baracke, in einzelne Bürgerquartiere verlegt wurde.

SEIFERT.

19) **Elbyrne G. Gill. Die Enukleation der Mandeln mittelst lokaler Anästhesie. Bericht über zwei Fälle mit erfreulichem Erfolg. (Technique for enucleation of tonsils with local anaesthesia; report or two interesting cases with pleasing results.)** *The Laryngoscope. Dezember 1919.*

Gill untersucht die Mandeln mit Hurds „Tonsil Evacuator", einem gläsernen Saugrohr, dessen Mündung auf die Peripherie der Mandel fest aufgedrückt wird und welches mittels seiner Verbindung mit einem dickwandigen Gummiballon, aus

dem durch Händedruck vor Auflegung des Rohrs die Luft entfernt wird, Mandelpfröpfe und Sekret aus der Mandel herausgesaugt werden. Kulturen von so aus den Krypten entfernten Mikroorganismen werden dann gemacht.

Die Mandeln wurden mit der Schere entfernt.

O. T. FREER.

20) **William A. Scruton. Ein Fall von Septikämie mit Polyarthritis und Lungeninfarkt nach Mandelentfernung. (A case of septicaemia with polyarthritis and pulmonary infarct following tonsillectomy.)** *The Laryngoscope. Januar 1917.*

Frau von 28 Jahren hatte Mandelentzündung Ende Januar 1915. Mitte Februar war die Tonsillitis vorbei und Tonsillektomie wurde mit der Drahtschlinge gemacht. In den ersten 4 Tagen Fieber, von da bis zum 14. Tage septische Temperatursteigerung mit Gelenkentzündungen. Blutuntersuchungen zeigten Kulturen von Streptococcus haemolyticus. Am 16. Tage Schmerzen in der rechten Brustseite, Husten und Dämpfung über dem rechten Unterlappen. Scruton weist auf das Vorkommen von Fällen von Polyarthritis nach Tonsillektomie bei zu Rheumatismus geneigten Personen hin. Er erklärt die Arthritis als Beweis eines letzten Eindringens des in den Mandeln enthaltenen septischen Agens in den Kreislauf.

O. T. FREER.

21) **G. F. Gracey. Hemiplegie nach Mandelentfernung. (Hemiplegia after tonsillectomy.)** *The Laryngoscope. Januar 1917.*

Einem 19jährigen Jüngling wurden grosse und stellenweise angewachsene Mandeln herausgeschnitten. Ausser Husten während der Narkose erfolgte nichts Ungewöhnliches bei der Operation. Am zweiten Tage Kopfschmerz. In der Nacht des dritten Tages Schüttelfrost. Fieber 105 F. Am fünften Tage wieder Frost, dann Besserung. Am siebenten Tage allmählich einsetzende Lähmung der linken Seite, Arm mehr als Bein. Darauf folgten während zweier Tage Krämpfe, welche die gelähmte Seite betrafen. Delirium, Koma und Tod. Autopsie nicht erlaubt. Diagnose: Embolie in dem motorischen kortikalen Felde. Ursprünglicher Sitz des venösen Thrombus unbestimmt. (Da Embolien bei Peritonsillitis oder nach Tonsillektomie ziemlich oft berichtet sind, wird eine solche, von den Venen der Mandelgegend ausgehend, doch die wahrscheinliche Ursache der Komplikation gewesen sein. Ref.)

O. T. FREER.

22) **Ernest V. Hubbard** (New York). **Ungewöhnlicher Fall einer verspäteten Blutung nach Entfernung der Mandeln und Wucherungen. (An unusual case of delayed postoperative hemorrhage following tonsil and adenoid removal.)** *Med. Record. 15. Mai 1920.*

Durch die Anwendung der Schlinge sowie der Sluderschen Methode sind Blutungen nach Entfernung der Tonsillen sehr selten geworden. Bei dem achtjährigen Mädchen aber trat in der 10. Nacht nach der Operation (Entfernung der Mandeln mittels Sluder und der Wucherungen mittels Brandegee-Kurette) eine heftige Blutung aus Nase und Mund auf. Ein Kollege stillte diese durch Einlegung eines postnasalen Tampons sowie intravenöse Injektion einer Kochsalzlösung. Am nächsten Tage konstatierte H., dass das Blut aus der Gegend der adenoiden Vegetationen gekommen war.

FREUDENTHAL.

23) **Otto Glogau. Die Möglichkeit der Heilung der Mastoiditis durch versuchsweise ausgeführte Mandel- und Rachenmandelentfernung. (The chance of cure of mastoiditis by tentative tonsillo-adenectomy.)** *The Laryngoscope. Februar 1920.*

Auf Grund der Beobachtung von zehn Fällen von Otitis media mit Symptomen möglicher Mastoiditis bei Kindern von 16 Monaten bis zu sechs Jahren macht Verf. die Behauptung, dass die Entfernung vergrösserter Mandeln und Rachenmandeln während des floriden Stadiums der Otitis und bei Symptomen einer drohenden Mastoiditis die beginnende Warzenfortsatzentzündung zur Heilung bringen könne, indem der Eiterabfluss durch die von Rachenmandel und Mandel verstopfte Tube wiederhergestellt werde. (Ein gefährlicher Rat. Ref.)

O. T. FREER.

24) **Cornelius G. Coakley. Entzündung des Zellgewebes und Abszess im parapharyngealen Gewebe, Kehlkopfödem verursachend. Symptome, Diagnose und Behandlung. (Cellulitis of and abscess in the parapharyngeal tissues causing laryngeal oedema. The symptoms, diagnosis and treatment.)** *The Laryngoscope. Februar 1920.*

Beträchtliches Oedem der aryepiglottischen Falten und des Kehldeckels kann als Begleiterscheinung von schwereren Entzündungen der Rachenschleimhaut und von Eiteransammlungen unterhalb derselben und in der Nachbarschaft des Kehlkopfes auftreten, aber es kann auch trotz grosser Rachenabszesse Kehlkopfödem ganz fehlen oder gering sein. Peritonsillarabszesse, welche entlang dem M. palatopharyngeus sich ausbreiten, oder tiefe Abszesse ausserhalb der Mandel liegend, erzeugen leicht Kehlkopfödem, während retropharyngeale Abszesse selten davon begleitet sind.

Vier Fälle von Kehlkopfödem bei Rachenabszessen werden erwähnt. Zwei der Patienten starben infolge Erstickung wegen schneller Zunahme des Oedems. Bei beiden wurde Tracheotomie zu spät gemacht.

O. T. FREER.

25) **Fein** (Wien). **Die Indikationen zur Abtragung der adenoiden Lager im Rachen.** *Med. Klinik. No. 29. 1920.*

Die Indikationen für die Abtragung der Tonsillen müssen in erster Linie von gemeinsamen, den ganzen Komplex betreffenden Gesichtspunkten aus beurteilt werden. Die Totalexstirpation der Gaumenmandeln ist aus allgemeinen Gründen niemals indiziert, in speziellen Fällen nur aus operativ-technischen Gründen.

SEIFERT.

26) **J. G. Rohrig** (Bennett, Iowa). **Ein neues Instrument für die Tonsille. A new tonsil instrument.)** *Journ. Amer. med. assoc. 25. Mai 1920.*

Das Instrument, welches zur Enukleation der Mandel dienen soll, hat ein stumpfes Messer, das oval ist und mit einer Lücke im Ring selbst. Diese Lücke erleichtert das Hinübergleiten des Enukleators über die Tonsille. Weniger Blutung und keine Nebenverletzungen.

FREUDENTHAL.

d I) Kehlkopf und Luftröhre.

27) Giulio Ceresole. **Radiologische Beobachtungen über die Verknöcherung des vorderen Schildknorpelrandes und der vorderen Ringknorpelportion beim Manne. (Osservazioni radiologiche sull' ossificazione del margine anteriore della cartilagine tiroide o della porzione anteriore dell' anello cricoideo nei maschi.)** *Arch. Ital. di Otologia. Fasc. 11. 1920.*

Im Gegensatz zu Fränkel und Scheier und in Annäherung an die Ansicht Thosts kommt Verf. zu dem Ergebnis, dass die jugendlichen Individuen, bei denen Anfang und Entwicklung des Verknöcherungsprozesses gut konstatierbar war, sehr häufig solche mit chronischen Krankheiten waren. Ein grosser Prozentsatz davon betraf Tuberkulöse.

Das niedrigste Alter, in dem der vordere Verknöcherungskern des Schildknorpels zu konstatieren war, war 23; mit 35 Jahren konnte zuerst die Verknöcherung des vorderen Ringknorpelprofils konstatiert werden. Mit 41 Jahren ist der erstere in 100 pCt., der zweite in 50 pCt. der Fälle vorhanden. CALAMIDA.

28) E. Lee Myers. **Heiserkeit, durch Parese der M. thyreo-arytaenoidei verursacht, verbunden mit Symptomen der Lungentuberkulose durch Nebenhöhleninfektion erzeugt. (Hoarseness, caused by thyreo-arytaenoid interni paresis with symptoms simulating acute pulmonary tuberculosis due to a sinus infection.)** *The Laryngoscope. Dezember 1919.*

Die Parese wird vom Berichterstatter auf eine begleitende Eiterung der Keilbeinhöhle und Siebbeinzellen geschoben. (Sie scheint viel wahrscheinlicher Folge der berichteten starken entzündlichen Schwellung und ödematösen Durchtränkung der Stimmbänder zu sein, also myogen. Ref.) O. T. FREER.

29) N. Rh. Blegvad. **Die Behandlung von Larynxtuberkulose mit universellen Kohlenbogenlichtbädern. (Behandling af larynxtuberkulose med universelle kulbuelysbade.)** *Hospitalstidende. S. 81. 1920.*

Nach Besprechung des Wichtigsten aus der Literatur über Sonne- und Lichtbehandlung der Tuberkulose, wobei Verf. ausser den bahnbrechenden Arbeiten Finsens auch Reyn u. Ernsts und Würtzen u. Rubows ausgezeichnete Resultate der Behandlung von der chirurgischen und der Lungentuberkulose mit Kohlenbogenlichtbädern bespricht, erinnert Verf. daran, dass sowohl Strandberg wie Verf. selber früher (Dänische Otol. Ges., Dez. 1917) Reihen von Fällen schwerer Larynxtuberkulose veröffentlicht haben, welche mit ausgezeichneten Resultaten mit universellen Kohlenbogenlichtbädern behandelt worden sind.

Die Technik der Behandlung ist folgende: Der Patient wird in liegende Stellung ganz entkleidet vor 4 Bogenlampen von 20 Ampère-Stärke gebracht. Es werden täglich Bäder von $^1/_4$ bis 1 Stunde Dauer, öfters durch mehrere Monate fortgesetzt, gegeben.

Im ganzen sind 74 Patienten behandelt worden. Es ist bei 17 Heilung und bei 35 Besserung eingetreten, während in 6 Fällen das Leiden uneinflussbar gewesen ist und die Larynxtuberkulose in 16 Fällen trotz der Behandlung fortschreitend gewesen ist. Die Wirkung der Lichtbäder ist besonders bei den tuber-

kulösen Ulzerationen ausgezeichnet gewesen. Auch bei der ödematösen Geschwulst der Reg. arytaenoid. (Affektion der Articul. crico-arytaenoid.) ist die Wirkung gut gewesen, speziell im Verein mit „Schweigekur". Bei grösseren Infiltraten sind gute Resultate durch Lichtbehandlung im Verein mit galvanokaustischer Tiefenpunktur nach Grünwald erreicht. Die Lichtbäder sind ferner von guter Wirkung auf die die Larynxtuberkulose eventuell begleitenden Schmerzen. Die Besserung der Larynxtuberkulose und der Lungentuberkulose wird in vielen pari passu Fällen erfolgen, in manchen Fällen wiederum ist gar kein Parallelismus, weshalb Verf. hervorhebt, dass die Larynxtuberkulose ihre selbständige Behandlung ebensowohl erfordert wie die Lungentuberkulose. R. LUND.

30) **E. v. Tóvölgyi** (Budapest). **Tracheotomie und Kehlkopftuberkulose.** Verh. d. Aerztevereins zu Budapest. No. 2. 1919.

Bei dringenden Tracheotomien ist die Anwendung des von Denker neuerdings eingeführten Messers nicht zu empfehlen, dagegen sind die Denkerschen Kanülen sehr gut brauchbar. Die kurativen Tracheotomien betreffend hat Verf. in 11 Fällen keine Heilung oder wesentliche Besserung beobachtet. Zur Ausführung einer lokalen Behandlung ist die Tracheotomie zuweilen unumgänglich, der Einfluss auf die Lungen ist aber geradezu zerstörend.

Der gute Einfluss der Tracheotomie auf den Kehlkopf beruht einzig und allein in dem Umstande, dass der bazillenhaltige Auswurf durch die Kanüle ausgehustet wird und der Kehlkopf von neueren Infektionen verschont bleibt. Verf. meint, dass Tuberkulose des Kehlkopfes sich dort entwickelt, wo der Husten nicht kräftig genug ist, den Auswurf aus dem Kehlkopfe rasch zu entfernen. Narkotische Mittel fördern deshalb die Entwicklung der Tuberkulose. POLYAK.

31) **A. Erdélyi** (Budapest). **Heilung der Kehlkopfsklerome mit Radium.** *Orvosi Hetilap. No. 23. 1918.*

Fall 1. Seit 7 Jahren krank, Tracheotomie vor 5 Jahren, totaler Kehlkopfverschluss. Laryngofissur am 1. September 1917, gründliche Ausräumung, dann 24 mg Element Radium 2 × 6 Stunden, im ganzen 288 mg-Stunden. Nach 4 Monaten keine Rezidive, Kehlkopf rein, genügend weit. Décanulement.

Fall 2. 4 Jahre krank. Knötchen im Naseneingange und am harten Gaumen, Kehlkopf subglottisch infiltriert und ganz verschlossen. Tracheotomie am 14. Juni 1917, nach 14 Tagen 24 mg Radium 6 Stunden lang und 4 Wochen später dieselbe Menge 8 Stunden lang, im ganzen 330 mg-Stunden. Sämtliche Infiltrate verschwunden.

Fall 3. Derselbe Status, erhielt aber leider eine zu starke Bestrahlung, 24 mg 24 Stunden lang in einer Sitzung = 586 Einheiten. Die Folge war eine starke Perichondritis mit narbiger Stenose. POLYAK.

32) **E. v. Tóvölgyi** (Budapest). **Fall von Laryngotyphus.** *Orvosi Hetilap. No. 42. 1918.*

Dyspnoe am Beginn der Rekonvaleszenz, Schwellung beider Arygelenke, besonders rechts. Mässige subglottische Schwellung. Nach 2 Tagen Tracheotomie,

Exitus 5 Tage später wegen Herzschwäche. Sektionsbefund: bohnengrosses Geschwür unter dem rechten Aryknorpel, Schildknorpel zerstört, die Sonde geht bis zur vorderen Wand der Speiseröhre.

POLYAK.

33) **Z. v. Lenárt** (Budapest). **Gleichzeitige tuberkulöse und krebsige Erkrankung des Kehlkopfes.** *Orvosi Hetilap. No. 3. 1918.*

Diese Kombination beider Krankheiten wurde bei einem 56 Jahre alten Kollegen beobachtet. Die linke Stimmlippe war im ganzen verdickt, blassrot und granuliert, bewegte sich aber gut. Keine Drüsen. Probeexzision. Diagnose: Krebs. Operation durch Thyreotomie. Die postoperative mikroskopische Untersuchung ergab neben typischem Krebsgewebe die Anwesenheit von mehreren verkästen Tuberkeln.

POLYAK.

34) **E. Schmiegelow. Klinische Bemerkungen betreffend den Kehlkopfkrebs, mit spezieller Rücksicht auf seine Behandlung. (Kliniske bemarkinnger vedionende Cancer laryngis, sorligt vnd hontyn til dens behandling.)** *Hospitalstidende. S. 385. 1920.*

S. erwähnt besonders die Symptome, welche für die frühzeitige Diagnose des Larynxkarzinoms von Bedeutung sein können, speziell die spontan eintretende länger dauernde Heiserkeit bei älteren Individuen. Verf. hat im ganzen 90 Fälle von endolaryngealem Krebs behandelt. Bei der Hälfte von diesen Fällen handelte es sich um ein primäres Stimmlippenkankroid. Diese Form des Karzinoms findet sich besonders bei Männern, denn unter 25 Patienten mit primärem Karzinom der Stimmlippe waren nur 2 Frauen und 23 Männer.

Aus einer schematischen Uebersicht über die angewandten Behandlungsmethoden geht hervor, dass Totalexstirpation des Larynx in 10 Fällen vorgenommen ist, worunter 1 geheilt ist, während 9 Patienten gestorben sind, entweder im Anschluss an die Operation, oder an Rezidiv. Partielle Resektion des Larynx ist bei 4 Patienten angewandt, welche alle 4 gestorben sind. In 32 Fällen ist entweder keine Behandlung, oder nur palliative Eingriffe vorgenommen. Diese Patienten sind alle gestorben. In 5 Fällen ist nur endolaryngeale Entfernung des Karzinoms vorgenommen; in einem von diesen Fällen trat Heilung ein, 4 erlagen ihrer Krankheit.

Verf. verweilt besonders bei den operativen Erfolgen bei primärem Stimmlippenkankroid mit Thyreotomie und Entfernung der Neubildung. Die Behandlung ist hier von ausgezeichnetem Erfolg in Fällen, wo das Karzinom sich nicht ausserhalb des Gebietes der Stimmlippe ausgebreitet hat, indem unter 39 thyreotomierten Patienten bei nicht weniger als 32 Fällen dauernde Heilung eingetreten ist. Verf. hat die letzten Jahre lokale Infiltrationsanästhesie bei Thyreotomie angewandt, welche nach vorhergehender tiefer Tracheotomie ausgeführt wurde. Nach der Entfernung des Tumors wird die Wunde geschlossen und die Trachealkanüle sofort entfernt. Zur Nachbehandlung wird der Patient noch einer präventiven Röntgenbestrahlung unterworfen.

Zum Schluss bespricht Verf. 19 Fälle von retrolaryngealen Pharynxkarzinomen, die innerhalb der 5 letzten Jahre behandelt wurden. Diese Form betrifft

besonders Frauen, denn unter den 19 Fällen waren nur 4 Männer, gegenüber 15 Frauen. Die operative Behandlung kann hier nur wenig befriedigende Erfolge aufweisen. Verf. hat jedoch in einem Falle dauernde Heilung eines Schlundkrebses mittels Entfernung des Tumors durch eine Pharyngotomia subhyoidea erlangt.

R. LUND.

35) **Hugo Stern. Grundprinzipien der Sprach- und Stimmansbildung bei Laryngektomierten nebst einem neuen Beitrag zum Mechanismus der Sprache und Stimme derartig Operierter.** *Wiener klin. Wochenschr. No. 25. 1920.*

Das wichtigste Erfordernis für die Möglichkeit der Produktion einer Stimme ist die Bildung eines neuen Windkessels, welcher die Kraft liefert, durch welche die neu zu schaffende vikariierende Glottis angeblasen wird. In einer Zahl der Fälle ist es der Hypopharynx, der die Funktion des Windkessels übernimmt; in anderen Fällen aber wird, wie Verf. nachweist, der neue Windkessel durch den Magen dargestellt. Er hat 6 laryngektomierte Patienten untersucht und bei 5 von ihnen einen auffallend grossen Magen gefunden; die Grösse entsprach ungefähr dem Vier- bis Fünffachen der normalen Grösse. Dass die Patienten tatsächlich den Magen als Windkessel benutzen, hat Verf. auch mittels eines Versuches nachweisen können. Diese Patienten sind also wirkliche „Bauchredner". Verf. schildert, wie er bei seinen Laryngektomierten den Ruktus (das „Rülpsen") zur Stimmerzeugung einübt. Er lässt die Patienten in einer Art „Bereitschaft" irgend einer Silbenstellung verharren und es erfolgt dann synchrom mit dem Ruktus aus dieser Bereitschaftsstellung heraus die betreffende Silbe oder das betreffende Wort.

HANSZEL.

36) **H. de Groot. Ein Fall von Chondrom des Kehlkopfes. (Un cas de chondrome du larynx.)** *Acta Oto-Laryngologica. Vol. II. Fasc. III. 1920.*

Es handelte sich um einen 37jährigen internierten belgischen Soldaten, der wegen Verschlimmerung einer seit bereits 9 Jahren bestehenden Heiserkeit in das Militärhospital in Utrecht aufgenommen wurde; bei der Aufnahme war Patient aphonisch. Man konstatiert eine Anschwellung des Halses im Niveau des Schildknorpels, über der die Haut von normalem Aussehen und leicht verschieblich ist. Die laryngoskopische Untersuchung ergab einen grossen Tumor im Larynxinnern, der von normaler glatter Schleimhaut überzogen war und das rechte Stimmband völlig, das linke zum Teil verdeckte. Das rechte Ligamentum ary-epiglotticum war nach vorn und nach der Medianlinie zu verdrängt; der Tumor breitet sich unter diesem Ligament bis zum Recessus piriformis aus. Bei der direkten Untersuchung schien es, als ob der Tumor aus der Nachbarschaft des Sinus Morgagni entspränge; bei der Palpation hat er eine harte Konsistenz. Es wurde die Diagnose auf eine Zyste gestellt. Röntgenaufnahme zeigte einen fast rundlichen dunklen Schatten im Larynxbild.

Spaltung des Kehlkopfs. Es ergibt sich, dass es ein vom Aryknorpel ausgehendes Chondrom ist; die Entfernung des Tumors gelang leicht und die Heilung ging ohne Komplikationen vor sich. Bemerkenswert ist der Ausgang des Tumors vom Aryknorpel; in den meisten bisher berichteten Fällen war der Ringknorpel und demnächst der Schildknorpel der Ausgangspunkt.

FINDER.

37) Gustav Hofer. **Zur operativen Therapie von chronischen Stenosen des Larynx und der Trachea.** *Wiener klin. Wochenschr. No. 23/24. 1920.*

Verf. berichtet über 12 Fälle, meist handelte es sich um Kriegsverletzte; 2 wurden ausschliesslich durch intralaryngeale Eingriffe mit direkter Methode, die übrigen mittels Operation von aussen und Dilatation behandelt. Die Einzelheiten der Technik sind im Original nachzulesen.

HANSZEL.

38) Otto T. Freer. **Ein Radiumapplikator für den Kehlkopf. (A radium applicator for the larynx.)** Illustriert. *The Laryngoscope. Mai 1920.*

In einer auf der Stirn reitenden Klemme, welche am Kopfe mit einer starken Stirnbinde befestigt ist, wird ein entsprechend gebogenes Kupferrohr eingeklemmt, welches an seinem distalen Ende einen kleinen Radiumbehälter trägt, welcher in den gut kokainisierten Kehlkopf an die gewünschte Stelle eingeführt wird, wo er durch die Feststellung der Klemme unbeweglich gehalten wird. Statt des Radiums selbst wird Emanation gebraucht, damit der Behälter, um den Kehlkopf nicht zu reizen, möglichst klein bleiben kann. Das als Applikator dienende Kupferrohr wird am oberen Ende mit einer elektrischen Pumpe verbunden, welche den sich im Kehlkopf ansammelnden Speichel oder das Sekret beständig entfernt, so das Würgen verhindernd, das vor dem Gebrauch der Pumpe störend wirkte. Mit Hilfe der Pumpe kann der Radiumbehälter eine halbe bis zu einer Stunde im Kehlkopf anstandslos ertragen werden. Bei einem Karzinom der aryepiglottischen Falte verschwand die Geschwulst unter der beschriebenen Radiumbehandlung, chronische Laryngitis und ein Tuberkulom (seit dem Erscheinen des Aufsatzes behandelt) heilten aus. Ausführliche Beschreibung des Applikators ist in der Killian-Festschrift-Nummer des Archivs zu finden. (Seit jener Veröffentlichung ist die Klemme durch bedeutende Verlängerung ihres Verschlusses verbessert worden. So wird eine freie Bewegung des Radiumbehälters im Kehlkopf nach vorn oder rückwärts, oder auf- und abwärts behufs genauester Einstellung in die erkrankte Gegend ermöglicht. Ref.)

O. T. FREER.

39) W. Odermatt. **Ueber intratracheale Strumen.** *Deutsche Zeitschr. f. Chir. Bd. 157. H. 3/4. 1920.*

Verf. berichtet über einen Fall, der eine 68jährige Frau betraf, bei der vor 8 Jahren ein Kropf operiert worden war. Sie wurde September 1919 wegen starker Atemstörungen und anhaltender Heiserkeit wieder in die Klinik aufgenommen; es bestand ein mässig grosser linksseitiger Kropfknoten. Laryngoskopisch sah man 1 cm unterhalb der Stimmbänder das Lumen auf einen schmalen Spalt verengt. Nach Resektion des Isthmus und des linken Lappens blieb der Stridor bestehen. Spaltung des Ringknorpels und der ersten 3 Trachealringe zeigt an der Hinterseite der Trachea eine über kirschgrosse Vorwölbung, die herausgeschält wird und sich aus Strumagewebe bestehend erweist. Exitus an Myokarditis, Lungenödem und Hypostase. Die Untersuchung der Trachea ergab, dass makroskopisch die intratracheale Struma ganz entfernt zu sein schien; mikroskopische Untersuchung der linken Trachealpartie zeigte aber, dass dieser Fall zur Stütze der Paltaufschen Behauptung dienen kann, wonach diese Strumen durch Eindringen von Schilddrüsengewebe durch die Trachealwand zu erklären sind.

Verf. betont die Wichtigkeit der Röntgenuntersuchung, besonders des Zweiplattenverfahrens für die Diagnose der intratrachealen Strumen. FINDER.

40) **D. v. Navratil** (Budapest). **Haselnussgrosser sarkomatöser Polyp der Luftröhre, Entfernung durch Tracheofission.** Verh. d. Aerztevereins zu Budapest. No. 20. 1918.

Zur Entfernung des Tumors ist anstatt des scharfen Messers die Anwendung des glühenden Kauters im gesunden Gewebe empfohlen. POLYAK.

41) **Chevalier Jackson. Eine neue Art der Bearbeitung schwieriger Aufgaben in der bronchoskopischen Fremdkörperentfernung. (A new method of working out difficult mechanical problems of bronchoscopic foreign body extraction.)** *The Laryngoscope. Oktober 1917.*

Die gewaltsame Entfernung von eingehakten spitzen Fremdkörpern ist gefährlich. Sie müssen ohne Nebenverletzung aus ihrer Umgebung befreit werden. Die gebräuchlichen Instrumente sind nicht für ungewöhnliche Fälle passend und deshalb verfertigt Jackson für solche Patienten von ihm selbst eigens geformte Instrumente. Ist der notwendigerweise schlanke Stahl endoskopischer Instrumente vom Mechaniker starken Biegungen ausgesetzt worden, so wird er zerbrechlich, formt aber der Arzt sein eigenes Werkzeug, so weiss er, dass solche Ueberdehnungen des Stahles vermieden worden sind, und dass er dem Instrument trauen kann. Bei schwierigen Fällen werden zuerst die gebräuchlichen Instrumente versucht. Passen sie nicht, so macht Jackson solche, welche ihm geeignet zu scheinen. Diese werden dann vorerst an Gummiphantomen versucht, erfüllen sie die Aufgabe, so wird mit ihnen operiert, wenn nicht, so werden sie weiter verändert. Die Sondenform ist die gewöhnliche, welche dem zu verarbeitenden Stahl als Urform gegeben wird. Im Operationszimmer wird diese Stahlsonde dann zum Glühen erhitzt und mit der Zange passend gebogen. Härtung des Stahls ist meist unnötig. Jackson macht die Sonden selbst in einer Uhrmacherdrehbank. Illustrierender Fall, in welchem eine offene Sicherheitsnadel mittels einer korkzieherartig gebogenen Sonde durch Drehung derselben in der Längsachse geschlossen und dann ohne Nebenverletzung entfernt wird.

O. T. FREER.

42) **Krieg** (Stuttgart). **Demonstration von vier Bronchialfremdkörpern.** *Württ. Korresp.-Bl. No. 31. 1920.*

Ausser der Demonstration von 4 Bronchialfremdkörpern (1 Gummischlauch, 1 Stecknadel, 2 Metallhülsen) wird noch die Behandlung von Luftröhrenverengung mit erschwertem Dekanülement besprochen. SEIFERT.

43) **Robert Clyde Lynch. Die Schwebelaryngoskopie im Dienste der Bronchoskopie und Oesephagoskopie. (The technic of suspension in bronchoscopy and oesophagoscopy.)** *The Laryngoscope. Juli 1917.*

Die Schwebelaryngoskopie wird von Lynch hauptsächlich bei Kindern zur Erleichterung der Bronchoskopie gebraucht. Bei Erwachsenen ist sie nicht immer leicht und auch entbehrlich, aber wegen des biegsamen Halses der Kinder, der

Nähe ihres Kehlkopfs zu den Zähnen ist bei ihnen die Anwendung der Schwebelaryngoskopie so leicht, dass sie als Vorakt der Bronchoskopie sehr zu empfehlen ist, denn die durch sie erzielte Sichtbarkeit der Glottis ermöglicht eine schonende Einführung des Rohrs, welche die bei Einführung ohne den Schwebeapparat vorkommenden Nebenverletzungen vermeidet, Nebenverletzungen, welche leicht zu Erstickungsgefahr wegen subglottischen Oedems führen können.

Zur Ausführung der Schwebebronchoskopie liegt der Patient horizontal auf einem Tisch. Man braucht nur die hinteren zwei Drittel der Glottis mit dem Galgen sichtbar zu machen, deswegen braucht der Hals nur wenig nach rückwärts gebeugt zu sein oder wird sogar etwas nach vorn geneigt. Mit den hinteren zwei Dritteln der Stimmbänder so in Sicht, ist es ein Leichtes, das Rohr nach Spreizung der Stimmbänder mit einem Retraktor durch die Glottis ohne Verletzung einzuführen. Zur Bronchoskopie wird das Killiansche Besteck für kleine Kinder gebraucht. Zur Beleuchtung wird das Kirsteinsche Licht, der Brüningssche Griff oder der Kehlkopfspiegel in Verbindung mit einer sehr hellen Stickstofflampe (Nitrogen-Lampe) gebraucht. (Bei noch so hellem Licht mangelt dem Kehlkopfspiegel die Tiefenbeleuchtung, und nur wo Sonnenlicht angewandt wird, kann er mit dem Kirstein-Brüningsschen Licht verglichen werden. Ref.) Nachdem das Rohr durch die Glottis eingeführt worden ist, muss der Kopf etwas nach vorn durch horizontale Bewegung des Galgens und durch Knickung des von Lynch eingeführten „Worm gear“ Gelenks gebeugt werden. Das Rohr wird dann durch vertikale Hebung des Galgens gleichsam gezielt. Mit Abbildungen versehen. Lynch hat mehr wie die anderen amerikanischen Laryngologen zur Einführung der Killianschen Schwebelaryngoskopie in Amerika beigetragen. O. T. FREER.

d II) Stimme und Sprache.

44) **Hugo Stern. Ueber die Notwendigkeit der Errichtung phoniatrischer Abteilungen an Universitätskliniken.** *Wiener med. Wochenschr. No. 29. 1920.*

Verf. tritt dafür ein, dass phoniatrische Abteilungen den laryngo-rhinologischen Kliniken anzugliedern seien; diese Abteilungen sollen bestehen: erstens aus dem Ambulatorium für Stimm- und Sprachkranke und zweitens aus dem phonetischen Laboratorium. Er berichtet über die Einteilung des Dienstes an der von ihm geleiteten Abteilung der laryngo-rhinologischen Klinik in Wien. Verf. bezeichnet es ferner für wünschenswert, dass dem Ambulatorium eine kleine klinische Abteilung angegliedert wird. HANSZEL.

45) **L. Réthi. Der Kehlkopfkatarrh der Sänger.** *Wiener med. Wochenschr. No. 29. 1920.*

Ein für den allgemeinen Praktiker geschriebener, für diesen sehr lehrreicher Artikel, in dem Verf. unter anderem darauf hinweist, dass der Kehlkopfkatarrh oft eine Folgeerscheinung, nämlich eine Folge unrichtigen funktionellen Stimmgebrauchs ist, dass die Ursache für die Stimmstörungen oft weit vom Kehlkopf ab liegt, nämlich in Nase, Nasenrachenraum, den Tonsillen usw. Verf. spricht sich bei dieser Gelegenheit dahin aus, dass bei Sängern, wenn nicht vitale Indikationen vorliegen, von einer Tonsillektomie Abstand genommen werden soll.

HANSZEL.

46) **S. Váradi** (Budapest). **Sprachstörungen.** *Orvosi Hetilap. No. 17. 1918.*

Verf. hat als Direktor der staatlichen Schule für Sprachstörungen sämtliche Soldaten der Armee in sein Intitut überwiesen bekommen, welche während des Krieges wegen Verletzung oder Krankheit oder sonst aus einem anderen Grunde ihr Sprach- oder Hörvermögen ganz oder teilweise eingebüsst hatten. Diese wurden dann in folgende Gruppen eingeteilt:

1. Taubheit und Taubstummheit 57 Fälle, darunter 44 nach Granatexplosionen.
2. Stummheit, Aphonie und Flüstersprache.
3. Stottern 72 Fälle, darunter 7 geheilt und 32 gebessert.

POLYAK.

47) **A. Onodi** (Budapest). **Stimmstörungen im Felde.** *Orvosi Hetilap. No. 1, 2, 9, 11. 1918.*

III. A. Psychische Aphonie. Internusparese wurde 183mal, Transversusparese 68mal, eine kombinierte Parese beider Muskeln 13mal und Adduktorenparese 47mal beobachtet. Funktionelle Stimmstörungen kamen in 403 Fällen vor.

B. Stummheit kam 4mal, Taubstummheit 32mal vor.

C. Totale Lähmung der Stimmbänder kam nicht zur Beobachtung.

IV. Verletzungen des Kehlkopfes. Beschreibung von einigen Fällen, welche ohne Tracheotomie heilten.

V. Tracheotomierte. Unter 72 Fällen wurde die Tracheotomie bei 11 Kranken auf der Station ausgeführt. Die übrigen Patienten sind bereits mit der Kanüle aufgenommen worden.

POLYAK.

48) **Robert Riemann. Rednerschule. Die Kunst der politischen und wissenschaftlichen Rede vor der Oeffentlichkeit.** Dietrichsche Verlagsbuchhandlung, Leipzig 1920. 107 S. Preis geheftet M. 6. Gebunden M. 9.

Aus diesem kleinen Buch können auch Universitätslehrer noch lernen. Ganz abgesehen davon, dass es frisch geschrieben ist, bringt es eine Fülle von Beispielen, und zwar sehr aktuellen und beruht auf grosser Erfahrung. Logischer Aufbau des Vortrags, Vorbereitung und Dauer desselben, Wortwahl und Vortrag werden unter anderem ausführlich behandelt, nur bei letzterem Punkt wäre ein genaueres Eingehen auf Sprechstimmtechnik, Sprechstimmlage und Stimmfehler bzw. Missbrauch der Stimme wünschenswert. Sehr interessant sind die Ausführungen über die Wirkung auf den Zuhörer namentlich in der Debatte. Berühmte Redner von Demosthenes bis — Noske werden geschildert und als Geister ihrer Zeit beleuchtet. Da die politische Rede im Vordergrund des Interesses unserer Zeit steht, so wird sie hier mehr berücksichtigt als die wissenschaftliche.

NADOLECZNY.

49) **Alois Schmitz. Die Intensitätsgrenze der ersten Laute beim Gesangunterricht.** *Stimme. XIV. H. 7. S. 149. April 1920.*

Sch. stellt die Frage: „Wie weit reicht die natürliche Kraft und Schwingungsfähigkeit der Stimmlippen der zu behandelnden Einzelstimme, um einen ‚reinen' Stimmlaut zu erzielen?" und zwar etwa eine Terz über der natürlichen Sprechtonhöhe. Die Intensitätsgrenze ist um so geringer je verbildeter und kränker



eine Stimme ist. Man muss ausgehen von einem „reinklingenden Element der Sprache“, am besten von einem Vokal, weniger gut von einem Klinger. Der Ton darf nicht durch Nebengeräusche entstellt sein, seine Reinheit kann nur ein musikalisch geschultes Ohr beurteilen. Die Intensität ist eng verknüpft mit der Regulierung der Atmung: Einatmung, Standpunkt der Bereitschaft, Ausatmung. Als „günstigste einleitende“ Atmungsart bezeichnet Verf. die „isolierte Zwerchfellatmung“ (die es natürlich im strengen Sinne dieser Ausdrucks nicht gibt. Ref.). Unzweckmässige Mitbewegungen, Kehlkopfstellungen sollen unterbleiben. Verf. ist ein Gegner der übertriebenen Tiefstellung des Kehlkopfes und somit der Angaben der Heyschen Schule.

NADOLECZNY.

50) **v. d. Pfordten. Die Wahl des Sängerberufes.** *Stimme. XII. H. 3. S. 49. 1918.*

Sehr vernünftige Ausführungen! Hinweise auf die Wichtigkeit allgemeiner körperlicher Gesundheit, auf die sehr relative Bedeutung der Schule, die viel grössere der Anlage und Ausdauer, sowie der Sangesfreudigkeit. Wer mit Sängern zu tun hat, wird den kurzen Aufsatz mit Befriedigung lesen.

NADOLECZNY.

51) **v. Pap-Stockert. Stimme und Gesangsapparat.** *Stimme. XII. H. 12. S. 265. 1918.*

Allgemeine Ausführungen vom Standpunkt der Gesangslehrer über Singtechnik, falscher Vergleich der Stimmlippen mit Violinsaiten.

NADOLECZNY.

52) **E. Müller. Musikalisches in der Sprache.** *Stimme. XII. H. 7. S. 148. 1919.*

Ausführungen über deklamatorischen Klangwert von Worten, über musikalische Wirkung des Klangwortes und Beziehungen zur Vertonung.

NADOLECZNY.

e) Oesophagus.

53) **F. Hann** (Budapest). **Tuberkulose der Speiseröhre.** *Orvosi Hetilap. No. 14. 1918.*

Diese seltene Lokalisation der Tuberkulose wurde bei der Obduktion der Leiche eines 10 Jahre alten Mädchens gefunden. Die Schleimhaut der Speiseröhre hörte einen Querfinger unterhalb der Höhe des Ringknorpels mit scharfem Rande auf und dieser Defekt ging bis zur Kardia. Der Boden der Schleimhaut wurde durch ein käsige Knötchen enthaltendes Granulationsgewebe gebildet, welches die Muskulatur infiltrierte.

POLYAK.

54) **Charles J. Imperatori. Drei Fälle von Speiseröhreverengerung nach Verschlucken von starken Laugelösungen. (Three cases of stricture of the oesophagus due to the accidental swallowing of concentrated lye solution.)** *The Laryngoscope. November 1917.*

Als Dilatatoren wurden das Sippysche Besteck, aus Olive, Träger und Bougie filiforme bestehend, als nützlich gefunden. Für grössere Strikturen von Nr. 30 F. aufwärts wurden die Ingals-Mackenzie-Bougies gebraucht. Unter 18 F. soll nur mit Hilfe des Oesophagoskops dilatiert werden. Der Erfolg im ersten Fall bei einem 4jährigen Kinde war gut, bei den anderen zwei Patienten, Erwachsenen, nur mässig.

O. T. FREER.

II. Kritiken und Gesellschaftsberichte.

a) Rhino-laryngologische Sektion des ungarischen Aerztevereins in Budapest.

III. Sitzung am 30. Oktober 1917.

Vorsitzender: L. Polyák.
Schriftführer: E. Pollatschek.

1. L. Laub: Entfernung eines Schrapnellgeschosses aus der Kieferhöhle.

Merkwürdig ist der Weg, welchen das Geschoss in diesem Falle gemacht hat. Der Mann wurde während des Vormarsches an der Nasenwurzel getroffen und das Geschoss lag frei in der rechten Kieferhöhle.

M. Paunz hat einige ähnliche Fälle operiert. In einem Falle lag das basale Ende des Geschosses in den Siebbeinzellen und die Spitze in der Orbita. In verschiedenen Fällen wurde die Kieferhöhle von aussen getroffen und eröffnet. Nach Entfernung des Geschosses hörte die Eiterung gewöhnlich auf im Gegensatz zu den entzündlichen (infektiösen) Eiterungen der Kieferhöhle. In einem anderen Falle hat P. den Fremdkörper oberhalb des Tränenbeins entfernt, eine Oeffnung blieb zurück, welche auf plastischem Wege geschlossen wurde. Für Ableitung des Eiters gegen die Nase zu muss stets gesorgt werden.

H. Zwillinger erwähnt einen Fall, wo die Kugel die linke Nasenhöhle traf und in der rechten Kieferhöhle stecken blieb, die Alveolarfortsätze des II. Prämolar- und I. Molarzahnes sind abgebrochen worden. Die ganze Kieferhöhle lag frei. Auf konservative Behandlung ist Heilung erfolgt.

E. Pollatschek stellt fest, dass wohl alle Teilnehmer der Meinung sind, dass, sofern die Geschosse keine grossen Zerstörungen der Knochen verursachen, sie ohne eine radikale Operation entfernt werden können und die Höhlen vollständig ausheilen. P. hat drei solcher Fälle operiert. Interessant war ein Fall mit einer eiternden Fistel unterhalb des Jochbeins, welche in die Kieferhöhle führte. Der Röntgenbefund war positiv, die Probepunktion fiel dagegen negativ aus. Bei der Operation fand P. die Kieferhöhle durch Narben in eine obere eiternde und eine untere gesunde Hälfte geteilt, so, wie sie in Form von zweigeteilten Kieferhöhlen als anatomische Unregelmässigkeiten vorkommen.

M. Mohr hatte einen Fall in Beobachtung, wo die Kugel in der Gegend des linken Tränensackes eindrang, die Kieferhöhle passierte, von hier in den Mund gelangte und ausgespuckt wurde.

Vorsitzender stellt den Antrag, die Kriegsverletzungen der Nase und ihrer Nebenhöhlen in einer der folgenden Sitzungen zu besprechen (Zustimmung).

2. Z. v. Lénárt: Ein seltener Fall von Sklerom.

Das Sklerom trat in diesem Falle in einer ganz ungewöhnlichen Form auf, sofern es nicht die gewöhnliche infiltrierende Form zeigte, sondern einen richtigen Tumor bildete, welcher in kurzer Zeit einen Riesenumfang erreichte, nicht nur die Nasenhöhlen, sondern auch den Rachen ausfüllte. In diesem Falle fehlten die Symptome (stinkender Ausfluss aus der Nase, Krustenbildung, Narben), welche

sonst für Sklerom charakteristisch sind, und das ganze Bild täuschte einen bösartigen Nasentumor vor.

Johann V., 38 Jahre alt, Landstürmer, ist im Juli 1917 im Zitaspital aufgenommen worden. Er kam im September 1914 mit einer unbedeutenden Wunde in russische Gefangenschaft und hatte schon im Monat Dezember wahrgenommen, dass er nicht mehr durch die Nase atmen konnte, fühlte bald auch eine Geschwulstbildung im Rachen und wurde in Russland in Spitalsbehandlung überwiesen. Als unheilbarer Invalide wurde er von hier auf dem üblichen Wege ausgetauscht und nach der Heimat transportiert.

Pat. war sehr stark abgemagert, mit schnarchendem Atem und näselnder Sprache. Linke Nasenhälfte hervorgewölbt, Nasolabialfalte verwaschen, linker Tränensack abszediert. Pat. ist schwerhörig. Beide Nasengänge sind von einer blassroten, glatten, dicht anzufühlenden, leicht blutenden Geschwulst ausgefüllt, welche gegen das Septum und den Nasenboden mit der Sonde umgangen werden kann. Kein Eiter oder stinkender Ausfluss. Im Rachen ist ein Riesentumor sichtbar, welcher vom Epipharynx bis zum Hypopharynx reicht, den weichen Gaumen hochgradig spannt und emporwölbt, blassrot ist, von unebener Oberfläche, dicht beim Betasten und weder mit dem Velum noch mit der Rachenwand verwachsen ist. Die Diagnose schwankte zwischen Sarkom und Fibrom, das schnelle Wachstum sprach für die erstere Annahme. Die histologische Untersuchung (Prof. Entz) lieferte das überraschende Ergebnis, dass die Geschwulst Sklerom war.

Die Operation wurde in lokaler Anästhesie mit dem Löffel und dem Adenotom bei auffallend geringer Blutung sehr leicht ausgeführt, da die Geschwulst morsch war und in grossen Stücken abriss und die grosse Geschwulst (Demonstration) mit einigen Griffen ganz zu entfernen war. Auffallend war, dass die Geschwulst, welche von der Konvexität beider unteren Muscheln von breiter Oberfläche ausging, weder in der Nasenhöhle noch in dem Epipharynx mit der Nachbarschaft verwachsen war, sich wie ein Polyp verhielt und ohne Spuren ganz entfernt werden konnte. Pat. erholte sich schnell nach der Operation, nahm an Gewicht zu, atmet frei, hört gut und 3 Monate nach der Operation sind Nasenhöhle, Rachen und Nasensekretion ganz normal.

Vortr. erinnert sich eines zweiten ähnlichen Falles, welchen er im März 1917 im St. Rochusspitale operiert hat. Die 23 Jahre alte Frau litt seit 2 Jahren an Nasenverstopfung und häufiger Blutung. Beide Nasengänge und Choanen waren von einem blassroten, knotigen, leicht blutenden Tumor ausgefüllt, welcher für Sarkom verdächtig war. Kein Eiter oder Fötor in der Nase. Auf dem rechten Taschenbande war ein erbsengrosser, runder, glatter, polypenförmiger Tumor vorhanden. Auch dieser Fall ist ein Sklerom gewesen (Prof. Entz und Dozent Goldzieher) und konnte mit dem scharfen Löffel vollständig entfernt werden. Auch hier war die morsche Konsistenz auffallend, das Abreissen in grossen Stücken fast ohne Blutung. Der Ausgangspunkt war auch hier die Konvexität der unteren Muscheln, und es lag auch hier keine Verwachsung vor. Der Kehlkopfpolyp wurde ebenfalls für skleromatös gefunden.

Auffallend ist in beiden Fällen das rasche Wachstum, die polypenförmige Gestalt und der Mangel der für Sklerom charakteristischen Symptome.

H. Zwillinger: Pieniazek hat auch Fälle von Tumorbildung bei Sklerom beschrieben, Redner hat aber bisher nur infiltrierende, schrumpfende Formen zu Gesicht bekommen. Zur Stellung der Diagnose ist der histologische Befund wichtig, aber die bakteriologische Untersuchung nicht minder, da das klinische Bild nicht für Sklerom sprach. Die morsche Konsistenz erinnert Redner an einen ähnlichen Fall, wo der erste Befund nur Granulationsgewebe nachwies und das entfernte Gewebe ebenfalls in morschen Stücken abriss, 2 Jahre später hat sich der Fall aber als Lymphosarkom erwiesen.

L. Laub hat einen zum demonstrierten ähnlichen Fall in Beobachtung. Der Mann liegt in einem Kriegsspitale, hat eine nussgrosse Geschwulst in der Nase und eine erbsengrosse an der vorderen Kommissur. Histologische Diagnose: Sklerom.

E. Pollatschek betont, wie wichtig die bakteriologische Untersuchung bei der Stellung der Diagnose auf Sklerom ist. Redner hat im Verlaufe des Krieges unter dem Material des Garnisonspitales viele Fälle gesehen. Bei Sklerom ebenso wie bei Tuberkulose unterscheiden wir infiltrierende und Tumoren bildende Formen, nur sind bei Sklerom die Infiltrate häufiger. Im demonstrierten Falle ist die ausserordentliche Grösse des Tumors als selten zu bezeichnen.

L. Polyák: Die tumorbildenden Formen von Sklerom und Tuberkulose haben viel Aehnlichkeit. Redner hat vor etwa 18 Jahren ein faustgrosses Tuberkulom der unteren Muschel demonstriert, welches durch den Epipharynx entfernt wurde. Die bakteriologische Diagnose des Skleroms kann auch in Schnitten gemacht werden, die Sklerombazillen färben sich sehr gut mit Hämatein und auch mit Anilinfarben, interessant wäre es aber zu wissen, wie sich die Virulenz der aus verschiedenen Geweben gewonnenen Sklerombazillen, insbesondere aber der tumorbildenden Formen zeigt.

Z. v. Lénárt hat den Fall wegen der Seltenheit des klinischen Bildes demonstriert. Tuberkulome wie Sklerome sind Granulationsgeschwülste, die Morschheit besteht wohl deshalb, weil beide arm an Bindegewebe sind. Redner hat nach Beobachtung dieses Falles seine Meinung über Sklerom in vielem geändert.

3. A. Réthi: Komplizierte Fälle von Fremdkörpern in der Speiseröhre.

In zwei Fällen waren Kirschkerne zwischen doppelte Stenosen eingekeilt. Einmal verursachte ein fünfkronenstückgrosser, flacher Rindsknochen, welcher 2 Monate lang in der Speiseröhre lag, einen grossen, dekubitalen Defekt der Hinterwand; der Fall endete mit Heilung. Ein pfeilförmiges Knochenstück hat sich in Querlage in die Wand eingebohrt, nach der Entfernung traten hohes Fieber und Schlingbeschwerden auf. In einem Falle hat sich nach Entfernung einer Fischgräte ein nussgrosser Abszess in der Speiseröhrenwand gebildet, welcher geöffnet werden musste. In zwei Fällen sind grosse, eingekeilte Zahnprothesen entfernt worden. Unter zahlreichen Fällen von Knochen und Fleisch- und Sehnenklumpen ist ein Fall von grossem Rückgratstück von Geflügel erwähnenswert, wo die vorhandenen spitzen Rippenstücke sich in die Schleimhaut einbohrten.

4. L. Polyák: Selten grosse, stecken gebliebene Bissen in der Speiseröhre.

25 Jahre alter Soldat, rumänischer Nationalität, hat ein grosses Rücken-

wirbelstück samt Rippenansatz mit Fleisch, Sehne und Faszien ohne Kauen geschluckt, die Entfernung war sehr mühsam, keine Zange wollte fassen, erst musste die eingekeilte Rippe mit dem stumpfen Haken beweglich gemacht werden. Bei den Entfernungsversuchen ist die Speiseröhre an mehreren Stellen verletzt worden. Nach der Entfernung Fieber und Dysphagie 5 Tage lang, dann Heilung.

43 Jahre alter Soldat aus Bosnien hat ein halb zerkautes Sehnenstück ($6 \times 4 \times 3$) geschluckt. Nach der Entfernung einen Tag lang Fieber.

M. Paunz verfügt über etwa 120 Fälle. Die Entfernung von Kirschkernen ist manchmal sehr leicht, zuweilen aber, besonders wo Strikturen vorhanden sind, recht schwer. In einem Falle gelang es, den Kern mit der Bohnenzange zu fassen; gelingen die Entfernungsversuche nicht, dann muss man die Oesophagotomia externa machen. Abszesse hat P. dreimal beobachtet, in einem Falle wurde er durch Hühnerknochen verursacht, Oesophagotomia externa wurde gemacht, doch der Patient starb. In zwei anderen Fällen haben die Patienten den Eiter erbrochen und sind spontan geheilt. Auch ein Fall von Schlucklähmung nach Messerverletzung des Halses ist erwähnenswert; wahrscheinlich ist der Vagus verletzt gewesen, weil der linke Rekurrens gelähmt war; zuweilen ist ein Bissen stecken geblieben, wohl infolge der mangelhaften Peristaltik.

Z. v. Lénárt: Grosse Bissen bleiben oft bei imbezillen Leuten stecken. Härtere Stücke sind leichter zu fassen als Fleischklumpen, welche bei dem Fassen wieder und wieder abreissen. Sehr unangenehm sind die Zahnprothesen mit Haken, weil diese sich in die Speiseröhrenwand einkeilen. Der grösste Fremdkörper, welchen v. L. entfernt hat, war eine Haarspange, 20×5 gross, die im Sinus pyriformis lag.

J. Safranek demonstriert eine Zahnprothese, welche während des Schlafes verschluckt wurde. Am Röntgenbilde ist die in der Höhe der oberen Rückenwirbel eingekeilte Prothese gut sichtbar, sie bestand aus zwei Schneidezähnen auf einer 18 mm breiten und 4 cm langen vulkanisierten Platte, unten mit einem scharfen Haken, welcher sich in die Speiseröhrenwand spiesste. Die Entfernung gelang sehr leicht.

5. M. Paunz: Interessante Fremdkörper der oberen Luftwege.

a) 20 Jahre alter Tapezierer hielt eiserne Nägel zwischen den Zähnen und aspirierte einen. Starker Hustenanfall und dann stechende Schmerzen im Kehlkopf. Spiegelbefund: Der Nagel hat die linke Stimmlippe perforiert, der Kopf war unterhalb der Glottis sichtbar, die Spitze oben. Die Spitze wäre wohl gut fassbar gewesen, es war aber wenig empfehlenswert, hier Gewalt anzuwenden, deshalb führte P. die Laryngofissur aus und entfernte den Nagel auf diesem Wege. Glatte Heilung.

b) 3 Jahre alter Knabe aspirierte eine 6 cm lange Nadel mit dickem Kopfende. Der Kopf der Nadel lag im linken Bronchus, die Spitze lehnte sich an die rechte Seite der Trachea. Eine schwere linksseitige Bronchopneumonie mit hohem Fieber hat sich entwickelt. Es gelang nicht, die Nadel mit der oberen Bronchoskopie zu entfernen, weil das ganze Gesichtsfeld und die Röhre stets von reichlichem Sekret übergossen waren und man überhaupt nichts vom Fremdkörper sehen konnte. Nach der Tracheotomie gelang die Entfernung leicht und glatt

mit der unteren Bronchoskopie. Das Kind blieb noch mehrere Wochen lang fiebernd, heilte aber zuletzt aus.

c) $5^1/_2$ Jahre alter Knabe aspirierte eine 1 cm breite, $2^1/_2$ cm lange Bleistifthülse. Der Fremdkörper lag im linken Oberlappenbronchus. Da die obere Bronchoskopie die Entfernung nicht ermöglichte, wurde der Fremdkörper nach der Tracheotomie mittels unterer Bronchoskopie leicht entfernt. Heilung.

d) 4 Jahre altes Mädchen aspirierte eine viereckige Eisenplatte, 1 mm dick, von 4 mm Durchmesser. Auf der Röntgenplatte war der Fremdkörper tief in der linken Lunge, vom Herzschatten verdeckt, sichtbar. Es gelang, denselben mit der oberen Bronchoskopie in einem hinteren Nebenast (Bronchus III. Ranges) des linken Unterlappenbronchus aufzusuchen und zu entfernen. Heilung.

J. Safranek erwähnt einen Fall, wo der steckengebliebene Bissen ungefähr von der Grösse war, wie jene, welche Polyák hier demonstriert hat. Der Fall betraf einen 44 Jahre alten Sanitätssoldaten, welcher mit den schwersten Symptomen der Kehlkopfstenose, mit hochgradiger Zyanose und bewusstlos von dem militärischen Rettungswesen in die Kehlkopfklinik transportiert wurde. S. entfernte einen kindsfaustgrossen Fleischklumpen, welcher im Hypopharynx steckte und den Kehlkopfeingang verschloss. Nach der Entfernung kam der Patient bald zu sich.

Ein ähnlicher Fall, zu c) des Herrn Paunz, betraf einen 11 Jahre alten Knaben, welcher die Metallhülse eines Bleistiftes aspirierte. Die Aufnahme in die chirurgische Klinik erfolgte erst 12 Tage später. Das Röntgenbild zeigt, dass die Hülse den linken Hauptbronchus ganz verschlossen hat, die linke Lunge war von der Atmung ganz ausgeschlossen, sie war in ihrem ganzen Umfange entzündlich infiltriert, das Kind fieberte ständig bis 40° C. S. hat hier die obere Bronchoskopie gar nicht versucht, machte sofort die Tracheotomie und die untere Bronchoskpie; als die Röhre gegen den linken Hauptbronchus gerichtet wurde, trat sehr heftiger Husten auf und die Hülse wurde durch die Röhre expektoriert; die Heilung der Pneumonie erfolgte sehr rasch, Dekanulement am 8. Tage. Die 17 mm lange Hülse von 7 mm Durchmesser wird demonstriert.

Die schönen und lehrreichen Fälle, welche Herr Paunz uns hier demonstriert hat, verdienen die höchste Anerkennung, um so mehr, weil die Fremdkörper aus den Luftwegen von kleinen Kindern entfernt wurden, wo wir im allgemeinen mit den grössten Schwierigkeiten zu kämpfen haben. Sehr lehrreich wäre es, auch jene Fälle zu besprechen und zu publizieren, wo die Extraktion der Fremdkörper misslang oder wo man die Fremdkörper überhaupt nicht auffinden konnte. S. erinnert sich eines Falles in einer chirurgischen Abteilung, wo bei einem 4 Jahre alten Knaben, welcher schon seit langer Zeit eine Hartkautschukkanüle trug, die Röhre der Kanüle abbrach und aspiriert wurde. Es gelang. mit der unteren Bronchoskopie den grössten Teil der Fragmente zu extrahieren, ein 2 cm langer Teil von 4 mm Durchmesser (das untere Ende der Kanüle) verschwand aber in der Tiefe und war nicht aufzufinden. Die Röntgenuntersuchung am nächsten Tage gab auch keine Aufklärung, das Kind hatte wohl eine Bronchitis, atmete aber frei durch eine neu eingeführte weitere Metallkanüle, bis 34 Stunden nach dem Unfalle ein starker Husten auftrat und das Kind nach

einigen Minuten starb. Bei der Obduktion wurde Tracheitis und Bronchitis fibrinopurulenta und akute Perikarditis nachgewiesen, der von zähem Schleim verstopfte Fremdkörper lag oberhalb der Bifurkation, wohin er wahrscheinlich von dem starken Husten aus der Tiefe aufgehustet wurde. Bei Mann sind 7 Fälle von Aspiration der Kanüle aufgezählt, darunter endeten 2 tödlich; im neuesten Werke von Brünings sind 14 Fälle erwähnt. Safranek hat im Februar d. J. im Kgl. Aerzteverein einen Fall demonstriert, einen 50 Jahre alten Mann, welcher 4 Tage vor der Aufnahme eine 7 cm lange, abgebogene Kanüle aspiriert hat. Die Entfernung aus dem linken Hauptbronchus gelang leicht mittels unterer Bronchoskopie.

A. Réthi: Fremdkörper gelangen bei Extraktionsversuchen von dem Hauptbronchus der einen Seite in die andere Seite zumeist dann, wenn die Extraktion in sitzender Position versucht wird.

M. Paunz: Es kommt vor, dass die andere Lunge den Fremdkörper aspiriert. Redner hat zwei Fälle von abgebrochenen Kautschukkanülen beobachtet. Der erste Fall betraf einen erwachsenen Mann; Paunz hat das Bruchstück mit einer Pinzette gefasst, konnte es aber durch die enge Tracheotomieöffnung nicht extrahieren, worauf Winternitz mit dem Messer die Oeffnung erweitert hat. Aehnlich verlief die Entfernung auch in dem zweiten Falle. Polyák.

---

b) Achte Jahresversammlung der Vereinigung schweizerischer Hals- und Ohrenärzte.

Zürich am 26. und 27. Juni 1920.

Präsident: Prof. Barraud (Lausanne).
Schriftführer: Prof. Oppikofer (Basel).
Kassierer: Dr. Studer (Winterthur).

I. Geschäftssitzung.

Neu aufgenommen werden zwei ordentliche und drei ausserordentliche Mitglieder. Die Mitgliederzahl beträgt 69.

Prof. Siebenmann macht als Präsident der Kommission für Taubstummenzählung die Mitteilung, dass im verflossenen Geschäftsjahr eine Sitzung der ad hoc erweiterten Kommission, welcher nun auch der Direktor des Gesundheitsamts und des statistischen Amts angehören, auf dem eidgenössischen Gesundheitsamt in Bern stattgefunden hat. In Anbetracht der veränderten Geld- und Zeitverhältnisse musste der in der an den Bundesrat gerichteten Petition verlangte Kredit für die Zählung auf das Doppelte erhöht werden.

Neuwahlen des Vorstandes. Präsident: Dr. Hug (Luzern); Schriftführer: Prof. Nager (Zürich); Kassierer: Dr. Studer (Winterthur).

Als Versammlungsort für 1921 wird Luzern bestimmt.

II. Wissenschaftliche Sitzung.

1. Guyot (Genf): Indikationen und Resultate intratrachealer Injektionen bei laryngealen und bronchopneumonischen Affektionen insbesondere bei der Tuberkulose.

Der Vortragende berichtet über gute Erfolge mittels intratrachealer Injektionen von 1—5 proz. öligen Lösungen von Eukalyptol, Gomenol und Guajakol

nicht nur bei Tracheitis und Bronchitis grippalis, sondern auch bei Tuberkulose. Es werden tägliche Mengen von 5—10 ccm eingespritzt, und zwar direkt gegen die hintere Rachenwand, während der Patient tief inspiriert.

Tierversuche haben bewiesen, dass das Injektionsmittel sehr rasch in die feinsten Verzweigungen der Bronchien gelangt, dort sich verteilt und auf dem Wege der Lipolyse und Phagozytose resorbiert wird. (Demonstration von Abbildungen entsprechender bei Tierexperimenten gewonnener histologischer Präparate.)

Auf Grund dieser Tatsachen empfiehlt im weiteren Guyot die Behandlung der Lungentuberkulose mittels aus Kochschen Bazillen hergestellten Vakzinen nach dem Verfahren von Bossan (Sèvres).

2. Schlittler (Basel): Ein Beitrag zur Pathologie und Therapie der kongenitalen Labyrinthsyphilis.

3. Oppikofer (Basel): Ueber die Entstehung des Mittelohrcholesteatoms.

4. Oppikofer (Basel): Demonstration einzelner Präparate aus 50 Serien von Ohrtuberkulose.

5. Roch (Basel): Mittelohrerkrankungen im Verlaufe der Grippeepidemie 1918/20.

6. Studer (Winterthur): Demonstrationen.

a) 56jähriger Mann mit Kankroid des rechten Stimmbandes; Laryngofissur, gründliche Exzision im Gesunden unter Wegnahme des ganzen Stimmbandes. Pseudostimmbandbildung, bisher ($2^1/_2$ Jahre) ohne Rezidiv.

b) 28jährige Patientin mit spontan entstandenem scharfrandigem, speckig belegtem Ulkus im äusseren Gehörgang. Wassermann negativ; bakteriologisch Haufenkokken; Probeexzision ergibt Granulationsgewebe. Drüsenabszess mit Durchbruch, Spontanheilung unter Salbendeckverbänden. Nach 4 Monaten Rezidiv unter denselben Erscheinungen, in Spitalbehandlung im Laufe eines Monats wieder Heilung, genau dasselbe Bild nach einem weiteren Monat. Da Okklusivverband immer Heilung brachte, erfolgte eine Ueberwachung der Patientin, wobei sich ergab, dass es sich um ein artefizielles Ulkus handelte, hervorgebracht durch Aetzung mit Salmiak.

Diskussion: v. Eicken (Giessen) (als Gast) sah eine Reihe von Radikaloperierten mit Gangränbildung im Wundtrichter, als deren Ursache ein Zusatz von Formalin zur Verbandgaze eruiert wurde.

7. Erath (Genf): Behandlung chronischer Mittelohr- und Nebenhöhleneiterungen mittels Bakterienvakzine und Autovakzine.

Der Vortragende hat im Laufe von 2 Jahren 60 an chronischer Mittelohr- und Nebenhöhleneiterung Erkrankte mit Vakzine und Autovakzine behandelt und in 80 pCt. der Fälle ein Aufhören der Eiterung beobachtet.

Diskussion:

Guyot bestätigt die günstigen Erfolge namentlich bei chronischen Eiterungen, welche auf andere Weise erfolglos behandelt worden sind.

Siebenmann fragt an, ob namentlich bei fötiden Eiterungen vorher eine regelrechte Borbehandlung event. mit Paukenröhrchen stattgefunden habe, und ob die Vakzine auch eine Wirkung gegenüber Fäulnisbakterien entfalte.

Erath bejaht den ersten Teil der Anfrage. Was den zweiten Teil betrifft, so hat er eine günstige Wirkung der Vakzine auf den Bakteriengehalt des Eiters überhaupt beobachtet, nicht nur auf einzelne spezielle Erreger.

Barraud: Wir haben alle mit unseren Behandlungsmethoden Erfolge und Misserfolge, in letzteren Fällen ist jedenfalls die angeführte Behandlungsmethode zu versuchen.

8. Schmidt (Chur): Ueber erschwertes Décanulement.

a) $1^1/_2$jähriges, wegen Larynxkrupp tracheotomiertes Kind liess sich nicht dekanülieren, Larynxlumen von Granulationen gefüllt, wiederholtes Bougieren und Exstirpation der Granulationen brachte keine Besserung, bei Einlegen einer Schornsteinkanüle Spornbildung. Rascher und dauernder Erfolg mit freier Atmung und klarer Stimme bei Anwendung der Brüggemann-Kanüle.

b) 36jährige Patientin, seit 12 Jahren Kanülenträgerin, zeigte mächtige Hypertrophie des linken Stimmbandes, welche bei Exspiration die Stimmritze verschloss. Laryngotomie, Entfernung der Hypertrophie und Resektion des Stimmbandes brachte nur vorübergehenden Erfolg, nach drei Monaten wieder Dyspnoe infolge Narbenstenose an der Resektionsstelle. Brüggemann-Kanüle brachte ebenfalls keine Besserung, die von Schmidt ad hoc konstruierte Schlauchkanüle führte zum gewünschten Ziele.

c) $2^1/_2$jähriges Kind mit Diaphragma in Stimmbandhöhe nach Tracheotomie wegen Larynxdiphtherie. Laryngotomie und Narbenexzision mit plastischer Deckung, Schornsteinkanüle, bei Weglassen derselben wieder Stenoseerscheinungen infolge Einfallens der Schildknorpelplatten. Interposition eines Stückes Rippenknorpel ohne Erfolg. Behandlung mit Brüggemann-Kanüle und Schlauchkanüle insofern erfolgreich als Atmung nun zum Teil per vias naturales, zum Teil durch die offen gehaltene Laryngotomieöffnung erfolgt.

Diskussion: v. Eicken: Durch die von Brüggemann veranstaltete Umfrage sind Vorteile und Nachteile der Kanüle bekannt geworden, der hauptsächlichste der letzteren, das verhältnismässig schwere Ein- und Ausführen, ist bei der neuen Kanüle dadurch behoben, dass durch exzentrische Bohrung des Bolzens dieser gegenüber dem Bolzenträger besser beweglich ist und bei Einführung durch die Trachealfistel weiter nach hinten übergeklappt werden kann. Ebenso erlaubt diese Neuerung Verwendung längerer Bolzen. Durch halbkugelige Gestaltung des auf der Hinterfläche des Kanülenteiles angebrachten Wulstes wird ein Verschieben beider Teile vermieden. Neu ist dann noch ein rinnenförmiger Teil an der Vorderfläche der Kanüle zum Offenhalten der Trachealfistel (Demonstration).

9. Barraud (Lausanne): Beitrag zum Studium der elektrischen Ohrtraumen.

10. v. Monakow (Zürich): Feinerer Bau der Brückenwinkelgegend und die zentralen Oktavusbahnen innerhalb der Brücke.

11. Siebenmann (Basel): Neue Larynxhaken zur indirekten Laryngoskopie, Hypopharyngoskopie und zur operativen Behandlung.

Demonstration verschiedener besonders kräftig gebauter halbkreisförmig oder stärker gekrümmter Haken, welche, in den kokainisierten Larynx eingeführt, erlauben denselben kräftig nach vorne zu ziehen, so dass der Einblick in Larynx

und Hypopharynx sehr erleichtert wird. (Zu beziehen bei Laubscher in Basel und Schärer in Bern.)

Diskussion: v. Eicken: Bei Vornahme der indirekten Hypopharyngoskopie ist es von grosser Wichtigkeit, den Kopf des Pat. leicht zur Brust neigen zu lassen, da hierdurch die Entfernung der Muskelinsertionen zwischen Kinn- und Zungenbein einerseits und Kehlkopf-Sternum anderseits verringert wird, so dass der Kehlkopf nicht mehr so stark gegen die Wirbelsäule gepresst wird. Auf diese Weise erfordert das Abziehen des Kehlkopfes von der Wirbelsäule auch viel weniger Gewalt.

12. v. Eicken: Binokulare Stirnlupe nach v. Eicken.

Im Gegensatz zu den Ophthalmologen haben sich die Otolaryngologen bisher auf das monokuläre Untersuchen beschränkt, und zwar aus dem einfachen Grunde, weil die für das binokuläre Sehen in unserem Spezialgebiet angegebenen Instrumente nicht geeignet waren, uns einen wesentlichen Vorteil zu gewähren gegenüber unseren bisherigen monokulären Methoden. Das neue, der Versammlung demonstrierte Instrument scheint nun dazu berufen zu sein, in dieser Hinsicht eine völlige Reform unserer Untersuchungsmethoden zu bringen, vereinigt es doch mit dem Vorteil des binokulären Betrachtens auch jenen, gleichzeitig drei Untersuchern Einblick zu geben.

13. Bigler (Zürich): Rechtsseitige knöcherne Choanalatresie bei 17jähriger Patientin, Operation nach dem Verfahren von Siebenmann-v. Eicken, Heilung.

Diskussion: Siebenmann fragt an, ob bei diesem Pat. auch ein Kollaps der unteren Muschel auf der erkrankten Seite vorhanden gewesen sei, was der Vortr. verneint.

14. Fahrner (Zürich): Labyrinthitis bei Drehratten.

15. Nager (Zürich): Zur Pathologie der Labyrinthkapsel.

16. Nager (Zürich): Klinische Demonstrationen.

a) Cholesteatom (Perf. d. M. Shrap.) und Spontandurchbruch desselben nach aussen (retroaurikuläre Fistel); b) Otit. med. pur. chron. mit Cholesteatom; Bogengangsfistel, Labyrinthitis, Streptokokkenmeningitis, Labyrinthoperation, Heilung; c) Lymphosarkom des Nasenrachenraums als Teilerscheinung einer Kundratschen Sarkomatosis; d) 34jährige Pat. mit Basalzellenkarzinom des Epipharynx; e) Nasenrachenfibroid und Gumma des Retronasalraumes bei Lues III, spez. Behandlung und Operation, Heilung; f) Nasenrachenfibroid bei 25jährigem Pat.; g) Nasenrachenfibroid bei 17jährigem Pat.; transmaxillär exstirpiert nach Unterbindung der Carotis externa, ein kleines Rezidiv heilt unter Elektrolyse ab; h) Rundzellensarkom des Nasenrachenraums, Röntgenbestrahlung, weitgehende Besserung; i) 35jähriger Pat. mit tuberkulösem Tumor der Nasenscheidewand; k) 28jährige Pat. mit Siebbeinnekrose bei kongenital-luetischer knöcherner Atresie der Nase; l) Rachenveränderung bei Polyzythämie, auffallende Rötung der gesamten Rachenschleimhaut zurückzuführen auf die Blutveränderung; m) Ausgedehnte frische gummöse Zerstörung des weichen Gaumens bei Lues congenita; n) 51jähriger Pat. mit Pemphigus vegetans (Neumann) der Mundschleimhaut und der rechten Ohrgegend; o) 16jähriger Pat. mit traumatischer Verengerung des Kehlkopfes (narbige Stenose des Kehlkopfeinganges nach Strangulierung), es

soll durch Resektion der Narbenmembranen und Bougierung der Kehlkopf dilatiert werden; p) Ausgedehntes kavernöses Angiom der Wange, des Gaumens, des Meso- und Hypopharynx, des äusseren Halses und des Kehlkopfes bei einem 23jähr. Manne.

17. Ulrich (Zürich): Ueber Verletzungen des Gehörorgans bei Schädelbasisfrakturen.

Schlittler.

---

c) Verhandlungen der dänischen Oto-Laryngologischen Gesellschaft 1919—1920.

127. Versammlung vom 15. November 1919.

Präsident: L. Mahler.
Sekretär: A. Thornval.

1. Robert Lund: Ueber den negativen Ausfall von Rinnes Versuch und das gleichzeitige Vorhandensein von Henneberts Fistelsymptom bei kongenital-syphilitischen Labyrinthleiden[1]).
2. G. V. Th. Borries: Fall von hereditär-syphilitischer partieller Neurolabyrynthitis.
3. G. V. Th. Borries: Periodisch alternierender Nystagmus bei Labyrinthfistel.
4. G. V. Th. Borries: Nystagmus bei Orbitalphlegmone.
5. Jörgen Möller: Zwei Fälle von sekundärer Otorrhoe.
6. Jörgen Möller: Demonstration einer Schere für Laryngotomie.
7. Jörgen Möller: Ein Fall von Gradenigos Symptomenkomplex.

128. Versammlung vom 5. Dezember 1919.

Präsident: N. Rh. Blegvad.
Sekretär: Robert Lund.

Vortrag von Prof. Killian über die Schwebelarngoskopie und die neuesten Verbesserungen derselben.

129. Versammlung vom 10. Dezember 1919.

1. Holger Mygind: Pseudo-Akustikustumor.
2. Gottlieb Kjaer: Angioma arteriale racemosum.
3. K. Thrane: Zysten am Nasenflügel, von der Schleimhaut der Nasenhöhle ausgehend.

a) 75jährige Frau. Ein Jahr vor der Aufnahme in die Abteilung Geschwulst an der Wurzel des rechten Nasenflügels. Früher Punktur mit Entleerung schleimiger Flüssigkeit. Die Geschwulst rezidivierte, prominiert jetzt im Sulcus alveololabialis und gegen die Nasenkavität zu, ist von fester elastischer Konsistenz. Exstirpation durch Sulcus alveololabialis. Die Zystenwand war mit einem einfachen oder doppelt lagernden Zylinderepithel mit Becherzellen bekleidet.

b) 32jährige Frau. Tumor von veränderlicher Grösse am linken Nasenflügel. Bei Druck wird aus der Fistel in die Nasenkavität grünlicher, übelriechender Eiter

---

1) Wird in extenso in der Zeitschr. f. Ohrenheilk. veröffentlicht.



ausgepresst. Lage im übrigen wie im vorhergehenden Fall. Der Tumor wird exstirpiert. Die Zystenwand zeigte sich mit einem zylindrischen oder kubischen, mehrfach lagernden Epithel mit zerstreuten Becherzellen bekleidet.

In keinem der Fälle war Verbindung mit dem darunterliegenden Knochen. Dagegen war intime Verbindung zwischen der Zystenwand und der Nasenschleimhaut am vorderen Ende der Concha inf.

Vortr. meint meint mit Karl Beck, dass diese Zysten durch Abschnürung entodermaler oder mesodermaler Epithelröhren dort, wo im 4. Embryonalmonat die Vereinigung zwischen Ductus nasolacrimalis und der Nasenkavität stattfindet, entstanden sind.

4. Robert Lund: Septumresektion, Meningitis, Exitus.

130. Versammlung vom 4. Februar 1920.

1. E. Schmiegelow: Radiumbehandeltes Sarcoma nasopharyngis.

Bei einem 57jährigen Mann mit Sarkom im Nasenschlund wurde Schwebelaryngoskopie gemacht, Exzision der Geschwulst nach Spaltung des weichen Gaumens. 3 Jahre später Rezidiv; es war jetzt Abduzensparese, Trigeminusneuralgien und Neuritis optica vorhanden. Es wurde 3 cg Radium während 24 Stunden in den Nasenschlund eingelegt. Hierdurch schwand die Geschwulst, die Trigeminusneuralgie besserte sich, während das Sehnervenleiden sich nicht besserte. Später wurde Pat. mit Röntgenbestrahlung behandelt.

Diskussion: Robert Lund.

2. Jean Kragh: Striktur in der Speiseröhre mit Bougie à demeure behandelt.

Bei zwei Frauen im Alter von 22 und 17 Jahren, welche beide Aetzstrikturen im Oesophagus nach Natronlauge hatten und welche beide früher ohne Resultat täglich während längerer Zeit in mehreren Perioden ohne bleibende Wirkung bougiert worden waren, wurde die kürzlich von Carl Jakobsen (Aarhus) angegebene Behandlung mit Bougie à demeure angewandt. Hierzu wurden Urethralbougies in passenden Längen (d. h. die der Speiseröhre 25 cm) abgeschnitten, so dass sie geschluckt und am Strikturglied fixiert werden durch eine Seidenschnur, die ausserhalb des Mundes befestigt wird.

Die Patienten haben die Bougies Tag und Nacht während längerer Zeit getragen, so dass dieselben nur während der Mahlzeiten entfernt worden sind. Es wurde mit der Stärke von Nummer zu Nummer gestiegen.

Das Resultat war in diesen 2 Fällen, ebenso wie in einem 3. Fall, bei einem 9jährigen Mädchen mit Natronätzstriktur, gut. Während der Behandlung entstehen hin und wieder kleine Fissuren. Die Behandlung wird dann ausgesetzt, bis das Schlucken, wieder vollständig schmerzlos ist.

Diskussion: Schmiegelow, Kragh.

3. Jens Kragh: Ein Fall vorübergehender Totaltaubheit nach Influenza.

Bei einer 23jährigen Frau trat im Verlauf einer Influenza rechtsseitige Taubheit und Schwindel ein. Die otoskopische Untersuchung wies natürliche Verhält-

nisso auf. Der Vestibularapparat reagierte normal. Wassermann negativ. Später trat wieder etwas Gehör ein. (Sprechstimme in 10 cm Abstand.)

Diskussion: Holger Mygind.

4. G. V. Th. Borries: Labyrinthitis mit endokranieller Komplikation.

5. G. V. Th. Borries: Pharyngodynie bei Influenza.

B. bespricht — ebenso wie bei einer früheren Gelegenheit hier in der Gesellschaft — Schmerzen beim Schlucken, wahrscheinlich durch Myalgien in der Pharynxmuskulatur verursacht, welche ab und zu bei Patienten mit Influenza beobachtet werden, ohne dass man bei der Inspektion des Pharynx etwas Abnormes beobachten kann.

6. G. V. Th. Borries: Blicklähmung.

7. G. V. Th. Borries: Ein eigentümliches Nystagmusphänomen bei disseminierter Sklerose.

131. Versammlung vom 3. März 1920.

1. Gottlieb Kiaer: 2 Fälle von Quinckes Oedem.

a) 57jähriger Mann, bei welchem wiederholt ein typisches Quincke-Oedem beobachtet worden ist, das erste Mal in der subglottischen Region als eine gallertartige Schwellung der Schleimhaut, sowie an der Partie oberhalb der linken Stimmlippe; das Oedem verschwand nach Verlauf von einem Tage; später wurde abwechselnd eine Geschwulst am linken und rechten Mundwinkel sowie am Augenlid beobachtet; noch später am Zungenrand und an der Schleimhaut im Grunde der Mundhöhle, sowie an der Uvula. Ferner trat früher einmal eine ähnliche, kurzdauernde Schwellung am Skrotum, von Jucken begleitet auf, welches sich auf den Penis ausdehnte. Die Anfälle sind von Kältegefühl begleitet gewesen.

b) 44jähriger Mann mit wiederholten akuten Anfällen von kurzdauerndem, zirkumskriptem Oedem an den Mundwinkeln, am Unterleib und an den Oberarmen sowie den Ohren (Geschwulst der Schleimhaut im Cav. tympani), welche jedoch nur einmal beobachtet worden ist.

Beide Patienten waren Seeleute.

2. Gottlieb Kiaer: Plötzliche, bei einem Taucher entstandene Taubheit.

3. E. Schmiegelow: Einige Erfahrungen über die Einwirkung des Radiums auf inoperable Neubildungen in der Mund-, Rachen- und Nasenhöhle.

Bespricht 13 Fälle von bösartigen Geschwülsten in obenerwähnten Regionen; in 2 dieser Fälle handelte es sich um Sarkome im Nasenrachen, in 1 Fall um ein Angioendotheliom im Cav. nasi und in den übrigen Fällen um Epitheliome. In einigen Fällen handelte es sich um Rezidive nach früheren Operationen. In 5 Fällen wurden operative Eingriffe vor der Radiumbehandlung gemacht. In diesen 13 Fällen wurde die Radiumtherapie mit dem Resultat angewandt, dass 5 der Fälle während einer Observationszeit von $^1/_2$—2 Jahren nach der Radiumbehandlung rezidivfrei waren.

Die Applikation von Radium in der Mundhöhle, in der Tonsillarregion und im Sinus pyriformis usw. ist mit Hilfe von Stents plastischer (Guttapercha) Masse vorgenommen worden, welche als eine die Radiumkapseln einschliessende Prothese zubereitet wird.

Diskussion: Buhl, Schmiegelow.

4. F. Norsk: Demonstration einer zahnführenden Oberkieferzyste, welche bei einem 9jährigen Knaben vom Sinus maxillaris entfernt wurde. Die Zyste hatte die Knochenwand an der Fossa canina in bedeutendem Grade hervorgetrieben. In der Zyste wurde der Zahnkeim des Weisheitszahnes gefunden. Die Zystenwand war mit mehrschichtigem Pflasterepithel bedeckt. Die Zystenwand mit Zahnkeim wurde durch Resektion des Sinus maxillaris nach Luc-Caldwell entfernt.

5. S. H. Mygind: Ein Fall von Arthritis cricoarytaenoidea acuta gonorrhoica.

Bei einer 19jährigen Frau mit tendinösem Daumenpanaritium, Tendovaginitis am Fuss und bei der Urethritis gonorrhoica nachgewiesen wurde, traten Schluckbeschwerden, Heiserkeit und Atembeschwerden ein. Die Laryngoskopie zeigte eine blasse, ödematöse Geschwulst beider Reg. arytaen. mit so gut wie aufgehobener Beweglichkeit der Stimmlippen, welche ganz dicht zusammen standen. Es musste Tracheotomie gemacht werden. 1 Monat später Heilung.

132. Versammlung vom 10. April 1920.

1. J. H. Mygind: Ein Fall von kombinierten Labyrinthfistelsyptomen.

2. S. H. Mygind: Ein Fall von chronischer Mittelohrsuppuration mit epiduralem Abszess über der motorischen Region.

3. J. H. Mygind: Dauernde Herabsetzung der Dauer des postrotatorischen Nystagmus bei Kaninchen bei wiederholten Rotationsversuchen.

4. A. Thornval: Unglückliche Komplikationen infolge endonasaler Eingriffe.

Vortr. gibt eine Uebersicht über die Fälle von Missgeschick, welche während der letzten 28 Jahre bei Operationen im Innern der Nasenhöhle eingetreten und in der Literatur mitgeteilt sind.

Diskussion:

Schmiegelow erinnert sich, unter den Fällen von Missgeschick innerhalb der letzten 40 Jahre, dass nach Auskratzung der Nasenkavität bei einem jungen Mädchen, welches Lupus hatte, Pat. an Meningitis starb; ferner die Lamina papyracea vom Meatus med. aus perforiert zu haben, so dass Spülwasser in das peribullare Fettgewebe eindrang, ohne dass jedoch ein bleibendes Unglück angerichtet wurde; schliesslich eine Meningitis im Anschluss an eine Zahnhöhlenoperation beobachtet zu haben; hier war jedoch eine propagierende Osteomyelitis die eigentliche Ursache.

Kragh kann an Fällen von Missgeschick, welche auf der Ohren- und Halsklinik des Rigshospital innerhalb der letzten 10 Jahre vorgekommen sind, einige

Fälle von Nachblutung bei Konchotomie und Septumresektion nennen. Ferner ist Erysipelas nach Nasenoperationen beobachtet worden. Diese Komplikation hatte jedoch in einem Fall einen glücklichen Ausgang, indem dadurch Heilung eines grossen Sarkoms, welches die rechte Seite der Nase ausfüllte, eintrat. Es muss jedoch bemerkt werden, dass dieser Pat. 2 Röntgenbestrahlungen bekam, die eine vor, die andere nach dem Erysipelasanfall, jedesmal von 10 H. Die Heilung dauerte fort.

Ferner ist Ostitis nach Tamponade der Nasenhöhle sowie nach Septumoperation beobachtet worden. Ausserdem ist Luftemphysem in der Orbita sowie unter der Haut bei Kieferhöhlenpunktur beobachtet worden. Angina nach Nasenoperationen ist häufig beobachtet worden.

Es ist ferner von Wichtigkeit, sich daran zu erinnern, dass zu wiederholten Malen Rhinitis atrophica nach Entfernung von zuviel von den Conchae eingetreten ist.

Aage Plum sah Meningitis im Anschluss an Turbinectomia med. Bei einer 21jährigen Frau wurde die Concha med. entfernt infolge Lupus; wahrscheinlich drang das Instrument bei dieser Gelegenheit durch die Lamina cribrosa und hat wahrscheinlich die Dura verletzt. Es wurde Tamponade eingelegt. Am selben Abend entwickelte sich Meningitis. Die Tamponade wurde entfernt. Pat. wurde geheilt entlassen.

S. H. Mygind: Ausser geringeren Fällen von Missgeschick haben wir auf dem Kommunehospital nur einen Fall von Exitus beobachtet, welcher im Anschluss an eine Septumresektion eintrat (der Fall ist hier in der Gesellschaft von Robert Lund mitgeteilt worden).

Jörgen Möller hat kein Missgeschick gehabt ausser ab und zu einer postoperativen Blutung und ein paarmal Synechiebildung.

N. Rh. Blegvad hat leichtere Vergiftungsfälle nach submuköser Injektion von 1proz. Kokain beobachtet. Er hat zweimal bis an die Orbita durch den Meatus med. mit Killians scharfer Kanüle perforiert, ohne dass dies Folgen hinterliess. Bei Injektion von Paraffin unter die Nasenschleimhaut bei Patienten mit Ozäna hat B. das Entstehen eines Septumabszesses mit darauffolgendem Einsinken des Nasenrückens beobachtet; ausserdem verschiedene andere kleine Missgeschickfälle. B. betont, dass, wenn er so gut wie nie Angina nach Galvanokaustik der Concha inf. beobachtet, dies darauf zurückzuführen ist: 1. dass er nie das hinterste Drittel der Koncha galvanokauterisiert, 2. dass er nach der Galvanokaustik mit Trichloressigsäure ätzt.

Blegvad meint infolge von Diskussion und Vortrag festhalten zu können: 1. man soll nie in der Nase operieren, wenn ein akuter Katarrh vorhanden ist, 2. man soll bei Eingriffen an der Concha med. und an den Siebbeinzellen vorsichtig sein, 3. man soll keine Lufteinblasung in die Nebenhöhlen anwenden, 4. man soll bei Septumresektionen nicht unnötig hoch hinauf an die Lamina cribrosa gehen.

Robert Lund.

d) American Laryngological Rhinological and Otological Society.

New Orleans, 27. April 1920.

Vorsitzender: Arthur J. Weil.

Russel S. Beam (Lumberton N. C.): Die Anwendung von Lokalanästhesie in der Oto-Rhino-Laryngologie.

B. zieht die Lokalanästhesie in allen Fällen vor, wo sie möglich ist. Praktisch genommen gibt es keine Operation in der Oto-Laryngologie, die nicht in Lokalanästhesie gemacht werden könnte. Er zieht Kokain in einer Lösung von nicht stärker als $^{1}/_{10}$ pCt. mit Zusatz einiger Tropfen Adrenalin vor allen anderen Mitteln vor. Tonsillektomie in Lokalanästhesie kann bei Kindern von 7 Jahren aufwärts gemacht werden, er hat einige im Alter von 4 Jahren so operiert. Die Tonsillenumgebung wird 15 Minuten vor der Operation mit 4—6 proz. Kokain gepinselt, dann 4 oder 5 Injektionen gemacht, 2 durch den vorderen Gaumenbogen hinter die Tonsille, zwischen sie und das hinterliegende Gewebe, die anderen zwischen die Tonsille und den hinteren Gaumenbogen. Bei Septumoperationen gibt B. 15 Minuten vor der Operation Skopolamin-Morphiuminjektion, bepinselt die ganze Nasenschleimhaut mit 4 proz. Kokain und macht dann, von hinten beginnend, Injektionen in die Septumschleimhaut. Er hat bei einem 77jährigen Manne mit Mitralinsuffizienz die Radikaloperation der Stirnhöhle mit Ausräumung der vorderen Siebbeinzellen in Lokalanästhesie mit ausgezeichnetem Resultat gemacht.

W. T. Patter (N. O. La.) macht auch die Warzenfortsatzaufmeisselung in Lokalanästhesie, besonders wenn Kontraindikationen gegen Allgemeinnarkose vorliegen. Bei submuköser Septumresektion macht er eine Einspritzung hinten oben, eine vorne oben und eine tief vorne unten. Bei Tonsillektomie macht er Leitungsanästhesie, indem er eine Einspritzung durch das Zentrum der Tonsille macht, bis die Kapsel durchbohrt ist, und injiziert auf diese Weise den „Circulus tonsillaris“, einen vom IX. Nerven oder Glossopharyngeus gebildeten Plexus. Bei Blutungen legt er Katgutnähte mit derWeiss-Dupuyschen Nadel an.

Barnhill (Indianopolis): Bei allen nicht nervösen Erwachsenen zieht er Lokalanästhesie vor, besonders in Fällen, in denen infolge häufiger Entzündungen die Kapsel adhärent und schwer zu unterscheiden ist. Bei radikaler Stirnhöhlenoperation rät er nicht zur Lokalanästhesie; in dem von Beam angeführten Fall war das Verfahren freilich gegeben. Unter keinen Umständen soll man bei Kindern die Lokalanästhesie gebrauchen; denn hier müssen die Adenoiden entfernt werden und allgemeine Narkose ist das beste. Die Adenoiden müssen immer mitentfernt werden, denn häufig leiden die Patienten nach Tonsillektomie noch an denselben Beschwerden und diese sind auf das Vorhandensein von Adenoiden zurückzuführen. Es leiden mehr Menschen an Adenoiditis als an Tonsillitis.

Cohen (Baltimore) warnt vor dem Gebrauch der Michelschen Klammern und erwähnt einen Fall, wo die Klammer lose geworden und aspiriert worden war, so dass sie mit dem Bronchoskop entfernt werden musste.

Johnson (N. O. La.) empfiehlt zur Lokalanästhesie bei Parazentese des Trommelfells Phenol, Menthol und Kokain zu gleichen Teilen.

Oertel (Augusta) kennt ebenfalls die Gefahren der Michelschen Klammern und empfiehlt die Anwendung von Stirnklammern („Hurvy busling's brain clips"), die leicht zu handhaben, leichter anzulegen sind als Nähte und nicht entfernt zu werden brauchen, sondern von selbst lose werden und vom Patienten verschluckt werden. Er hat niemals Blutungen nach Anwendung der Klammern gehabt.

Boebinger (N. O. La.) verwendet immer Nähte und niemals Klammern und hat niemals Nachteile davon gesehen.

Mc Reynolds (Dallas, Tex.) rät, alle blutenden Stellen durch Ligatur, Naht oder Tamponade zu stillen und die Wunde zu schliessen, wodurch sekundärer Blutung vorgebeugt wird.

Dean (Jowa City): Es ist wichtig die Krankengeschichten von Patienten zu bekommen, die Tendenz zu Blutungen haben. Die Gerinnungszeit und die Zahl der Blutkörperchen hat grossen Einfluss auf die Blutungen.

Campbell (Atlanta) hat nach dem Verfahren von Mc Reynolds operiert, es aber aufgegeben, da es die Stimme zu beeinflussen scheint.

Joachim (N. O. La.) gebraucht Lokalanästhesie bei Diabetikern. Hatte Blutung bei einem Kind mit Koagulationszeit zwischen 9 und 10 Minuten.

M. M. Cullom: Die Technik der Tonsillektomie unter Lokalanästhesie.

Nach einigen allgemeinen Regeln über die Technik der Operation warnt C. vor Anwendung von Lokalanästhesie bei Tonsillen, die Sitz von rezidivierenden peritonsillären Abszessen waren, da hier gewöhnlich die Tonsille in Stücken entfernt werden muss und diese Manipulation bei einigermassen empfindlichen Patienten unmöglich ist. Man kann auch nicht als allgemeine Regel aufstellen, dass alle erwachsenen Patienten unter Lokalanästhesie operiert werden sollen, sondern man muss sich auch durch die Wünsche der Patienten leiten lassen. Er gibt vorher Atropin. sulf., um die Speichelsekretion während der Operation herabzusetzen, und gibt, wenn der Patient sehr nervös ist, etwas Morphium.

Er macht mit Pausen von einigen Minuten 3 Pinselungen mit 8 proz. Kokain, injiziert dann 12 ccm Astostherin ($1^1/_2$ proz.), dem 6 Tropfen Adrenalin zugesetzt sind, um jede Tonsille und zwar benutzt er 6 Injektionsstellen, eine zu jeder Seite der Basis, eine im vorderen, eine im hinteren Gaumenbogen und zwar in der Supratonsillarregion. Er empfiehlt beide Tonsillen auf einmal zu entfernen; mittels einer Zange wird die Tonsille hervorgezogen, mit dem Messer von ihren Anhaftungen, besonders in der Supratonsillarregion, befreit. Nachdem beide Tonsillen — zuerst die linke — so freigemacht sind, wird eine Schlinge um die rechte Tonsille gelegt und diese so herausbefördert; während dies geschieht, legt der Assistent die Schlinge um die linke Tonsille, die dann auf dieselbe Weise entfernt wird. Jede Blutung muss sorgfältig gestillt werden, bevor der Patient den Operationstisch verlässt. Zunächst wird ein an einen Watteträger befestigter Wattebausch, der in steriles Wasser getaucht ist, 5 Minuten lang in jede Wundhöhle gedrückt; wenn die Blutung andauert, werden die blutenden Stellen mit einer Klammer gefasst, die man einige Minuten liegen lässt. Hört es auch dann nicht auf, so werden kleine Michelsche Klammern an die blutenden Stellen gelegt. C. glaubt, dass in den meisten Fällen von Spätblutung es sich um solche handelt,

wo die Blutung nie aufgehört hatte. Die Blutung stammt meist aus dem Tonsillarast der Art. facialis. Die meisten sekundären Blutungen des Verfs. traten am 5. Tage auf und nach Stillung der Blutung besteht eine Tendenz zur Wiederkehr in Zwischenräumen von ungefähr 36 Stunden.

J. W. Jervey (Greenville): Chirurgische Erfordernisse bei Adenoiden des Nasenrachenraums.

Verf. schildert seine Methode der Entfernung der Adenoiden, wobei das Wesentliche ist, dass durch Fingerpalpation genau der Sitz der Geschwulstmassen festgestellt und besonders auf sorgfältige Entfernung der oberhalb und hinter dem Tubenwulste befindlichen Adenoiden geachtet wird.

L. W. Dean und Armstrong (Jowa City): Keilbeinhöhlenerkrankungen bei Kindern.

Keilbeinhöhlenerkrankungen können bei Kindern schwere konstitutionelle Störungen verursachen. Röntgenaufnahmen geben zwar Auskunft über die Anatomie des Sinus, in diagnostischer Beziehung sind sie aber sonst sehr enttäuschend. Verf. hat 96 Fälle von Nebenhöhlenerkrankungen bei Kindern gesehen, von denen 11 die Keilbeinhöhle betrafen; der jüngste war 18 Monate, der älteste 13 Jahre.

Was die Aetiologie anbetrifft, so hält er erkrankte Tonsillen und Adenoide für die Hauptquellen der Infektion bei Kindern. Bei der Diagnose ist der erste Schritt die Röntgenaufnahme, um festzustellen, ob die Höhle vorhanden ist; sodann kommt die Rhinoscopia anterior bei allen Kindern und die Rhinoscopia posterior bei denen, wo sie ausführbar ist, in Betracht. Den besten Aufschluss gibt Sondierung der Höhle und Ausspülung in Allgemeinnarkose.

Zur Behandlung sind wiederholte Ausspülungen der Höhle unnötig. Wertvoll sind Saugtherapie, Nasenduschen, Anwendung von Dichloramin T in Chloreoson. Sehr wirksam ist auch Sluders Behandlung, die darin besteht, unter Druck 1 proz. Lösung von Phenol in Liq. petrolat. in den oberen Nasengang zu sprayen. Wichtig ist auch die Anwendung autogener Vakzine. Operiert soll nur werden, wenn alle anderen Behandlungsmethoden in Stich gelassen haben oder wenn dieselbe durch Komplikationen geboten ist.

Boebinger (N.O. La.): Kakosmie ist ein wichtiges subjektives Symptom; bei Erscheinungen von Naso-Pharyngitis ist auf Nebenhöhlenerkrankung zu fahnden. Empfiehlt dringend den Saugapparat bei akuten oder subakuten Sinusinfektionen.

Skillern (Philadelphia): Wer imstande ist, bei Kindern die Diagnose auf eine Keilbeinhöhlenerkrankung zu stellen, verdient unsere Bewunderung. Er hat mit der Saugmethode keine guten Resultate gehabt. Er hat sie in einer Reihe von Oberkieferhöhlenempyemen versuchsweise angewandt, jedoch ohne zufriedenstellende Resultate. Es kam zwar beim Saugen eine Menge Eiter heraus, spülte er unmittelbar danach aus, so bekam er noch eine reichliche Portion Eiter.

Beck (Chicago) benutzt als ein Hilfsmittel für die Diagnose, um sich den Nasenrachenraum zugänglich zu machen, einen durch die Nase eingeführten Katheter, um das Gaumensegel zurückzuziehen. Röntgenstrahlen helfen zur Diagnose nicht viel. In bezug auf Saugtherapie sind seine Erfahrungen die gleichen wie Dr. Skillerns.

Leo Cohen (Baltimore): Weitere Beobachtungen über korrektive Rhinoplastik.

Der Vortrag behandelt die Korrektur der Rhinomegalie, die gewöhnlich anboren ist. In Fällen, die mit erschwerter Nasenatmung infolge Septumdeviation kompliziert sind, ist die submuköse Resektion mehrere Wochen vor der plastischen Operation vorzunehmen; ist die Behinderung der Nasenatmung zurückzuführen auf Verengerung des Vestibulums infolge von Kollaps der Nasenflügel, wie man es bei langer, schmaler Nase mit herabhängender Spitze sieht, so wird durch die Verkürzung der Nase und Hebung der Spitze der nötige Raum zur Atmung geschaffen. Immer sorge man für genügenden Atemraum. Allgemeinnarkose ist für diese plastischen Operationen am besten.

An der Hand von Fällen erörtert C. dann die einzelnen Phasen der Operation. Zuerst wird beiderseits durch Inzision im Vestibulum, die unterhalb und parallel zur Anheftung des lateralen Knorpels an den Rand der Apertura piriformis führt, die Haut über der knöchernen Nase unterminiert. Alle Erhebungen und Unregelmässigkeiten mit Ausnahme des eigentlichen Höckers werden mittels eines groben Raspatoriums geglättet. Dann folgt Entfernung des Höckers und Reduktion der Höhe der Nase; es wird eine Säge erst auf der einen, dann auf der anderen Seite eingeführt und die Nasenbeine an ihrer Anheftung an den Proc. nasalis des Oberkiefers und dem knöchernen Septum durchsägt. Dann wird ihre Anheftung an das Stirnbein eingebrochen und die ganze knöcherne Nase ausgiebig mobilisiert.

Es wird nun möglich, dass die prominierenden unteren Enden des Nasenbeins so deprimiert werden, dass jedes höckerige Aussehen verschwindet. Um den Nasenrücken noch niedriger zu machen, wird ein erheblicher Teil der oberen Ränder beider Processus nasales mit dem Raspatorium entfernt, so dass das Nasenbein unter seinem ursprünglichen Niveau erniedrigt wird. Es folgt jetzt die Verkürzung der Nase und Erhebung der Spitze. Ein V-förmiges Stück, das durch die ganze Dicke des Septums geht, einschliesslich des unteren Abschnittes der Cart. triangularis und eines Teils des Septum membranaceum dicht darunter, wird entfernt. Die Basis dieses Dreiecks liegt unter dem Nasenrücken gerade über der Nasenspitze, die Spitze des Dreiecks an der Spina nasalis anterior. Das Mass der Elevation steht in direktem Verhältnis zu der Länge der Dreieckbasis. Aehnliche, aber kleinere Dreiecke werden jederseits von dem seitlichen Knorpel entfernt; ihre Basen treffen sich in der Mittellinie der Nase.

Die Verschmälerung der zu breiten knorpeligen Nase und Nasenspitze: Mit doppelschneidigem über der Fläche gebogenem Messer werden beiderseits punktförmige Inzisionen von innen her durch Knorpel und bedeckende Membran gemacht. Die Spitze des Messers wird 3 mm vom unteren Rande des Nasenflügels eingeführt und nach oben geschoben, die Haut dabei unterminierend; die Messerspitze wird so weit geschoben, bis sie keinen Widerstand findet. Die unterminierte Partie wird seitlich so weit erweitert, dass ein Blatt einer Stanze eingeführt werden kann. Die andere Stanze wird in das Nasenloch eingeführt und ein 5 mm langer Streifen von dem Knorpel mit der bedeckenden Membran wird ausgeschnitten.

Vortr. schildert dann den Verband.

Beck (Chicago): Neuropathischen Individuen sollte man niemals raten, sich um kosmetischer Effekte willen operieren zu lassen; sie sind von dem schliesslichen Resultat nie befriedigt. Rippentransplantation ist keine einfache Operation, besonders nicht bei fetten Personen und wo zufällig die Interkostalarterie getroffen wird. Er rät ein Modell zu verfertigen, an dem die einzelnen Phasen der Operation erklärt und leicht demonstriert werden können.

Israel (Houston) stimmt nicht damit überein, die submuköse Resektion vor der äusseren Operation zu machen, sondern rät das Umgekehrte.

Cohen: Die Gründe, weswegen er rät, die submuköse Resektion des Septums erst zu machen, sind erstens, dass man dem Patienten vor der plastischen Operation schon besser Luft schafft, und zweitens, dass die Nasenspitze sich senken kann, was nicht geschieht, wenn die submuköse Resektion erst gemacht wird.

Mit Zelluloideinlagen, die empfohlen wurden, hat er keine Erfahrungen, ist aber prinzipiell gegen das Einlegen von Fremdkörpern. Transplantierte Rippe wird so mit den Nasenbeinen befestigt, dass zu ihrer Entfernung Hammer und Meissel nötig ist, was man von Tibiatransplantaten nicht sagen kann. Er ist sicher, dass man mit einem Fremdkörper keinen Erfolg erzielen kann.

L. H. Lanier Texarkana: Wesentliche Punkte in erfolgreicher laryngologischer Praxis.

L. plädiert unter anderem dafür, dass die Schilddrüsenchirurgie in die Domäne der Laryngologen gehört. Er führt einige Fälle von falscher Diagnose an, in denen die richtige Behandlung sofortige Besserung herbeiführte.

Geo E. Askins: Der Wert der Blutdruckuntersuchung bei Hals-, Nasen-, Ohrenkrankheiten.

Geo W. Mc Kenzie: Motorische Neurosen des Kehlkopfs.

Drei Formen von motorischen Neurosen unterscheidet Vortr.: 1. Hyperkinetische, bestehend in Spasmus laryngis, Kehlkopfschwindel und nervösem laryngealen Husten. 2. Koordinationsstörungen, bestehend in phonatorischem und respiratorischem Krampf und 3. Hypokinesen.

Spasmen der Glottis sind gelegentlich vergesellschaftet mit Krämpfen der Extremitäten und des Rumpfes. Kinder, die am häufigsten daran leiden, zeigen gewöhnlich Symptome von Rachitis, Verdauungsstörungen, Uebererregbarkeit des Zentralnervensystems.

Pearce (Chicago) führt den Fall eines Geistlichen an, der seit 13 Jahren an Spasmen der Glottis litt, die bei jedem Versuch zu sprechen auftraten. Er erkrankte an einer Stirnhöhlenentzündung und P. behandelte ihn mit Einblasungen von Kokain und Milchzucker in den mittleren Nasengang. Sofort nach der ersten derartigen Applikation konnte Pat. eine Stunde lang ohne jede Schwierigkeit sprechen. P. hat in diesem Fall dieselbe Behandlung stets von demselben Effekt begleitet gesehen.

Freudenthal.



III. Briefkasten.

Hugo Hecht (München) †.

In der Nacht zum 23. August starb plötzlich an einem Herzschlag unser langjähriger treuer Mitarbeiter Kollege Hugo Hecht in München. Hecht wurde am 8. Februar 1869 in Mainz geboren. Nachdem er das Gymnasium in seiner Vaterstadt absolviert hatte, studierte er in Heidelberg, Würzburg und München und erlangte 1895 die Approbation. Bereits seine Dissertation, „Beiträge zur Lehre von den Kehlkopfabszessen". bekundete sein Interesse an der Laryngologie; seine spezialistische Ausbildung erhielt er als Assistent der damals unter Bürkners Leitung stehenden Universitätspoliklinik in Göttingen. Aus seiner Göttinger Assistentenzeit stammen die Arbeiten „Zur therapeutischen Verwertung der Elektrolyse in Nase und Nasenrachenraum" (Arch. f. Laryng., Bd. 6, H. 2) und „Zur Therapie der Muschelhypertrophien" (Arch. f. Laryng., Bd. 7, H. 3). Sein Drang, sich in der Welt umzusehen, führte ihn dazu, eine Stelle als Schiffsarzt anzunehmen; so verbrachte er mehrere Jahre auf Reisen, die ihn rund um Afrika und nach Amerika führten. Im Jahre 1899 liess er sich in München als Spezialarzt für Hals-, Nasen- und Ohrenkranke nieder und verstand es bald, sich eine ausgedehnte Praxis zu erwerben. Daneben fand er Zeit, sich wissenschaftlich zu betätigen; eine Reihe von Artikeln und kasuistischen Beiträgen, sowie zahlreiche Vorträge und Demonstrationen im Münchener ärztlichen Verein zeugen von seinem regen wissenschaftlichen Eifer. Von einem besonderen technischen Geschick, das ihm eigen war, legt eine Anzahl von Instrumenten Zeugnis ab, die nach seiner Angabe konstruiert wurden. Hechts Interessen waren jedoch durch die praktische und wissenschaftliche Betätigung in seinem Spezialfach nicht erschöpft; allgemeinärztliche und besonders Standesfragen nahmen einen grossen Teil seiner Zeit und Arbeit in Anspruch und er widmete der Erörterung dieser Fragen eine ausgedehnte Tätigkeit in den Standesvereinen. Das Vertrauen und das Ansehen, das er sich als Kollege und Mensch unter seinen Fachgenossen zu erwerben gewusst hatte, wurde ihm dadurch bekundet, dass er zum Vorsitzenden des Münchener laryngo-otologischen Vereins gewählt wurde; für dieses ihm erwiesene Vertrauen hat er sich noch über den Tod hinaus dankbar erwiesen, indem er dem Verein seine gesamte Bibliothek vermacht hat.

Während des Krieges war Hecht als Facharzt an einem Lazarett in München tätig; als äussere Anerkennung für seine hingebende und unermüdliche militärärztliche Tätigkeit, von der auch einige Publikationen Zeugnis ablegen, erhielt er das Militärsanitätskreuz von Hessen und das König-Ludwigs-Kreuz.

Dem Internationalen Zentralblatt für Laryngologie gehörte Hecht seit dem Jahre 1905 als Mitarbeiter an. Er hat während dieser ganzen Zeit über die regelmässige Lieferung seiner Beiträge hinaus stets ein lebhaftes Interesse für alle das Gedeihen unseres Blattes betreffenden Fragen bekundet und in einem ausgedehnten Briefwechsel dem Herausgeber wertvolle Ratschläge und beachtenswerte Reorganisationspläne entwickelt. Die Anregung zu einer Reform unserer Fachliteratur ist unseres Wissens von ihm ausgegangen und wenn diese Frage, für die er das Interesse weiterer Kreise seiner Fachgenossen zu erwecken gewusst hat, zu einer befriedigenden Lösung kommen sollte, so gebührt ein grosses Verdienst daran dem Verstorbenen.

Das Andenken Hugo Hechts wird stets bei uns in Ehren bleiben.

Für die Redaktion verantwortlich Prof. Dr. G. Finder, Charlottenburg, Augsburger Str. 38.
Druck von L. Schumacher, Berlin N. 4.

Internationales Centralblatt

für

Laryngologie, Rhinologie

und verwandte Wissenschaften.

Jahrgang XXXVI. Berlin, Oktober. 1920. No. 10.

I. Referate.

a) Allgemeines, obere Luftwege, Arzneiheilmittel.

1) **J. Safranek** (Budapest). **Die Entwicklung der Rhino-Laryngologie seit der Entdeckung des Kehlkopfspiegels bis zum heutigen Tage.** *Orvosi Hetilap. No. 37/38. 1919.*

Eine kurzgefasste und dabei natürlicherweise ziemlich lückenhafte Zusammenstellung der Entwicklung von nur einzelnen Kapiteln der Laryngologie. Die Entwicklung der Rhinologie ist überhaupt mit keinem Worte erwähnt; warum Verfasser auch dieses Thema in den Titel seiner Arbeit aufgenommen hat, ist dem Referenten unverständlich.

POLYAK.

2) **R. Imhofer. Simulation auf dem Gebiete der Rhino-Laryngologie.** *Arch. f. Laryng. H. 1/2. Bd. 33.*

Fälle von Simulation erschwerter, ja gänzlich aufgehobener Nasenatmung, ohne dass ein dementsprechender objektiver Befund vorliegt, lassen sich am besten durch das von Brünings (Verhandl. des Vereins Deutscher Laryngologen 1912) beschriebene Verfahren zur Prüfung der Luftdurchgängigkeit der Nase feststellen.

Verf. berichtet zwei Fälle, in denen Untersuchungsgefangene sich durch Einstossen einer feinen Nadel durch die Schleimhaut der Backe hinter dem letzten Backenzahn eine Verletzung beibrachten und dann durch Pressen mit geschlossenen Lippen Luft einbliesen, so dass eine grosse Geschwulst beider Gesichtshälften entstand.

In einem anderen Falle liess ein Mann durch Anspannung der Halsmuskulatur eine geringgradige Schilddrüsenvergrösserung deutlich in Erscheinung treten, wobei er auch Zyanose des Gesichts erzielte; ein anderer täuschte einen überhaupt nicht vorhandenen Kropf vor, indem er dazu zwei Mittel benutzte, nämlich die Vergrösserung des Halses durch Anspannung der Muskulatur und die Erzeugung eines Emphysems der seitlichen Halsgegend durch starkes Pressen, wobei gleichzeitig Zyanose erzielt wurde.

Zum Schluss bespricht Verf. die Simulation der funktionellen Aphonie.

BRADT.



3) **Hermann Kleestadt** (Breslau). **Erfahrungen aus der Tätigkeit als Hals-, Nasen- und Ohrenarzt im Felde.** *Zeitschr. f. Ohrenheilk. Bd. 79. S. 57 u. 239.*

Die Arbeit bezieht sich zum grösseren Teil auf die Ohrenpraxis. Ein Fall von schwerer, gangränöser Angina, der, nachdem Pat. fast aufgegeben war, unter intramuskulären Salvarsangaben rasch heilte, wird ausführlich beschrieben. Häufig konnte Verf. akute Kehlkopfkatarrhe beobachten, die mit Erosionen der freien Stimmbandränder, meist symmetrisch einander gegenübergelagert, einhergingen. Bei den meisten Soldaten mit psychogenen Stimm- und Sprachstörungen beobachtete er katarrhalische Veränderungen im Kehlkopf.

Bei Schussverletzungen der Nebenhöhlen ist baldigste Operation nötig. Auch solche Wunden, welche nur möglicherweise die oberen Nebenhöhlen betreffen könnten, sollen sobald als möglich gründlich revidiert werden. Geschossteile und andere Fremdkörper müssen primär entfernt werden. Die in der Friedenspraxis erprobten Operationsmethoden sollen uns als Leitfaden für das atypische Vorgehen bei den Kriegsverletzungen dienen. Schon hieraus ergibt sich die Forderung, alle einschlägigen Verletzten nicht dem Allgemeinchirurgen, sondern dem Facharzt zuzuweisen. Wie so mancher andere, so sah auch Verf. während des Krieges diese Forderung nur in recht beschränktem Umfange erfüllt.

Die Frage, ob auch Halsschüsse primär zu eröffnen sind, wird nicht unbedingt entschieden. Sicher ist, dass nach eingetretener Infektion auch jeder paralaryngeale Schuss breit eröffnet werden muss. Das Gleiche gilt von Schüssen, welche die Speiseröhre berühren können, und von solchen Luftröhrenverletzungen, bei denen ein Luftemphysem nicht schnell zurückgeht oder erst später auftritt. Bevor der Schussverlauf geklärt ist, sollte kein Halsverletzter Nahrung auf natürlichem Wege bekommen. Eine grosse Anzahl genau beschriebener Fälle ist in die Arbeit eingefügt.

KOTZ.

4) **Prym** (Bonn). **Zur pathologischen Anatomie der Influenza.** *Deutsche med. Wochenschr. No. 40. S. 1108. 1919.*

Pseudomembranöse und nekrotisierende Entzündungen der Luftwege fand P. in 16,2 pCt., Busse in 4,9 pCt., Kaiserling in 7,2 pCt., Schmorl in 14 pCt., Goldschmidt in 48 pCt.

Glottisödem fanden Oberndörfer, Borst in über einem Viertel der Fälle. Oedem des Zäpfchens, das P. mehrmals sah, scheint sonst kaum beobachtet.

Die Beteiligung von Kehlkopf und Trachea hängt offenbar von dem Alter der Erkrankung ab, in frischen Fällen scheint stets eine Tracheitis bzw. Laryngitis zu bestehen. Immerhin sah P. Kehlkopf und Trachea schon am fünften Tage blass.

R. HOFFMANN

5) **Prym** (Bonn). **Zur pathologischen Anatomie der Influenza, von 1918.** *Deutsche med. Wochenschr. No. 39. S. 1084. 1919.*

Im Mittelpunkt der Veränderungen steht der Respirationstraktus.

Unter 105 Fällen fanden sich die Tonsillen nur selten beteiligt, einseitige Rötung oder eiterähnliche Herde nur in 6 Fällen (5,7 pCt.).

Häufiger ist Rötung und Injektion der hinteren Rachenwand (26 mal), nur in einem Falle fibrinöse Auflagerung bzw. oberflächliche Nekrose. Das Zäpfchen fand

sich 2mal gerötet und geschwollen, 6mal deutlich ödematös, nur 1mal von diphtheroiden Membranen bedeckt. Glottisödem fand sich in 4 Fällen, einmal eine flächenhafte Blutung in die Epiglottis. Die Kehlkopfschleimhaut ist in der Hälfte der Fälle (52mal) blass oder leicht injiziert, in der anderen Hälfte mehr oder weniger hochgradig gerötet, mitunter etwas fleckig, oft sehr intensiv. Fleckige Nekrosen oder Pseudomembranen fanden sich in 9 Fällen auf der Kehlkopfschleimhaut, einmal gleichzeitig auf der Epiglottis, einmal schmale Stimmbanddefekte.

Die Trachea war blass oder nur leicht injiziert in 17 Fällen ohne Beziehung zur Krankheitsdauer, in den übrigen mehr oder weniger stark gerötet, oft hochgradig und vielfach auch fleckig. Nekrosen und Pseudomembranen in der Trachea, meist fleckig in 10 Fällen; einmal mit beginnender Geschwürsbildung.

Die Bronchien zeigten makroskopisch Nekrosen und pseudomembranöse Auflagerungen in 9 Fällen, meist waren sie gerötet, häufig intensiv fleckig, vielfach gleichmässig erweitert und in bronchiektatischen Höhlen endend; oft eitriger Inhalt. Selten fibrinöse Abgüsse auch in den grösseren Bronchien.

Nekrosen und Pseudomembranen in der Schleimhaut des Respirationstraktus an irgend einer Stelle liessen sich demnach in 17 Fällen (16,2 pCt.) nachweisen. Hintere Rachenwand, Kehlkopf, Trachea und Bronchien zeigten gleichzeitig Nekrosen oder Pseudomembranen in einem Falle (5tägige Krankheitsdauer: 28jähriger Mann: Staphylokokken im Eiter der Keilbeinhöhle), Kehlkopf und Trachea gleichzeitig in 2 Fällen, Kehlkopf und Bronchien gleichzeitig in einem Falle. Trachea und Bronchien gleichzeitig in 2 Fällen.

R. HOFFMANN.

6) **J. J. Keegan** (Chelsea, Mass.). **Eine Hospitalepidemie von Streptokokkus-Halsentzündung nebst chirurgischen Komplikationen. (A hospital epidemic of streptococcus sore throat with surgical complications.)** *Journ. Amer. med. assoc. 17. Mai 1919.*

In dem betreffenden Marinehospital zeigten sich plötzlich viele Fälle von Wundinfektion. In allen diesen Fällen sah man eine Halsentzündung, die 2 bis 4 Tage vorher durch Ansteigen der Temperatur bemerkbar wurde. Bei näherer Untersuchung fand man einen hämolytischen Streptokokkus, der sich scharf unterschied von dem der Bronchitis und der Bronchopneumonie. Genaue Beschreibung aller einzelnen Merkmale dieser Epidemie.

FREUDENTHAL.

7) **J. Freeman. Toxische Idiopathien, die Beziehungen zwischen Heu- und anderen Pollenfiebern, Tierasthma, Nahrungsidiosynkrasien, Bronchialasthma und Asima spasticum usw. (An adress on toxic idiopathies; the relationship between hay and other pollen fevers, animal asthmas, food idiosyncrasies, bronchial and spasmodic asthmas etc.)** *The Lancet. 31. Juli 1929.*

Verf. zeigt, dass alle diese anscheinend verschiedenen Affektionen eng miteinander verbunden sind durch ihr selektives Auftreten, ihre Symptomenkomplexe und durch die Heredität. Als Behandlung kommt nur in Frage: die Vermeidung des betreffenden Irritans und die Immunisation gegen dieses.

FINDER.

8) **B. Fischer** und **E. Goldschmid** (Frankfurt a. M.). **Ueber Veränderungen der Luftwege bei Kampfgasvergiftung und bei Verbrennung.** Aus dem Senckenberg-pathol. Institut Frankfurt.

Verff. hatten Gelegenheit, mehrere Fälle von Kampfgasvergiftung und 20 Fälle zu untersuchen, die anlässlich eines Explosionsunglücks in einer Munitionsfabrik innerhalb weniger Tage bis zu 27 Tagen nach dem Unfall verstarben.

Die Kampfgasvergiftungen führten sofort oder in den ersten Tagen zum Tode; die Sektion ergab das Bild der Lungenblähung und Starre mit stärkstem Lungenödem. In den oberen Luftwegen hatten sich noch keine Veränderungen ausgebildet. Anders war der Befund in den 20 Fällen, die in der Hauptsache den Folgen der Verbrennung und der Einatmung glühender Gase erlagen. Es fanden sich schwerste Entzündungen und fibrinöse und diphtherische Membranen in Kehlkopf und Luftröhre. Die bakteriologische Untersuchung der Membranen ergab in einer Reihe von Fällen echte, zum Teil virulente Diphtheriebazillen. Die Spätfälle starben an eitrigen Bronchopneumonien und Pleuritiden, letztere mit hämorrhagischem oder eitrigem Gehalt. Die Schädigung der Schleimhaut der oberen Luftwege durch die grosse Hitze der eingeatmeten Gase hatte also den Boden für die Sekundärinfektion geschaffen.

DREYFUSS.

9) **Gustav Spiess. Beitrag zur Therapie des Keuchhustens.** *Arch. f. Laryng. Bd. 33. H. 1/2.*

Da bisher beim Keuchhusten alle Versuche einer spezifischen Serum- oder Vakzinationsbehandlung fehlgeschlagen sind, so bleibt nur die alte symptomatische Behandlung übrig und es gilt in erster Linie ein Symptom zu bekämpfen, die schweren anfallsweisen Hustenparoxysmen. Wie der Anfall zustande kommt, wissen wir nicht genau; fest steht nur die Reflexbahn und an ihr muss die Therapie ihren Angriff nehmen. S. unterbricht die Leitung durch Injektion von 80proz. Alkohol mit Zusatz von 2 pCt. Novokain in den N. laryngeus sup. Bei Erwachsenen hat Sp. mit einseitiger Anästhesie oft erstaunliche Erfolge gehabt; bei Kindern waren die Erfolge nicht so gut, er rät, bei ihnen doppelseitige Anästhesie anzuwenden. S. meint, wenn die Unterbrechung der Reflexbahn durch Anästhesierung nicht hilft, soll man doch in Erwägung ziehen, ob man nicht tracheotomieren soll, z. B. mit dem Denkerschen Besteck, um nicht eine Schädigung der Lungen zur Entstehung kommen zu lassen.

BRADT.

10) **Simon Flexner** und **Harold L. Amoss. Ueber Persistenz des Virus der Poliomyelitis im Nasenrachenraum. (Persistence of the virus of poliomyelitis in the nasopharynx.)** *The Journ. of Experimental Med. Vol. XXIX. No. 4. April 1919.*

Das Resultat der aus dem Rockefellerinstitut stammenden Arbeit ist, dass das Poliomyelitisvirus im Nasenrachen von Affen und Menschen vorkommt. Beim Menschen wurde es bei akuten Fällen durch Impfung aus dem Nasenrachen — seltener bei Gesunden aus der Umgebung — nachgewiesen, ferner in dem Gewebe bei tödlich verlaufenen Fällen in der ersten Woche der Infektion, selten jedoch, wenn überhaupt, in chirurgisch entfernten Gewebsteilen aus dem Nasenrachenraum in späteren

Perioden der Krankheit. Auch bei Affen mit akuter experimenteller Infektion wurde das Virus im Nasenrachenraum nachgewiesen.

Inokulation von Tonsillen und Adenoiden, die von Fällen zweifelloser Poliomyelitis stammten, gab weder definitive Resultate in Form typischer Paralyse und histologischer Veränderungen in den Zentralnervenorganen der injizierten Affen, noch Symptome oder Veränderungen, die mit Poliomyelitis verwechselt werden konnten.

Es ergibt sich also, dass das Virus regelmässig im Nasenrachen vorhanden ist bei Poliomyelitis in den ersten Krankheitstagen und bei tödlich verlaufenen Fällen, dass es aber verhältnismässig schnell mit fortschreitender Krankheit abnimmt — mit seltenen Ausnahmen — und dass es sich bei einem Bazillenträger gewöhnlich nicht entwickelt. Die Periode der grösseren Infektiosität liegt also in den ersten Krankheitstagen.

O. T. FREER.

11) E. Schmiegelow. **Einige Betrachtungen hinsichtlich der Wirkungen des Radiums auf inoperable maligne Neubildungen im Munde, Rachen und in der Nase.** *Arch. f. Laryng. u. Rhin. Bd. 33. H. 1/2.*

Bericht über 12 Fälle von inoperablen Karzinomen und Sarkomen der oberen Luftwege, die durch Radium geheilt bzw. günstig beeinflusst wurden. Zum Teil handelte es sich um Rezidive nach operativen Entfernungen. Um die Radiumkapseln an die erkrankte Stelle zu bringen, bedient sich S. der Prothesentechnik, die darin besteht, dass z. B. bei Krebs der Lippen und des Zahnfleisches die Radiumkapseln in Stents, im warmen Wasser erweichter Zahnprothesenmasse, befestigt werden. Hat man es mit einer bösartigen Neubildung im Rachen zu tun, z. B. mit einem Mandelkrebs, so ist man gezwungen, die Prothesenplatik in mehreren Sitzungen durchzuführen, indem man zuerst den Teil formt, der zwischen den Zähnen liegen soll, und dann den hinteren Teil; ähnlich erfolgt die Anwendung bei Neubildung im Sinus pyriformis. Für die Anwendung im Nasenrachenraum wird die Radiumtube in dem einen Ende einer Drainröhre angebracht und fixiert, indem die Drainröhre mit einem Seidenfaden an beiden Seiten der Tube festgeschnürt wird; dann wird mittels einer Bellocqueschen Röhre das freie, nicht tubengefüllte Ende der Drainröhre vom Munde hinten um den Gaumen geführt und weiter durch die Nase gezogen, so dass das tubengefüllte Ende der Drainröhre genau vor die Neubildung im Nasenrachenraum zu liegen kommt.

BRADT.

12) J. W. van der Valk. **Ein Fall von nitritoider Krise nach intravenöser Einspritzung von Neosalvarsan.** *Nederl. Tijdschr. v. Geneesk. I. No. 24. S. 2194. 1920.*

„Crisis nitritoides“ (nach Milian, Bull. de la Soc. franç. de derm. et de syph., 1913) sah man öfter nach intravenöser Einspritzung von sauer reagierendem Salvarsan. Als man das Salvarsan alkalisierte, blieben diese Krisen aus. Auch beim Gebrauch von Neosalvarsan sollen sie durchaus selten auftreten. Direkt nach der Einspritzung von 150 mg Neosalvarsan musste der Patient einige Male niesen und husten. Das Gesicht wurde gedunsen, es trat beängstigende Schwellung von Mund- und Rachenschleimhaut auf. Zugleich entstanden solitäre,

erbsengrosse, urtikariaartige Knötchen über die ganze Haut hier und da, welche schliesslich zur generalisierten Urtikaria wurden. Nach einigen Stunden waren alle Erscheinungen verschwunden. Milian gebrauchte Adrenalin als Gegengift. In dem mitgeteilten Falle wurde 6 Tage vor einer weiteren Einspritzung Adrenalin in Pillen gegeben. Es trat doch ein Anfall der Krise auf, aber weniger stark. Das nächste Mal bekam der Patient Chloratum calcicum während 14 Tagen, ebenfalls ohne Erfolg. Ein sehr beängstigender Anfall konnte durch Einspritzung von 1 ccm einer 1 prom. Lösung von Adrenalin behoben werden. Es ist durchaus angebracht, wegen der Möglichkeit des Auftretens einer solchen Krise immer erst kleine Dosen Neosalvarsan zu geben und ausserdem immer Adrenalin im Bereich zu halten.

v. GILSE.

13) **Wolff Freudenthal. Eine neue Art der Auftragung von Arzneimitteln für die Nase und den Nasenrachenraum. Vorläufige Mitteilung.** *The Laryngoscope. Juni 1920.*

Freudenthal bespricht hier dieses etwas vernachlässigte, aber sehr wichtige Thema in origineller Weise. Er erwähnt die vielen Fälle, welche sehr wohl durch richtig angewandte lokale Behandlung zu heilen sind, aber statt dessen ohne Grund der Operationssucht derjenigen zum Opfer fallen, deren mangelhaftes Wissen und unvollständige Erziehung sie nur einen Pfad, den chirurgischen, gehen lassen, meist eher zum Schaden als zum Nutzen des Patienten. Vom Rhinologen aufgetragene Medikamente gelangen meist richtig an den gewünschten Ort, aber der Erfolg der Behandlung verlangt meistens auch Selbstbehandlung seitens des Patienten und Fehlschlag hier ist meistens dem Nichtgelingen desselben, die erkrankte Stelle mit dem aufzutragenden Mittel zu erreichen, zuzuschreiben. Salben werden nicht resorbiert. Deswegen zieht Freudenthal einschmelzende Bougies ihnen vor. Früher fand er die Bougies nicht zufriedenstellend, weil in der Nase von der zu behandelnden Stelle wegschlüpfend, jetzt befestigt er sie mittelst eines aus leichtem Draht gemachten Bougiehalters (Abbildung). Die Bougies werden aus Kakaobutter gemacht und enthalten Borsäure, Gerbsäure, Eukalyptol, Adrenalin oder andere Medikamente nach Bedarf. 3—8 Minuten sind meist zur Schmelzung genügend. Bei atrophischer Schleimhaut schmelzen die Bougies schwer oder gar nicht. In solchen Fällen muss die Schleimhaut vor Einführung des Bougies mit dem Zerstäuber befeuchtet werden. Der Grad der bestehenden Atrophie der Schleimhaut lässt sich einigermassen aus der Länge der Einschmelzungszeit eines Bougies schliessen.

O. T. FREER.

b) Nase und Nasenrachenraum.

14) **H. C. v. d. Heyde. Einige Experimente über das Riechen und das Lernvermögen der Ameisen.** *Nederl. Tijdschr. v. Geneesk. II. No. 2. S. 189. 1920.*

Es konnte, was das Riechen betrifft, erwiesen werden, dass die Tiere ausser dem sogenannten „topochemischen“ Geruch ein ausgesprochenes „Witterungsvermögen“ besitzen, wodurch sie Freund und Feind auf einige Entfernung riechen und unterscheiden können.

v. GILSE.

15) **L. Onodi** (Budapest). **Die angeborenen teratoiden Geschwülste der Nasenscheidowand in einem Falle von Wolfsrachen.** *Orvosi Hetilap. No. 31. 1919.*

Beschreibung eines Falles von Missgeburt, welche 55 cm lang, 2650 g schwer war und 4 Tage lang lebte.

POLYAK.

16) **Ciro Caldera** und **Carlo Sarti. Weitere Untersuchungen über die Wirkung der Nasentamponade in bezug auf die Bakterienflora der Nase. (Ulteriori ricerche sull' aziono del tamponamento rispetto alla flora batterica del naso.)** *Arch. Ital. di Otologia. Vol. XXXI. Fasc. 3. 1920.*

Die Arbeit stellt eine Ergänzung der früheren über denselben Gegenstand dar (Ref., dieses Zentralbl., 1919, S. 245). Verff. haben die Nase vor dem operativen Eingriff und nach Entfernung des Tampons — sie benutzten Tampons aus gewöhnlicher oder mit verschiedenen Desinfizientien imprägnierte Gaze — auf ihren Bakteriengehalt untersucht und kommen zu folgenden Ergebnissen: Der einfache Verschluss der Nase am Naseneingang bewirkt infolge Aufhebung der Luftzirkulation eine ausgesprochene Vermehrung der Keime. Die Tamponade mit einfacher Gaze bewirkt ebenfalls eine ausgesprochene Vermehrung der Bakterienflora und auch das Erscheinen von Bakterienarten, die vor der Tamponade nicht vorhanden waren. Die numerische Zunahme der Keime erfolgt auch nach Tamponade mit Gaze, die mit Bismut. subnitr., mit Ferripirin, Koagulen, Almatein getränkt ist; dagegen bewirkte Tamponade mit Jodoform-, Xeroform- und Vioformgaze konstant eine Abnahme in der Zahl der Keime. Wenn nach chirurgischen Eingriffen oder bei Epistaxis eine Tamponade angebracht erscheint, sind also die letzteren Gazearten vorzuziehen; man kann den Tampon auch länger als 24 Stunden liegen lassen, ohne septische Komplikationen befürchten zu müssen.

CALAMIDA.

17) **E. W. de Flines. Schiefnasenplastik.** *Nederl. Tijdschr. v. Geneesk. II. No. 18. S. 1353. 1919.*

Mitteilung der Operation (Rhinorthosis nach Joseph).

v. GILSE.

18) **A. Orlandini. Komplette Atresie der Nasenlöcher; Verwachsung des weichen Gaumens mit der Rachenwand. Perforation des harten Gaumens. Eröffnung der Nasenlöcher; Ablösung der palato-pharyngealen Verwachsungen. Verschluss der knöchernen Perforation. (Completa atresia delle narici. Aderenza del palato molle colla faringe. Perforazione del palato duro. Apertura delle narici, distacco delle aderenze palato-faringee. Chiusura della perforazione ossea.)** *Arch. Ital. di Otologia etc. Vol. XXXI. Fasc. 4. September 1920.*

Nach Ausschneidung des im Nasenloch neugebildeten Bindegewebes ergab sich, dass das Septum völlig fehlte und die Nasenhöhle ausgefüllt war von übelriechenden Massen, gleichzeitig trennte O. die Verwachsungen zwischen weichem Gaumen und hinterer Rachenwand. Nachdem sich gezeigt hatte, dass das Einlegen von Drains die Wiederbildung der Verwachsung nicht hatte aufhalten können, machte er täglich eine Woche lang postnasale Tamponade. Es entstand

Mastoiditis und musste aufgemeisselt werden. Die Perforation am Gaumen wurde nach der Langenbeckschen Methode geschlossen. Pat. verliess völlig geheilt die Klinik. Wassermann war stets negativ, die wiederholten antiluetischen Kuren hatten keine Wirkung gehabt.

CALAMIDA.

19) Abrand. **Primäre oder wahre Rhinolithen; zwei Beobachtungen. Betrachtungen über die Pathogenese dieser Affektion. (Rhinolithes primitifs ou rhinolithes vrais; deux observations. Considérations sur la pathogénie de cette affection.)** *Revue hebdom. de laryng., d'otol. et de rhinol. Bd. 41. No. 9. 15. Mai 1920.*

Verf. schliesst bei seiner Betrachtung die sekundären Rhinolithen aus, die infolge Kalkablagerung um einen Fremdkörper entstehen. Für die Entstehung der primären Rhinolithen, als welche Verf. seine beiden Fälle anspricht, scheinen Nasenverstopfung und Infektion notwendig. Was deren Zusammensetzung anbelangt, so wurde weder Kalziumphosphat noch Silizium gefunden, sondern dieselbe Zusammensetzung wie bei käsigen Konkrementen. Das käsige Stadium geht dem rhinolithischen voraus. Der Rhinolith entsteht durch Wirkung verschiedener Mikroorganismen. Die Entwicklungsdauer der Steine kann sehr lang sein, mehr als 20 Jahre; das Gewicht kann bis zu 33 g betragen. Das Naseninnere weist sehr häufig Veränderungen auf (Hypertrophien, Atrophien, Ulzerationen).

FINDER.

20) **William Sheppegrell. Das Heufieber und Rhinitis hyperaesthetica. (Hay fever and hyperaesthetic rhinitis.)** *The Laryngoscope. August 1917.*

In New Orleans (halbtropisches Klima) erscheint Heufieber auch im Dezember, Januar und Februar, indem Fälle als Folge des Einatmens von dem Blütenstaub des Wiesengrases und des Parthenium hysterophorus erscheinen. Rhinitis hyperaesthetica, welche als die gewöhnliche Form, durch Strassenstaub verursacht, angesehen wird, ist oft nicht vom gewöhnlichen Staub, sondern von mit diesem vermischten Blütenstaub verursacht, wie Sheppegrell dieses durch mikroskopische Untersuchungen des Staubes bewies. Ein Landregen hat einen günstigen Einfluss auf eine Heufieberepidemie, denn das Durchnässen des Blütenstaubs macht ihn unschädlich, indem nachheriges Trocknen ihm seine schädlichen Eigenschaften nicht wiedergibt. Illustrierter Aufsatz.

O. T. FREER.

21) **L. Bayer. Ein Fall von Molluscum fibrosum (Aerocherdom) der Nase.** *Nederl. Tijdschr. v. Geneesk. 1919.*

Sehr kurze Mitteilung der bei einer Negerin in Englisch-Ostafrika wahrgenommenen Geschwulst mit Abbildung. Nähere Untersuchung bzw. Entfernung der Geschwulst war nicht möglich gewesen.

v. GILSE.

22) **E. Schittler. Ueber den Wert der axialen Schädelaufnahme bei Nebenhöhleneiterungen.** *Arch. f. Laryng. Bd. 33. H. 1/2.*

Sch. weist darauf hin, dass neben der rhinoskopischen Untersuchung zur Diagnose die Röntgenaufnahme oft nicht entbehrt werden kann. Er empfiehlt neben der seitlichen und sagittalen auch die axiale Aufnahme, die besonders für

Stirn-, Keilbein- und Siebbeinhöhlen wertvolle Resultate liefert. Die Aufnahme wird am sitzenden Patienten gemacht, die Platte bei möglichst weit vorgestrecktem Hals tief unter das Kinn geschoben. Der Zentralstrahl geht etwas nach vorn, von der Kopfmitte axial nach unten. Ein Nachteil des axialen Verfahrens liegt darin, dass sämtliche Höhlen ziemlich weit von der Platte entfernt sind, was die Schärfe beeinflussen und zur Verzerrung Anlass geben kann. Sch. rät, neben der sagittalen Aufnahme, vor allem eine axiale zu machen, die sämtliche Nebenhöhlen beider Seiten auf einer Platte zeigt und über die Keilbeinhöhlen und hinteren Siebbeinzellen Auskunft gibt. BRADT.

23) **Pietro Calicati. Obliterieren die von ihrer Vorderwand breit eröffneten und ausgekratzten Nebenhöhlen? (I seni nasali ampiamente aperti della loro parete anteriore e raschiati si obliterano?)** *Arch. Ital. di Otologia etc. Vol. XXXI. H. 4. 1920.*

Verf. hat an Hunden die Operation der Stirnhöhle nach Szamoilenko ausgeführt und zwar sowohl bei Tieren, bei denen durch Einführung einer Kultur von Staphylokokkus ein Empyem hervorgerufen war, als auch bei solchen mit intakter Stirnhöhle. Es wurde immer nur an einer Stirnhöhle operiert, die andere wurde zur Kontrolle unberührt gelassen. Die Tiere wurden nach 1—7 Monaten getötet. Aus den Versuchen ergibt sich, dass bei den vereiterten Höhlen nach breiter Eröffnung und völliger Entfernung der Schleimhaut niemals eine Obliteration der Höhle, sondern nur eine mehr oder weniger ausgesprochene Einengung derselben stattfindet. Dagegen fand bei den drei an gesunder Höhlung operierten Hunden zweimal völliger Verschluss derselben und nur bei einem eine Einengung statt. Verf. beschreibt ausführlich die bei seinen Versuchstieren gefundenen makro- und mikroskopischen Befunde an den operierten Höhlen. Auffallend ist der Unterschied an den Höhlen, bei denen Eiterung bestand, und den gesunden Höhlen. Bei ersteren war eine geringere osteogenetische Aktivität vorhanden, was Verf. auf die schädliche Wirkung schiebt, die aller Wahrscheinlichkeit nach die Eiterung auf das Endost, das Knochenmark und vor allem auf das Periost ausübt. Bei einigen der nach 3 oder 4 Monaten getöteten Hunde fand Verf. die Schleimhaut teilweise wieder gebildet. Verf. folgert aus seinen Tierexperimenten, dass man nicht in allen Fällen eine Heilung der Stirnhöhleneiterung durch die Operation nach Szamoilenko erwarten könne und dass durch diese auch die Gefahr der Komplikationen nicht ausgeschaltet werden könne. Um schwere Gefahren auszuschliessen, sei es daher notwendig, den Canalis nasofrontalis offen zu halten und ihn nicht, wie es Szamoilenko und Moure tun, zu schliessen. CALAMIDA.

24) **Citelli. Ueber eine neue Krankheit der Oberkieferhöhle. Auf Grund dreier selbst beobachteter Fälle von sog. Antro-Choanalpolyp.** *Arch. f. Laryng. Bd. 33. H. 1/2.*

C. beschreibt 3 Fälle von Antrochoanalpolyp, die sich ohne Schwierigkeiten von der Nase aus entfernen liessen. Bei der Extraktion platzten alle 3 Polypen und es entleerte sich reichlich seröse, etwas blutig gefärbte Flüssigkeit. Bei der makroskopischen Betrachtung machten die vermeintlichen Polypen mehr den Eindruck

einer Zystenwand, als eines soliden Polypen. Die mikroskopische Untersuchung jedoch ergab, dass es sich weder um das eine noch das andere handelte, sondern dass in Wahrheit ein Prolaps eines Abschnittes der Antrumschleimhaut vorlag. Die Wand, die von dem vermeintlichen Polypen übrig blieb, bestand nämlich aus Mukosa, Submukosa und Periost. Verf. nimmt an, dass sich infolge eines entzündlichen Vorganges an einem Punkt die Fibromukosa von dem darunter liegenden Knochen losgelöst hat, wobei zwischen ihr und dem Knochen sich seröse Flüssigkeit ansammelte; infolge der leichten Ablösbarkeit der Schleimhaut und durch die Wirkung der Schwere nimmt jene Ablösung zu, es kommt zu einer handschuhfingerartigen Ausstülpung und wenn diese mit ihrem freien Ende eines der beiden Ostien der Höhle erreicht hat, so gelangt sie in die Nasenhöhle. Verf. glaubt, dass die Mehrzahl der Antrochoanalpolypen und vielleicht auch diejenigen der Keilbeinhöhle in Wirklichkeit solche Prolapse der Schleimhaut der betreffenden Höhle darstellen.

BRADT.

25) **E. Marx. Augenerscheinungen durch Osteomyelitis des Oberkiefers bei Säuglingen.** *Nederl. Tijdschr. v. Geneesk. II. No. 4. S. 294. 1920.*

Mitteilung von 3 Fällen mit anschliessender ausführlicher Besprechung der Literatur.

VAN GILSE.

26) **Erggelet** (Jena). **Osteom des Siebbeins.** *Med. Klinik. No. 36. S. 940. 1920.*

Mann mit seit 5 Jahren bestehendem Exophthalmus. Im Röntgenbild scharfer Schatten im vorderen Siebbein bis in die Keilbeingegend. Diagnose eines vom Siebbein ausgehenden Osteoms durch die Operation bestätigt.

SEIFERT.

27) **John A. Thompson. Eine ungewöhnliche Infektion nach Siebbeinerkrankung. (An unusual infection after ethmoiditis.)** *The Laryngoscope. Aug. 1917.*

Nach Eröffnung einer eiternden rechten Bulla ethmoidalis verschwand eine Ischias von dreimonatiger Dauer.

O. T. FREER.

28) **Derric T. Vail. Exophthalmus und Okulomotoriusparalyse auf frische Eiterung der hinteren Siebbeinzellen folgend durch intranasale Operation geheilt.** *The Laryngoscope. Juni 1920.*

Vor 10 Tagen hatte ein 50jähr. Mann einen brennenden Schmerz im rechten Auge und in der rechten Augenhöhle. 24 Stunden darauf folgte Ptosis des rechten Augenlids mit Drehung des Auges nach aussen. Sehkraft normal, Pupille erweitert; also Paralyse des rechten Okulomotorius. Das Röntgenbild zeigte Verdunkelung der rechten Frontalgegend, des Siebbeins und der Kieferhöhle. Eiteriger Ausfluss an der rechten Seite der hinteren Rachenwand. Viel Eiter aus der rechten Keilbeingegend beim Ansaugen. Alle rechten Siebbeinzellen wurden ausgeräumt und es fand sich eine enorm grosse einzelne Eiterhöhle im hintersten Teil des rechten Siebbeinlabyrinths. Genesung. Erklärung des Verlaufs: Es bestand ein grosser subperiostealer Abszess der rechten Augenhöhle, welcher von der erwähnten grossen Siebbeinzelle durch die Orbitalwand sich unter das Orbitalperiost entleerte, das Periost, ohne es zu perforieren, abhebend.

O. T. FREER.

29) **G. Lobmayer** und **P. Ranschburg** (Budapest). **Operierter und gebesserter Fall von Akromegalie.** *Verhandl. d. Aerztervereins zu Budapest. No. 22. 1918.*

Operation der Hypophyse nach Ablösung der Nase und Entfernung des Septums, der oberen Muscheln, des Siebbeins, Rostrums und der vorderen Wand der Keilbeinhöhle.

POLYAK.

30) **Henry C. Haden. Schanker der Rachenmandel. (Chancre of the pharyngeal tonsil.)** *The Laryngoscope. August 1917.*

Verheiratete Patientin von 25 Jahren. Seit 2 Wochen starker Kopfschmerz. Hintere Rhinoskopie zeigte eine stark geschwollene Rachenmandel mit geschwüriger Oberfläche. Die Diagnose wurde auf akute Rachenmandelentzündung gestellt. Der starke Schmerz zwang zum Gebrauch von Morphium. Am dritten Tage wurde ein Stückchen der Rachenmandel ausgespuckt. Mikroskopische Untersuchung zeigte Spirochäten. Der sekundäre Ausschlag folgte. Modus der Infektion unbekannt.

O. T. FREER.

c) Mundrachenhöhle.

31) **Weinhardt** (Tübingen). **Ueber die Stomatitis ulcerosa.** *Dermat. Zeitschr. Bd. 31. H. 4. Oktober 1920.*

Auf Grund von 20 Fällen schliesst Verf., dass die Stomatitis ulcerosa eine eigene Krankheit und zwar eine Infektionskrankheit ist, die durch den Bac. fusiformis hervorgerufen wird. Die Spirochäten wie die anderen Mikroorganismen spielen dabei nur eine saprophytische Rolle.

FINDER.

32) **Ridder. Zur Kasuistik der Fremdkörper der Parotis bzw. des Ductus Stenonianus.** *Berliner klin. Wochenschr. No. 8. S. 176. 1919.*

Granatsplitter in der linken Parotis bzw. deren Ausführungsgang. Es hatte zu Kaubeschwerden und intermittierendem Tumor salivalis Veranlassung gegeben. Demonstration des Röntgenbildes. Entfernung abgelehnt.

R. HOFFMANN.

33) **B. G. Voorhees. Sarkom des weichen Gaumens. (Sarcoma of the soft palate.)** *The Laryngoscope. August 1917.*

Mädchen von 10 Jahren. Das Gewächs belastete den weichen Gaumen so, dass er tief herabhing. Tod nach einem Monat. Spindelzellensarkom.

O. T. FREER.

34) **R. Imhofer. Zwei ungewöhnliche Formen von Gaumenspalten.** *Zeitschr. f. angewandte Anatomie und Konstitutionslehre. Bd. 5. H. 3. 1919.*

Der eine Fall betrifft eine submuköse Gaumenspalte bei einem Musterungspflichtigen; seit Kindheit bestand Sprachstörung und Beschwerden bei der Nahrungsaufnahme in der Weise, dass Flüssigkeiten durch die Nase regurgitieren.

Im zweiten Fall war die Sprache der bei Wolfsrachen entsprechend, ebenso alle anderen Symptome. Die Untersuchung zeigt einen Wolfsrachen, der aber die Eigenheit aufweist, dass an der linken Seite des Defektes, etwas hinter der Mitte eine Uvula sitzt, wenigstens ein Gebilde, das in seiner Gestalt völlig einer solchen entspricht; dasselbe ist fast senkrecht zur gewöhnlichen Richtung der Uvula ge-

stellt, ragt in den Defekt, etwas mit der Spitze nach rückwärts sehend, hinein. Der Larynx schief, mit der Spitze der Epiglottis etwas nach links sehend. Irgendwelche Krankheitsprozesse oder Residuen solcher nicht nachweisbar.

Es fragt sich, ob das Gebilde eine Uvula ist; es liegt ganz ausserhalb der Bildung des weichen Gaumens. Der Anatom gab seine Meinung dahin ab, dass es nicht als Uvula anzusehen sei.

FINDER.

35) **Hansberg** (Dortmund). **Retropharyngealer Abszess infolge einer Peritonsillitis retronasalis.** *Med. Klinik. No. 33. S. 806. 1920.*

Bei einer akut fieberhaft erkrankten 51 jährigen Frau war wegen hochgradiger Atemnot die Tracheotomie erforderlich. Schwellung und Oedem der rechten Rachen-Zungenwurzelhälfte und des Larynxeingangs war die Ursache der Atemnot. Darnach Inzision eines retropharyngealen Abszesses, der durch eine Peritonsillitis retronasalis bedingt war; Heilung in kurzer Zeit.

SEIFERT.

36) **B. Lunghetti. Untersuchungen über die normale und pathologische Struktur der Rachenhypophyse. (Ricerche sulla struttura normale e patologica della ipofisi faringea.)** *Atti della R. Accademia dei Fisiocritici in Siena. 25. Juni 1920.*

Verf. hat bei 55 Individuen von Neugeborenen bis zum spätesten Lebensalter das Verhalten der Rachenhypophyse und der zentralen Hypophyse untersucht, ferner hat er vergleichend-anatomische Untersuchungen bei der Wirbeltierreihe angestellt. Er ist zu folgenden Ergebnissen gelangt: Die Rachenhypophyse, die beim Menschen als konstant bezeichnet werden kann, erscheint in der Wirbeltierreihe nur bei einigen Vögeln (Hühnern) und Säugetieren (Fleischfresser). Sie erweist sich speziell beim Menschen als bestehend aus einem Drüsengewebe, das seinem Strukturcharakter nach demjenigen des Vorderlappens der Zentralhypophyse und — genauer gesprochen — dem Fortsatze ähnelt, welchen dieser auf die Vorderfläche des Hypophysenstiels sendet (vorderer oder zungenförmiger Fortsatz), und der, ebenso wie die Rachenhypophyse, von Parenchymsträngen gebildet wird, die meist arm sind an chromophilen Zellen und bisweilen vermischt mit Haufen von Pflasterepithelzellen. Es ist daher logisch anzunehmen, dass die Rachenhypophyse, wenn auch in beschränktem Masse, eine Funktion hat, die derjenigen des Vorderlappens der Zentralhypophyse ähnlich ist.

Sowohl bei entzündlichen Zuständen der Rachenschleimhaut, wie bei den Hyperplasien der Rachentonsille können die zentrale und die pharyngeale Hypophyse verschiedene Veränderungen aufweisen. Sie kann hyperämisch sein, die bindegewebigen Septen verdickt oder von Leukozyten infiltriert, die Parenchymzellen in verschiedener Weise verändert. Auch die zentrale Hypophyse kann Kongestionserscheinungen, starke Schwankungen in der Menge der chromophilen Elemente, des im Hypophysenspalt enthaltenen Kolloids und der darin suspendierten desquamierten Zellen zeigen. Wenn man jedoch die Häufigkeit bedenkt, mit der solche Veränderungen sich auch bei verschiedenen Allgemeinerkrankungen finden, so betrachtet Verf. die Pathogenese dieser Veränderungen der zentralen Hypophyse für diskutabel und auch sehr kompliziert. Er hält es jedoch nicht für ausge-

schlossen, dass das Hypophysensystem in der einen oder anderen Weise bei den Krankheitsprozessen im Pharynx beteiligt ist und dass diese Beteiligung sich in besonderen klinischen Symptomen manifestieren kann. CALAMIDA.

37) **P. H. Hennessy** und **William Fletcher. Infektion mit den Mikroorganismen der Angina Vincenti infolge Biss. (Infection with the organisms of Vincent's Angina following man-bite.)** *The Lancet. 17. Juli 1920.*

Ein Malaye biss einen Tamilen in den Finger, es entstand ein Abszess, in dessen Eiter fusiforme Bazillen und eine enorme Zahl von Spirochäten von verschiedenem Typus und Grösse gefunden wurden. FINDER.

38) **Marx** (Witten). **Zur Behandlung der Plaut-Vincentschen Angina.** *Med. Klinik. No. 37. 1920.*

Empfehlung von 1proz. Pyoctan. coerul., auf die erkrankten Mandelpartien aufgetragen, bis alles intensiv gefärbt ist. Ausserdem zweistündliche Gurgelungen mit Kalium chloricum. SEIFERT.

39) **Nestle** (Lichterfelde). **Zum gehäuften Auftreten der Plaut-Vincentschen Angina.** *Med. Klinik. No. 34. 1920.*

Auch im Kreiskrankenhaus Lichterfelde konnte eine auffallende Zunahme der Angina Plaut-Vincentii beobachtet werden, 11 Fälle verteilten sich auf die Monate März bis August und betrafen meist junge kräftige Individuen beiderlei Geschlechtes im Alter von 17—20 Jahren, nur ein Knabe von 4 Jahren befand sich darunter. In der Therapie beschränkte man sich auf eine örtliche Behandlung, Bepinselung mit Argentum nitricum, Protargol, Pyozyanase. SEIFERT.

40) **Echlin S. Molyneux. Zwei Fälle mit Radium behandelter Karzinome, die nach 11 Jahren noch am Leben sind. (Two cases of carcinoma alive eight years after radium treatment.)** *Brit. med. Journ. 9. Oktober 1920.*

Der eine der beiden Fälle betraf ein Karzinom der Tonsille bei einem 61jähr. Mann; es war aussen am Halse bereits ein grosses Drüsenpaket fühlbar. Radium wurde zweimal wöchentlich von aussen am Halse angewandt. Später wurde mit der Dosierung zurückgegangen. Nach 6 Monaten waren alle Zeichen der Erkrankung völlig verschwunden. Seit 8 Jahren ist kein Rezidiv eingetreten. FINDER.

41) **Courtenay Yorke** (Liverpool). **Anästhesie bei Tonsillen- und Adenoidoperationen. (Anaesthesia in tonsils and adenoid operations.)** *Brit. med. Journ. 28. August 1920.*

Verf. empfiehlt an Stelle der — in England fast allgemein gebräuchlichen — Chloroform- und Aethernarkose Lachgas und Lokalanästhesie und zwar braucht er für Kinder unter 14 Jahren und bei Erwachsenen, wenn es sich nur um Entfernung der Adenoiden handelt, Lachgas, wenn es sich um Tonsillektomie handelt, meist Lokalanästhesie. Verf. beschreibt die von ihm befolgte Operationstechnik an der Hand einiger Abbildungen. Er gebraucht bei Kindern zur Tonsillektomie eine Modifikation der Sluderschen Methode. Ueber mehr als 6000 Kinder in Lachgasnarkose operiert ohne Todesfall; die Zahl der erheblicheren Blutungen dabei betrug weit unter 1 pCt. FINDER.

42) H. Burger. **Indikationen zur Tonsillektomie.** *Nederl. Tijdschr. v. Geneesk. II. No. 4. S. 351. 1920.*

Kurze Mitteilung. Die hauptsächlichsten Indikationen sind 1. rezidivierende akute Anginen, 2. chronische lakunäre Mandelentzündung. Die Operation ist die beste Therapie bei einer Anzahl allgemeiner Infektionen mit entfernter Organentzündung, namentlich bei akutem Muskel- und Gelenkrheumatismus, verschiedenen Formen von Endokarditis und Nierenentzündung.

v. GILSE.

43) Frank L. Dennis **Tonsillektomie bei tuberkulösen Patienten. (Tonsillectomy in the tuberculous.)** *November 1917.*

Nur in einem Falle erfolgte Tuberkulose der Wunde nach Tonsillektomie. In dem Aufsatze wird der oft gebrauchte Ausdruck „diseased tonsils", erkrankte Mandeln, als Grund für die Tonsillektomie angegeben. Ein pathologisch so unbestimmter Ausdruck lässt sich nicht rechtfertigen, und des Referenten Erfahrung nach wird er meistens bei keineswegs „erkrankten", sondern bloss atrophischen Mandeln gebraucht. Dennis zieht den Schluss, dass Tonsillektomie bei bestehender Lungentuberkulose gefahrlos sei. Für Dennis' Schlussfolgerung, dass der tuberkulöse Prozess bei 22 von 34 Patienten günstig durch die Tonsillektomie beeinflusst wurde, wird kein überzeugender Beweis gebracht.

O. T. FREER.

44) H. Burger. **Lungenabszess nach Tonsillektomie. Zusammenstellung der Literatur.** *Nederl. Tijdschr. v. Geneesk. 1920.*

B. meint, dass die Gefahr für Lungenabszess äusserst gering ist, wenn man nur diese 3 Regeln befolgt: 1. Klinische Behandlung und Bettruhe während einiger Tage nach der Operation; 2. bei älteren Kindern und Erwachsenen Lokalanästhesie; 3. bei Kindern alle Fürsorge, welche eine Operation in Narkose erheischt.

v. GILSE.

d) Kehlkopf und Luftröhre.

45) William B. Chamberlain. **Bericht über einen Fall von Kehlkopfzyste. (Report of a case of cyst of the larynx.)** *The Laryngoscope. August 1917.*

Kleines Kind, Alter nicht angegeben, aber wohl ein Säugling, hatte inspiratorischen Stridor seit der Geburt. In der Schwebelaryngoskopie zeigte sich eine pralle, feste, glatte Geschwulst, welche im Kehlkopfeingang lag und das Larynxinnere ganz verhüllte. Einstich mit dem Lynch-Messer. Eine braune Flüssigkeit schoss heraus und die Zyste verschwand dem Auge. An ihrer Stelle sah man jetzt in einen normalen Kehlkopf und Luftröhre hinein. Nach 6 Monaten hatte sich die Zyste nicht wieder gefüllt und das Kind blieb gesund.

O. T. FREER.

46) A. Esch. **Ueber Kehlkopfschüsse.** *Internat Zentralbl. f. Ohrenheilk. u. Rhino-Laryng. Bd. 18. H. 1. 1920.*

Ueberblick über die in der Literatur berichteten Fälle und die aus denselben sich in Betreff von Symptomatologie, Diagnose und Behandlung ergebenden Grundsätze.

FINDER.

47) **Canuyt. Kehlkopftuberkulose und Schwangerschaft.** *Journ. de Méd. de Bordeaux. 10. Juni 1920.*

Mitteilung eines Falles, betreffend eine 36jährige 5gebärende, der während dreier Schwangerschaften beobachtet wurde. Jedesmal trat eine Verschlechterung der Kehlkopferscheinungen (Infiltration der Epiglottis, der Aryknorpel und Stimmlippen mit Infiltration in der Intraaryregion) auf und es erfolgte Hyperämie und Ulzeration, sowie Hämoptoe pulmonalen Ursprungs. Der Fall wird als Stütze für die Ansicht von Pinard herangezogen, dass systematische Einleitung des Aborts bei Schwangeren mit Kehlkopftuberkulose zweiten Grades nicht gemacht werden sollte.

FINDER.

48) **K. Greif. Die Rhinoreaktion und ihre Bedeutung für die Lokalbehandlung der Kehlkopftuberkulose.** *Casopis Lekaruv Ceskych. No. 37. 1920.*

Technik der Rhinoreaktion: Nach sorgfältiger Abtrocknung des Schleimes mit einem Wattetampon wird ein Tampon mit 5—10 proz. Tuberkulinlösung in $^1/_2$ proz. Karbolsäure zwischen untere Muschel und vorderen Septumanteil eingelegt und 24 Stunden darin gelassen.

Die Reaktion äussert sich in 3 Graden:

1. Infiltrat der Schleimhaut +.
2. Feine Granulabildung, die Schleimhaut sieht wie mit Mehl bestäubt aus ++.
3. Zusammenhängende Beläge und Krusten +++.

Der Reaktionsausfall lässt, event. kombiniert mit der Kutanreaktion, bei Kehlkopftuberkulose die Reaktionsfähigkeit des Organismus beurteilen. Negativ reagierende Fälle von Kehlkopftuberkulose, event. mit negativer Kutanreaktion, sind eine Kontraindikation gegen chirurgische Behandlung und sollen nur konservativ behandelt werden.

Bei spezifisch behandelten Fällen dürfen aber aus dem Ausfalle der Rhinoreaktion keine Schlüsse gezogen werden.

R. IMHOFER.

49) **Otto Kieffer. Statistische und klinische Beiträge zur Lungentuberkulose mit besonderer Berücksichtigung der Kriegseinflüsse.** *Zeitschr. f. Tuberkulose. Bd. 32. H. 2/3. 1920.*

In dem 2312 Fälle umfassenden Material des Spitals für Lungenkranke in Mannheim (1205 Männer und 1107 Frauen; 783 offene und 585 geschlossene Tuberkulosen und 944 gestorbene Fälle, von denen 629 seziert wurden) wurde Kehlkopftuberkose festgestellt bei den gestorbenen Fällen in 238 (38 pCt.). Bei den nicht Gestorbenen war diese Komplikation seltener, und zwar bei den offenen Formen 100 mal = 13 pCt., bei den geschlossenen Formen 17 mal = 3 pCt. Die Häufigkeit der Kehlkopftuberkulose ging also der Schwere der Grundkrankheit im allgemeinen parallel. „Nicht selten ist man überrascht über den geringen anatomischen Befund, wenn intra vitam schwerste klinische Erscheinungen: völlige Stimmlosigkeit und heftigste Schluckbeschwerden bestanden hatten, während andererseits schwere geschwürige Prozesse des Kehlkopfs subjektiv kaum Symptome machten“. Es fand sich in dem Material kein Fall von Kehlkopftuberkulose ohne Lungentuberkulose.

FINDER.

50) **Ove Strandberg. Die Anwendung des universellen Lichtbades bei rhinolaryngologischer Tuberkulose.** *Die Strahlentherapie. Bd. 10. H. 1. S. 342.*

Verf. berichtet über seine Erfahrungen mit dem universellen Kohlenbogenlichtbad; er benutzt Bogenlichtlampen von 20—50 Ampère, bei Behandlung von 2 Patienten gleichzeitig solche von 75 Ampère à 50 Volt. Gleichzeitig müssen die Patienten lokal behandelt werden mit Galvanokaustik, Elektrolyse oder — bei Lupus — chirurgisch. Von 168 Patienten hat er 131 (77,9 pCt.) bei dreijähriger Beobachtungszeit anscheinend geheilt; von diesen hat er 52 versuchsweise nicht lokal behandelt, von diesen sind 43 augenscheinlich geheilt. Es scheint also möglich, den rhinolaryngologischen Lupus vulgaris durch Lichtbad allein zu heilen. Dieses Resultat ist weit günstiger als bei der Quarzlampe.

Ferner hat Verf. 3 Patienten mit tuberkulösen Geschwüren in Mund- bzw. Rachenhöhle so behandelt, ebenfalls mit günstigem Resultat; ferner 7 Fälle von Larynxtuberkulose, von denen 6 geheilt sind. Alle diese Patienten hatten Ulzerationen im Larynx, auf einem oder beiden Stimmbändern oder in der Regio arytaenoidea. Vier von den geheilten Fällen sind 2, 9 und 11 Monate, sowie $2^3/_4$ Jahre beobachtet worden. Keiner dieser Larynxfälle wurde lokal behandelt; die Behandlung bestand ausschliesslich in universellen Kohlenbogenlichtbädern.

FINDER.

51) **Sir St. Clair Thomson. Krebs des Kehlkopfinnern. (Intrinsic cancer of the larynx.)** *The Lancet. 24. Juli 1920.*

Der Aufsatz beschäftigt sich auf Grund von 44 Fällen, die er mittels Laryngofissur behandelte, mit dem von Semon als differentialdiagnostisch wichtig bezeichneten Symptom der Bewegungsbeschränkung des erkrankten Stimmbandes. T. fand dieses Symptom unter seinen 44 Fällen nur bei 17, bei den anderen 27 war das erkrankte Stimmband völlig beweglich. Verminderte Beweglichkeit findet sich in Frühfällen eher, wenn die Geschwulst in das Stimmband eingebettet ist oder in dessen Substanz hineinwächst, als wenn sie aufsitzt oder gar gestielt ist. Sie findet sich auch häufiger, wenn die Geschwulst an der Innenseite des Stimmbandes oder subglottisch sitzt, als auf der Oberfläche.

Ist das Symptom vorhanden, so ist es differentialdiagnostisch wertvoll zur Unterscheidung maligner von gutartigen Tumoren. Es hat dagegen geringen Wert und kann sogar irreführen bei der Differentialdiagnose zwischen malignem Tumor und tuberkulöser oder syphilitischer Erkrankung.

In prognostischer Beziehung ist die geringere Beweglichkeit des erkrankten Stimmbandes von grosser Bedeutung: Von den 27 Patienten mit beweglichem Stimmband sind 21 am Leben und rezidivfrei; von den 17 Patienten mit herabgesetzter Beweglichkeit des Stimmbandes sind nur 7 am Leben und rezidivfrei.

FINDER.

52) **Rouget und de Parrel. Sprache ohne Kehlkopf. (La parole sans larynx.)** *Revue hebdom. de laryng., d'otol. et de rhinol. Bd. 41. No. 9. 15. Mai 1920.*

Künstliche Kehlköpfe sind für Laryngektomierte überflüssig, um sich verständlich zu machen. Ein von Sébileau Operierter war nach 5 jähriger Uebung so weit gekommen, dass er sich auf 10—15 m Entfernung mit lauter Stimme ver-

ständlich machen konnte. Oesophagus und Magen erfüllen an Stelle von Lungen und Laryngo-Trachealhöhle die Funktion von Blasebalg und Luftreservoir; die Verproviantierung mit Luft erfolgt durch Verschlucken derselben. Der notwendige Druck zur Hervorbringung der Stimmlaute wird durch hermetischen Verschluss des Pharynxreservoirs hervorgebracht; dieser Verschluss wird durch die synergische Aktion des Gaumensegels, des Zungengrundes, der Rachenmuskeln und des M. mylo-hyoideus bewirkt.

Verff. analysieren ferner die Hervorbringung der Töne. Für diejenigen, die keinen Lippenschluss erfordern, wie „a“ oder „e“, erfolgt sie durch die mylohyoideale Muskelgruppe, M. pharyngo-stylo-amygdalo-palatoglossus, Verschluss des glosso-palatalen Diaphragmas, eine veritable Glottis durch die Zungenbasis und brüske Luftausstossung, wie bei der normalen Erzeugung des Lautes „k“. Die hinteren Gaumenbögen spielen die Rolle von Stimmbändern, wie man es bei Erzeugung des Lautes „a“ konstatieren kann, wobei die Resonanzräume bukkal oder nasal sind. Bei diesen Individuen geht jedem Laut ein „g“ voraus; die Stimme klingt wie eine Grabesstimme, ist zittrig, ohne Wechsel in Intonation und Höhe; alle Konsonanten werden regulär artikuliert; die Vokale sind wenig verändert, ausser den nasalen; die Zischlaute sind schwach. Bei der Tonproduktion, die eine besondere Anstrengung erfordert (s, ch, j), ist eine geräuschvolle Exspiration in Höhe der Trachealmündung hörbar.

FINDER.

53) J. v. Bókay (Budapest). **Meine mit der O'Dwyerschen Intubation während 28 Jahre erreichtenn Resultate.** *Orvosi Hetilap. No. 29/30. 1919.*

Bericht über 2114 Fälle. Diese sehr lehrreiche, durch lange Erfahrung begründete Statistik muss in den Originalen nachgelesen werden. Die Publikation wird wohl auch in deutscher Sprache erscheinen.

POLYAK.

54) V. Uchermann. **Die chirurgische Behandlung der chronischen, traumatischen, intralaryngealen und intratrachealen Stenosen.** *Acta oto-laryngologica. Vol. II. Fasc. 3. p. 278.*

Verf. hat seit der letzten Veröffentlichung (Ref. Zentralbl. f. Lar., Juni 1920) weitere 6 Stenosefälle mit Spaltung und Bolzung behandelt.

Die Krankengeschichte dieser 6 Fälle wird mitgeteilt. Verf. hat jetzt in allem 17 kontinuierliche Fälle von chronischer, traumatischer, laryngo-trachealer Stenose mit Spaltung und Bolzung nach seiner Methode behandelt, alle geheilt, ohne wesentliche Zwischenfälle, ohne entstellende Narben, mit freier Respiration und guter Stimme.

R. LUND.

55) L. Bard (Strassburg). **Trachealkompression infolge Aerophagie im Verlauf einer idiopathischen Oesophagusdilatation. (Compression trachéale par aérophagie au cours d'une dilatation idiopathique de l'oesophage.)** *Arch. des maladies de l'appareil digestif etc. Tome X. 8. April 1920.*

50jähr. Mann leidet seit 4 Wochen an Anfällen von hochgradiger Dyspnoe mit Einziehung, Strangulationsgefühl, Stimmstörungen und Anschwellung am Halse; diese Anfälle treten täglich gewöhnlich gegen 4 Uhr nachmittags auf und dauern 2—3 Stunden. Es wurde Diagnose auf Mediastinaltumor gestellt. 18 Monate

vorher war eine Dilatation des unteren Abschnittes des Oesophagus infolge von Kardiospasmus festgestellt worden. Am Halse bestand zwischen Jugulum und Ringknorpel eine permanente Schwellung. Im Moment eines Anfalles sah man den Pat. häufige Schluckbewegungen machen; er bekam etwas Erleichterung, wenn er den Kopf nach hinten beugte und eine forcierte Inspiration machte.

Verf. führt diese Krisen zurück auf eine aerophagische Ausdehnung der oberen Oesophaguspartie, eine Ausdehnung, die eine Kompression der Trachea und vielleicht auch des Rekurrens mit sich bringt. Die Röntgenaufnahme zeigte eine sehr hochgradige Dilatation des Oesophagus.

Verf. riet, jedesmal gleich zu Beginn der Anfälle eine Sonde einzuführen, durch welche die Luft entweichen konnte; dieses Verfahren war jedesmal von Erfolg begleitet.

FINDER.

56) **Otto Maier. Die Lehre von den intratrachealen Tumoren im Anschluss an einen Fall von Zystadenom.** Aus der chirurg. Klinik in Innsbruck. *Bruns' Beitr. z. klin. Chir. Bd. 120. S. 450. 1920.*

26 Jahre alte Frau, seit 4 Jahren an zunehmender Atemstenose erkrankt, zeigt tracheoskopisch (Prof. Herzog) etwa 5 cm unterhalb der Glottis einen höckrigen, blassroten, das ganze Trachcallumen ausfüllenden Tumor. Längere Untersuchung der Atemnot wegen nicht möglich. Die Röntgenaufnahme zeigte deutlichen Schatten in der Trachea. Operation. Partielle Strumektomie. Tiefe Tracheotomie. Von hier aus Spaltung der Trachea nach oben; Entfernung eines über kirschengrossen Tumors. Primäre Naht der Trachea. Die histologische Untersuchung ergab ein Zystadenom mit ins Lumen der Zysten vorspringenden papillomatösen Wucherungen. — Im Anschluss an diesen Fall gibt M. einen zusammenfassenden Ueberblick über die bisher beobachteten intratrachealen Geschwülste, ihre Anatomie, Symptomatologie und Behandlung.

DREYFUSS.

57) **B. Freystadtl** (Budapest). **Ueber venektatische Blutungen aus der Luftröhre.** *Orvosi Hetilap. No. 17. 1919.*

Mitteilung von 2 Fällen; beide wurden lange Zeit hindurch wegen wiederholten Hämoptoen für lungenkrank behandelt. Die Stelle der Blutung konnte an beiden Fällen mit dem Kehlkopfspiegel festgestellt werden.

POLYAK.

58) **Marschik. Resektion der Trachea.** Gesellschaft der Aerzte Wien, Sitzung vom 4. April 1919. *Deutsche med. Wochenschr. No. 41. S. 1152. 1919.*

20jähr. Mädchen hatte als Kind eine schwere Diphtherie durchgemacht und musste längere Zeit die Kanüle tragen. Im Sommer 1918 wegen schwerer Stenoseerscheinungen abermalige Tracheotomie. Die Ursache war eine Erweichung der Trachea. Bei der jetzigen Operation wurde der vordere Umfang der Trachea reseziert und die Seitenwand an die sternalen Teile des Kopfnickers angenäht.

R. HOFFMANN.

59) **A. Onodi** (Budapest). **Durchbruch des Aneurysma aortae in die Luftröhre.** *Orvosi Hetilap. No. 21. 1919.*

Kurze Mitteilung von 2 Fällen mit Sektionsbefund.

POLYAK.

60) **Alfred Denker. Zur Extraktion von Fremdkörpern aus den Luftwegen auf bronchoskopischem Wege.** *Arch. f. Laryng. Bd. 33. H. 1/2.*

Verf. berichtet über 11 Fälle, von denen besonders der letzte bemerkenswert

ist, einen Kanülenträger betreffend, der eine Trachealkanüle seit 9 Jahren im rechten Hauptbronchus liegen hatte, ohne dass der Fremdkörper Beschwerden verursacht hatte und der vor 8 Tagen eine zweite Kanüle in den linken Hauptbronchus aspiriert hatte.

Alle Fälle wurden durch die Bronchoskopie geheilt bis auf einen, wo ein infizierter scharfkantiger Fremdkörper ein Jahr lang sich im Bronchus aufgehalten hatte und schliesslich Lungengangrän entstand.

BRADT.

e) Schilddrüse.

61) **Uram** (Kaschau). **Therapie der Schilddrüsenerkrankungen.** *Casopis Lekaruv Ceskych. No. 32. 1920.*

Historische Entwicklung der Strumatherapie. Die Indikationsstellung ist folgende:

Zur Steigerung der Schilddrüsenfunktion ist Jod zu empfehlen. Ersatz der ausfallenden Funktion der Gl. thyreoidea bieten die Schilddrüsenpräparate. Eine Beeinflussung der abnormen Funktion geschieht durch Jod oder organische Therapie.

Mechanische Störungen durch die vergrösserte Schilddrüse können nur auf operativem Wege beseitigt werden.

R. IMHOFER.

62) **L. M. Weeks. Ein Fall von Erysipel mit Ausgang in akute Thyreoiditis. (A case of erysipelas terminating in acute thyreoiditis.)** *Brit. med. Journ. 25. September 1920.*

Bericht über einen Fall von Gesichtserysipel, aus dem sich eine Septikämie entwickelte mit Ausgang in akute Thyreoiditis.

FINDER.

63) **P. Winnen. Ein malignes Hämangioendotheliom der Schilddrüse.** Aus dem pathol. Institut Köln. *Frankf. Zeitschr. f. Pathol. Bd. 23. S. 405. 1920.*

Frau von 47 Jahren, bei der eine seit 30 Jahren bestehende Struma plötzlich stärkeres Wachstum zeigt, derbhart wird und den rechten M. posticus lähmt. Operation, die aber solche Verwachsungen mit der Trachea ergibt, dass eine totale Entfernung nicht möglich ist. Exitus. Die Autopsie ergibt Durchwucherung der Trachea; Metastasen in Lunge, Pleura, Zwerchfell.

Zwei Abbildungen beleuchten den histologischen Befund, der wie oben lautet.

DREYFUSS.

64) **Robert Fritzsche** (Basel). **Ueber ein malignes embryonales Teratom der Schilddrüsengegend.** *Arch. f. klin. Chir. Bd. 114. S. 317. 1920.*

41jährige Frau mit seit Jahren bestehender Kolloidstruma. Die linke Hälfte der Struma bzw. der Schilddrüsengegend beginnt zu schwellen und rasch zu wachsen. Operation, dabei beim Ausheben eines Tumorzapfens Luftembolie in die Jugularis interna. Verwachsung des Tumors mit der Trachea und der Muskulatur, daher nur unvollkommene Exstirpation. Exitus an zunehmender Erschöpfung 5 Wochen nach der Operation. Die Sektion ergab Metastasen in der Lunge, den Lymphdrüsen und dem ersten Brustwirbelkörper.

Die histologische Diagnose lautet auf embryonales Teratom, enthaltend Karzinom- und Sarkomgewebe, ferner Knorpel- und Gliagewebe. Die Metastasen zeigten nur sarkomatösen Charakter. DREYFUSS.

65) **M. den Boer. Ein Fall von Struma mit Ophthalmoplegia quasi totalis externa.** *Nederl. Tijdschr. v. Geneesk. I. No. 25. S. 2284. 1920.*

Es bestand bei der Patientin eine fast vollständige Lähmung aller äusseren Augenmuskeln, eine geringe Parese des rechten Fazialis, linksseitigen Rekurrens und Hypoglossus. v. GILSE.

66) **Bruno Oskar Pribram. Zur Thymusreduktion bei der Basedowschen Krankheit.** *Arch. f. klin. Chir. Bd. 114. S. 202. 1920.*

Beschreibung eines Falles von Basedow mit schwerer Pulsarrhythmie. Operation mit partieller Exstirpation der Thyreoidea und des Thymus. Verf. plädiert, die kombinierte Reduktion von Thymus und Thyreoidea in schweren Fällen von Basedow immer in einem Akt vorzunehmen.

Auf Grund eines Falles von Status thymicus und eunuchoidem Typus bei einem 17jährigen Jungen befürwortet er die Thymektomie. Drei Monate nach der Operation hatten sich die bis dahin offenen Epiphysenfugen völlig geschlossen.

DREYFUSS.

f) Oesophagus.

67) **J. R. Prahken. Ueber automatische Bewegungen der Speiseröhre bei Säugetieren.** *Nederl. Tijdschr. v. Geneesk. II. No. 3. S. 222. 1920.*

In dieser Mitteilung aus dem Amsterdamer physiologischen Institut wird berichtet über Untersuchungen an ausgeschnittenen 4—5 cm langen Stückchen von der Speiseröhre von Katzen. Es konnten Bewegungen festgestellt werden sowohl bei glatten wie quergestreiften Muskeln der Längsmuskulatur. An der glatten Muskulatur traten die Bewegungen schon nach 1—2 Minuten auf, beginnend mit starken und raschen Kontraktionen, während kürzere Kontraktionen mit längeren Intervallen manchmal noch stundenlang folgen. An der quergestreiften Muskulatur sieht man erst nach 20—30 Minuten nur die Kontraktionen des zweiten Stadiums auftreten. Ausserdem treten langsame Verkürzungen auf, auch wieder verschieden bei den beiden verschiedenen Muskelarten verlaufend. v. GILSE.

68) **Fritz Schlemmer** (Wien). **Erfahrungen mit Oesophagusfremdkörpern in einem Zeitraume von zehn Jahren bei besonderer Berücksichtigung der schwierigen und tödlich verlaufenen Fälle. Bemerkungen zur Indikationsstellung der Oesophagoskopie, Oesophagotomie und Mediastinotomie.** Aus der Univ.-Klinik f. Kehlkopf- u. Nasenkrankh. in Wien (Prof. Hajek). *Arch. f. klin. Chir. Bd. 114. 1920.*

Die Arbeit, deren Lektüre jedem Kollegen dringend zu raten ist, erstreckt sich auf ein Beobachtungsmaterial von 529 Oesophagusfremdkörpern in einem Zeitraum von 10 Jahren (1909—19) der Klinik Chiari; in 508 Fällen = 96,03 pCt. führte das Verfahren der Extraktion auf ösophagoskopischem Wege vollkommen zum Ziele, 8 Oesophagotomien mit 3 Heilungen, 6 Mediastinotomien mit 3 Heilungen mussten gemacht werden.

Die Art der Fremdkörper ist tabellarisch zusammengestellt. Die Arbeit enthält eine Fülle von Einzelbeobachtungen, die äusserst lehrreich sind, aber hier natürlich nicht wiedergegeben werden können.

Nur eine Reihe von Erfahrungssätzen seien vorgeführt: Die Laryngoskopie ist stets vor der Oesophagoskopie vorzunehmen, durch sie erkennen wir zuweilen Fremdkörper des Hypopharynx bzw. Oesophagusmundes. Jede Sondierung ist zu verwerfen, denn erstens ist sie gefährlich und zweitens gibt sie keinen Aufschluss über die Natur des Widerstandes, der z. B. auch durch ein Karzinom, einen Spasmus oder Divertikel gesetzt worden sein kann. Eine Reihe von durch Bougierung verletzter Fälle, die in die Klinik eingeliefert wurden, illustrieren diesen Satz.

Noch schlimmer sind die blinden Extraktionsversuche. Münzenfänger dürften überhaupt nicht mehr fabriziert werden, nur so könnten diese gefährlichen Instrumente aus dem Instrumentarium des Arztes verschwinden.

Schl. zeigt dann weiter den problematischen Wert der Röntgendurchleuchtung, ja selbst der Röntgenphotographie. So bleibt eben nur die Oesophagoskopie und zwar diese mittels Einführung eines mandrinlosen Rohres. Ihre Ueberlegenheit gegenüber der Oesophagotomie, der ja immer noch ein bestimmter Indikationsbezirk verbleibt, wird gezeigt.

Eines der wichtigsten Kapitel der Arbeit bilden die Indikationen zur Oesophagotomie, Mediastinotomie, Thorakotomie, Gastrotomie wegen eingeklemmter Fremdkörper und ihre Kontraindikationen. Alles wird an einschlägigen Fällen demonstriert und die Indikation zu äusseren Eingriffen immer mehr eingeschränkt. Sehr lehrreich sind auch die Ergebnisse der Autopsien in den letal verlaufenen Fällen.

Den Schluss der Arbeit bilden 10 Leitsätze, die ich nicht reproduziere, weil ich ein eingehendes Studium dieser vorzüglichen Publikation jedem dringend empfehlen möchte.

DREYFUSS.

69) **Thost. Verschlucktes und durch Oesophagoskopie entferntes Gebiss.** Aerztl. Verein zu Hamburg, Sitzung v. 24. Juni 1919. *Deutsche med. Wochenschrift. No. 40. S. 1119. 1919.*

Eine 42jährige Frau hatte nachts zuvor ein Gebiss verschluckt. Das Röntgenbild zeigt in der Höhe des V. Halswirbels einen flachen Schatten. Mit dem Brüningsschen Kastenspatel konnte der obere Rand des Gebisses erreicht und dasselbe mit der Pinzette erreicht werden. Es handelte sich um eine Platte ohne Zähne, die die Frau aus Gewohnheit weiter getragen hatte.

R. HOFFMANN.

70) **Paul Hirsch. Ein Fall von Oesophagusdilatation.** Berliner Med. Gesellsch., Sitzung v. 5. Februar 1919. *Berliner klin. Wochenschr. No. 8. S. 188. 1919.*

Demonstration eines Falles von Oesophagusdilatation, der sich durch eine ganz besondere Grösse auszeichnet. Der Speiseröhrensack hält dauernd 2—3 Liter Inhalt. Was die Pathogenese des Leidens anlangt, so steht H. auf dem Standpunkt, dass hier eine sogenannte idiopathische Oesophagusdilatation vorliegt, d. h. eine Dilatation nach primärem Kardiospasmus auf neuropathischer Basis — angeboren oder in frühester Jugend erworben. Bezüglich der Einzelheiten des sehr bemerkenswerten Falles und der beabsichtigten Therapie sei auf das Original verwiesen.

R. HOFFMANN.

71) **Mengoni** und **Caucci. Oesophagotomia externa zur Extraktion eines Gebisses aus dem Brustteil des Oesophagus. (Esofagotomia esterna per l'estrazione di una dentiera dell' esofago toracico.)** *Arch. Ital. di Otologia. Vol. XXXI. Fasc. 3. 1920.*

Oesophagoskopische Extraktionsversuche führten nicht zum Ziel. Es wurde die Oesophagotomia externa gemacht; in der Morphium-Chloroform-Aethernarkose war der Fremdkörper nach unten bis dicht über die Kardia gerutscht. Trotzdem gelang es, ihn mit einer in den Oesophagus eingeführten Klemme zu fassen und zu extrahieren. Heilung.

CALAMIDA.

72) **J. Zaayer. Ueber Kardiospasmus.** *Nederl. Tijdschr. v. Geneesk. No. 5. S. 470. 1920.*

Zaayer ist der Meinung, dass ein geschwächter Dilatationsmechanismus der Kardia Ursache ist des Kardiospasmus. Mit der Operation nach Heller hatte er durchweg gute Resultate.

v. GILSE.

II. Kritiken und Gesellschaftsberichte.

a) Section of Laryngology Royal Society of Medicine.

Sitzung vom 1. November 1918.

Vorsitzender: James Donelan.

Der Vorsitzende hält eine Ansprache, in der er den Entwicklungsgang der britischen Laryngologie zeichnet von Benjamin Guy Babington an, der am 18. März 1829 vor der Hunterian Society zuerst einen Spiegel zur Kehlkopfuntersuchung demonstrierte, den er „Glottiscop" nannte. Redner würdigt insbesondere in längeren Ausführungen das Lebenswerk Sir Morell Mackenzies.

Somerville Hastings: Zahnplatte im Oesophagus eingekeilt, mittels Irvin Moores Schere durchschnitten.

Da die Zahnplatte so fest eingekeilt war, dass sie mittels der Zange nicht bewegt werden konnte, so wurde sie mit der Mooreschen Schere durchschnitten; als die grössere Hälfte mit der Zange gefasst war, glitt sie aus und fiel nach unten. Am nächsten Tage konnten beide Hälften röntgenologisch im Abdomen festgestellt werden; sie gingen ein paar Tage später per rectum ab.

C. E. Woakes: 1) Zahnplatte 8 Wochen lang im Oesophagus festgekeilt; drei vergebliche Versuche zur Entfernung; Tod infolge Perforation in die Pleurahöhle.

Röntgenaufnahme zeigte den Fremdkörper im Oesophagus eingekeilt in Höhe des Aortenbogens. Erst bei der dritten Oesophagoskopie gelang es, den Fremdkörper zu Gesicht zu bringen und zu fassen; er sass aber so fest, dass jedesmal nur ein kleines Stück von dem Gebiss in der Zange blieb. Dieser Versuch dauerte $1^1/_2$ Stunden lang. Tod 2 Tage später. Autoskopie zeigte das Gebiss mittels 2 Haken in die vordere Oesophaguswand eingespiesst; ferner eine Ulzeration durch die Oesophaguswand hindurch in die rechte Pleurahöhle, allgemeine Sepsis, Pyopneumothorax und Lungenkollaps.

2) Busennadel im Magen; Gastroskopie; Fremdkörper durch Erbrechen ausgestossen.

8jähriges Mädchen. Röntgenaufnahme zeigt die Nadel schräg im Magen liegen, mittels Gastroskopie konnte der Fremdkörper nicht gesichtet werden. Dabei wurden grosse Massen halbverdauten Kohls durch das Rohr erbrochen und kurz danach kam auch die Nadel herauf. W. rät, in solchen Fällen dem Patienten gekochten Kohl oder Pudding zu geben und dann das Oesophagoskop einzuführen, wobei weniger Gefahr sei als bei einem Emetikum.

Hunter Tod: 1) Nadel in einem Bronchiolus des rechten Unterlappens; misslungener Versuch der Entfernung durch das Bronchoskop; Fremdkörper wird 18 Monate später aufgehustet.

Der Fall wurde 2. März 1917 der Gesellschaft vorgestellt. Es waren verschiedene vergebliche Versuche gemacht worden, die Nadel zu entfernen. Am 14. Januar 1918 Wiederaufnahme in das Hospital, da Pat. über Schmerzen in der rechten Brustseite, Husten und Dyspnoe klagte. Es war eine typische Pneumonie vorhanden mit Krise am 7. Tage. Röntgenaufnahme zeigte die Nadel noch an der alten Stelle. Vier Monate später hustete Pat. die Nadel aus. Niemals waren Zeichen von Lungenabszess vorhanden gewesen.

2) Zahnplatte im Oesophagus; Oesophagoskopie, Entfernung.

Beim Hinüberziehen über die Hinterfläche des Larynx wurde das Gebiss in der Regio interaryt. fixiert und es trat Dyspnoe ein, so dass T. glaubte, die Tracheotomie machen zu müssen. Es gelang ihm aber, während er das Gebiss mit dem Zeigefinger der rechten Hand fühlte, es mit einer starken in der linken Hand gehaltenen Zange zu ergreifen und zu extrahieren.

Gay French: 1) Zwei Fälle von Zahnplatten aus dem Oesophagus entfernt. 2) Fremdkörper im Oesophagus. Aus einem Marine-Reserve-Lazarett.

Ein Matrose hatte während des Schlafes sein Gebiss verschluckt; Röntgenaufnahme zeigte den Fremdkörper zwischen dem letzten Hals- und ersten Brustwirbel. Oesophagoskopie ergab, dass das Gebiss fest eingekeilt war, so dass es nicht bewegt werden konnte. Es wurde mit der Mooreschen Schere durchschnitten, worauf die Entfernung gelang.

Irwin Moore: Die in der Section of Laryngology berichteten Frėmdkörper der Luft- und Speisewege seit 1908.

1) Speisewege: Drei Fremdkörper des Pharynx, einer durch Oesophagoskopie, zwei durch Schwebelaryngoskopie entfernt. Kein Todesfall.

60 Patienten mit Fremdkörper im Oesophagus, davon 7 Todesfälle und zwar 2mal durch vorhergehende blinde Anwendung von Bougies, 2mal infolge vorheriger Ulzeration und Perforation in die Trachea, einer infolge Abszess und Perforation in das Mediastinum. In diesen 5 Fällen wurde der Fremdkörper vor dem Tode extrahiert. In einem Fall wurde der Fremdkörper nicht extrahiert und es entstand Perforation in die Pleurahöhle; in einem Fall entstand nach der Oesophagoskopie Perforation in das hintere Mediastinum. Von 60 Fremdkörpern wurden also 58 mittels Oesophagoskopie entfernt ohne Todesfall.

2) Luftwege: 6 Fremdkörper des Kehlkopfs wurden mittels direkter Laryngoskopie, einer mit Schwebelaryngoskopie entfernt. In einem Fall war die Diagnose auf Diphtherie gestellt und es fand sich post mortem ein Kragenknopf im Larynx.

Von 3 Trachealfremdkörpern wurden 2 durch obere Tracheoskopie entfernt, einer durch die Tracheotomiewunde. Kein Todesfall. Von 36 Bronchialfremdkörpern wurden 29 durch obere und nur 2 durch untere Bronchoskopie entfernt. Drei wurden spontan ausgehustet; in einem Fall wurde er nach Misslingen der Bronchoskopie durch Thorakotomie entfernt. Kein Todesfall. In einem Fall wurde nach dem infolge Empyem und Lungengangrän erfolgten Tode ein Fremdkörper gefunden; jedoch war während des Lebens kein Endokopist konsultiert werden.

Einige Statistiken über in die Lungen inhalierte Nadeln.

(Bezieht sich nur auf gewöhnliche Nadeln und solche mit Glaskopf, nicht auf Sicherheitsnadeln.)

15 Fälle stammen von Chevalier Jackson, 3 von Fletcher Ingals, einer von Costa (Madrid) und 8 von Mitgliedern dieser Gesellschaft.

Von diesen 27 Nadeln konnte bei 10 festgestellt werden, dass sie in die rechte, 16 in die linke Lunge geraten waren.

Die 16 in den Bronchien des Ober- oder Mittellappens sitzenden konnten leicht bronchoskopisch entfernt werden, von den 11 in den Unterlappenbronchien lokalisierten konnten 7 bronchoskopisch nicht gefunden werden, obwohl sie röntgenologisch festgestellt waren. Sie gehörten alle den hinteren Aesten der Unterlappen an; 5 von ihnen genasen, 2 starben (einer nach Thorakotomie, einer an Lungenabszess).

Herbert Tilley hat früher Schwierigkeiten bei der Entfernung von Fremdkörpern gehabt, weil er zu enge Tuben anwandte. Man soll die grössten Tuben anwenden, die sich sicher in den Oesophagus einführen lassen. Diejenigen, die keine grossen Erfahrungen haben, sollten nicht versuchen, die Röhre unmittelbar hinter den Aryknorpeln einzuführen, sondern zuerst in den Sinus pyriformis eingehen und dann in die Mittellinie gehen.

D. R. Paterson: In Fällen, wo der Fremdkörper weit oben im Oesophagus, hinter dem Ringknorpel sitzt, kann es unter gewissen Umständen unmöglich oder gefährlich sein, ihn durch Oesophagoskopie zu entfernen. In diesen Fällen kommt die äussere Operation in Frage. Diese ist — wie P. an zwei Beispielen zeigt — bei langem dünnem Hals anzuraten, bei kurzem dickem Hals aber nicht. Die Entscheidung hängt natürlich auch ab von der Art des Fremdkörpers, von der Länge seines Verweilens, ferner aber auch von dem Grad der Schwellung und ob eine Ulzeration vorhanden oder nicht. Für letztere spricht das Vorhandensein eines eigentümlichen üblen Geruchs.

W. Hill: Die Ulzeration wird in vielen Fällen verursacht durch den B. coli communis.

Sir St. Clair Thomson: Es besteht eine etwas ungerechtfertigte Neigung, zu versuchen, jeden Fremdkörper gleich zu entfernen. Man muss die Natur des Fremdkörpers in Betracht ziehen, ob es ein metallischer ist, wie eine Nadel oder ein dünner Nagel. Er erinnert an eine Patientin Jacksons, die, um Mitleid zu



erregen und Aufnahme ins Hospital zu finden, Nägel in ihre Bronchien zu inhalieren pflegte. In manchen Fällen, wo es schwierig ist, einen Fremdkörper aus dem Oesophagus zu entfernen, denke man daran, dass es weiser ist, ihn nach unten zu stossen.

Irwin Moore: Der Fall Tods ist ein Unikum; Chevalier Jackson sagt, dass zwar wenige Fremdkörper aus dem Unterlappen ausgehustet werden, dass dies aber bei einer Nadel praktisch unmöglich sei.

Irwin Moore: Demonstration einiger neuer Instrumente zur Entfernung von Fremdkörpern aus den Lungen durch perorale Endoskopie.

1. Nicht abgleitende Universalzange.
2. Dilatationszange für den Bronchus.
3. Ringzange, Haken und Zangen.

Irwin Moore: Sarkom des Oberkiefers; laterale Rhinotomie; Drüsenrezidiv; Radiumbehandlung.

Demonstriert Novembersitzung 1916.

Ein Drüsenrezidiv vor dem rechten Ohr und eine Induration im inneren Augenwinkel sind unter Radiumbehandlung völlig verschwunden.

Herbert Tilley empfiehlt für diese Fälle folgende Operationsmethode: Breite Eröffnung des Antrums von der Fossa canina, Ablösung der Weichteile vom Vestibularteil des anschliessenden Oberkieferastes und Entfernung des letzteren mit starken Zangen[1]). Dies gibt eine breite Oeffnung in das Antrum und man kann die Ethmoidalregion und die Keilbeinhöhle sehen. Dann Verschluss der Weichteilwunde durch Naht.

W. Stuart Low hält ebenfalls den antralen Weg für den besten. Er entfernt die ganze innere Wand des Antrums und, wenn nötig, auch den aufsteigenden Oberkieferast. In den von ihm so behandelten Fällen von Sarkom oder Epitheliom des Antrums hat er kein Rezidiv gehabt.

W. M. Mollison meint, dass in den von ihm operierten Fällen von Karzinom der Oberkieferhöhle es auf dem antralen Weg unmöglich gewesen wäre, die Geschwulst weit genug nach hinten zu entfernen. Bei seinen 3 Sarkomfällen wäre es in einem Falle möglich gewesen, so zu operieren, in den beiden anderen wäre die Geschwulst zerrissen worden.

Tilley: Ein Tumor, der die Knochenwandungen durchbrochen und die Weichteile infiltriert hat, eignet sich für die Methode nicht, er empfiehlt sie, wenn die Geschwulst im Antrum lokalisiert ist und die Knochenwände intakt sind. Sie empfiehlt sich besonders, wenn die innere Wand mitergriffen ist oder die benachbarte Siebbeinregion.

Irwin Moore zeigt das Präparat eines Falles von Oberkieferkarzinom, operiert mit lateraler Rhinotomie, Tod an Rezidiv.

Pat. wurde in der Sitzung vom 2. Februar 1917 demonstriert, um die günstigen Resultate der Operation zu zeigen. Rezidiv 3 Monate später.

---

1) Also die Denkersche Operation! Red.

Dundas Grant: 1) Fall von beginnendem Sängerknötchen.

Bei Gesangsschülerin ein minimaler Vorsprung jederseits am Stimmband, an der Grenze zwischen vorderem und mittlerem Drittel; das Stimmband wird bei der Phonation in eine vordere und hintere Hälfte geteilt. Beim Auseinandergehen zieht ein Schleimfaden von einem Knötchen zum anderen. Stimmübungen nach Holbrook Curtis. Aus beiden Tonsillen lässt sich septisches Material ausdrücken; die Tonsillen sollen ebenfalls behandelt werden.

2) Methode, um Husten und Expektoration anzuregen durch Einatmung von Oleum Sinapis.

G. benutzt diese Methode, um sich bei auf Tuberkulose verdächtigen Patienten Sputum zu verschaffen.

Andrew Wylie: Sarkom (?) der linken Tonsille.

Brown Kelly: Drei Zahnplatten aus dem Oesophagus entfernt.

Dan Mc Kenzie: Absorption der Prämaxilla bei tertiärer Syphilis.

Der Alveolarprozess sowie der ganze vordere Bogen des Proc. palatinus des Oberkiefers waren erheblich in ihrem Umfang reduziert, die Schleimhaut und das submuköse Gewebe in Falten gelegt infolge der Schrumpfung des darunterliegenden Knochens. Keine Ulzeration, jedoch findet sich hoch oben im Recessus gingivo-labialis der linken Fossa canina eine derbe Infiltration mit einer durch dieselbe laufenden Fissur. Die Schneidezähne des Unterkiefers springen vor den geschrumpften Oberkiefer hervor, die Oberlippe ist eingefallen und die Nase ist Sitz aktiver tertiärer Lues; in der Gegend des knorpligen Septums und des Nasenbodens liegt ein in infiltriertes Gewebe eingebetteter Sequester. Wassermann +. Wahrscheinlich ist die Resorption des Knochens in der Prämaxillarregion auf Zerstörung des N. naso-palatinus und vielleicht auch der dentalen Zweige des Oberkiefernerven infolge von Einbeziehung in die ausgedehnte Infiltration zurückzuführen.

Dundas Grant: 1) Fall von 10 Monate lang dauerndem Mutismus.

20 jähr. Soldat, wurde infolge Granatexplosion bewusstlos, beim Erwachen stumm. Die Stimme kehrte nach Suggestionsbehandlung und Faradisation wieder, die Sprache blieb zunächst stotternd, wurde dann aber auch normal.

2) Fall von 3 Monate lang dauernder funktioneller Aphonie.

3) Fall von 10 Monate lang dauernder Aphonie mit Laryngitis.

Andrew Wylie rät in den letzten beiden Fällen, Adenoide und Tonsillen zu entfernen; wenn durch die Operation auch die Aphonie nicht geheilt wird, so doch durch den moralischen Effekt.

W. M. Mollison: Alle Fälle von funktioneller Aphonie heilen durch Suggestion. Die Rötung der Stimmbänder in diesen Fällen rührt her von falschem Gebrauch der Stimme.

Smurthwaite rät zu genauer laryngoskopischer Untersuchung aller auf funktionelle Erkrankung verdächtigen Fälle; es handelt sich nämlich manchmal

um Tuberkulose. Er hat unter 400 Fällen in den letzten 3 Jahren 15 solche Fälle herausgefunden.

Grant hat keinen Fall von funktioneller Aphonie in Behandlung gehabt, den er nicht geheilt hätte. (Nach dem offiziellen Sitzungsprotokoll.)

---

b) 86. Versammlung Deutscher Naturforscher und Aerzte, Bad Nauheim.

25. Sektion für Laryngologie und Rhinologie.

M. Halle (Berlin): Rhinologie und Rhinoplastik.

Während die Otolaryngologie auf vielen Gebieten weit über ihre engen Grenzen hinweggeschritten ist, hat sie ein sehr wichtiges Gebiet fast völlig brachliegen lassen oder zugesehen, dass wenige Chirurgen sich fast ausschliesslich mit ihm beschäftigten, nämlich die Rhinoplastik. Und doch verlangt diese eigentlich auf Schritt und Tritt die genaue Kenntnis und Handhabung rhinologischer Methoden. Denn sonst kommt es vor, wie Vortr. sehr häufig beobachten konnte, dass bei Patienten eine ausgezeichnete plastische Operation ausgeführt wurde, dass sie aber nur eine gute Fassade bedeutete, während die Atmung wenig oder gar nicht berücksichtigt worden war.

Aber der Rhinologie sind im wesentlichen auch Formveränderungen entgangen, die nicht gerade selten schon am Naseneingang zu finden sind. Halle führt eine grosse Reihe von Zeichnungen und Lichtbildern vor, die alle möglichen Anomalitäten des Naseneingangs zeigen. Diese betreffen das Septum mobile, die Nasenflügel und den Seitenwandknorpel. Sie werden zumeist übersehen, weil der Untersucher gewöhnlich sofort ein Spekulum einführt. Oft liegt die Ursache der beklagten Störung aber schon am Introitus. Halle beschreibt einfache Methoden, die mit Sicherheit eine Beseitigung der Anomalien erreichen lassen. Hierzu gehört nicht zum wenigsten die operative Beseitigung der Einsenkung der Nasenflügel, die man bisher in höchst unvollkommener Weise durch Apparate zu beheben suchte, die niemand auf die Dauer trug.

Weiterhin ging Vortr. auf die äussere Form der Nase ein, zeigte an sehr zahlreichen Lichtbildern alle möglichen Formen von Veränderungen der Nasenspitze, langen Nasen, Schiefnasen, Höckernasen und der Kombinationen solcher abnormen Formen. Er wies darauf hin, dass und warum mit diesen Veränderungen gewöhnlich mehr oder minder hochgradige Veränderungen der inneren Nase verbunden sind, und dass es natürlich von grösster Wichtigkeit sei, von rhinologischen Gesichtspunkten an die Beseitigung der Störungen heranzugehen. Lichtbilder vor und nach der Operation zeigen die Veränderungen des Eingangs und der äusseren Nase und ihre Heilung.

Die so gewonnene Erfahrung und Technik erwies sich von grosser Bedeutung für die Kriegschirurgie. Hier fanden sich oft schwere Zerstörungen der äusseren Nase und hochgradige Veränderungen der inneren Nase. Halle zeigte, dass auch hier die Arbeit des Chirurgen und des Rhinologen, am besten in einer

Hand, nach jeder Richtung hin einwandfreie Resultate erzielen kann, wobei zu betonen ist, dass ja auch der Chirurg auf diesem Gebiete vielfach vor gänzlich neue Aufgaben gestellt wurde, da dem einzelnen wohl fast immer eine eigene Erfahrung fehlte.

Hierher gehören auch für uns, wenn auch dem Thema nicht ganz entsprechend, die schweren Zerstörungen des harten und weichen Gaumens durch Gewalteinwirkungen, besonders in der Kriegszeit. Halle hat zahlreiche solche Fälle beobachtet, wo Defekte von einem Drittel bis zur Totalität des harten Gaumens und bis zur reichlichen Hälfte des weichen bestanden. Bei vielen von ihnen fand er Prothesen, da die Chirurgen die Operation als aussichtslos abgelehnt hatten oder häufig wiederholte Eingriffe erfolglos gewesen waren. Halle zeigte, wie man durch den Nasolabiallappen von Esser oder durch Armbrustlappen in exzessiven Fällen, wie sie auch von Ganzer angewandt wurden, in jedem Falle eine Heilung des Defektes erzielen kann, so dass man zu der Behauptung berechtigt ist, dass es keinen Defekt des harten oder weichen Gaumens gibt, der nicht durch plastische Operation zu heilen wäre.

Alle diese plastischen Eingriffe und die Nachbehandlung erfordern neben dem plastischen Gefühl die Beherrschung vieler technischer Einzelheiten. Diese muss man durch den Unterricht und durch Assistenz lernen können, wenn anders nicht auch geschickte Operateure erst durch viele unliebsame Erfahrungen zur notwendigen Vollkommenheit gelangen sollen. Deswegen hat der Vortr. geglaubt, die Resultate seiner mehr als 10 jährigen Arbeit immer wieder in allen Einzelheiten demonstrieren zu sollen.

F. Reuter (Frankfurt a. M.): Der heutige Stand der Goldtherapie der Tuberkulose.

Bisher ist bereits eine grössere Literatur über Krysolgan erschienen und auch anderenorts darüber berichtet worden. Es ist der Auffassung entgegenzutreten, dass Krysolgan in spezifischer Weise nur die Kehlkopftuberkulose beeinflusst. Der günstige Einfluss auf Tuberkulose verschiedener Formen: Lungen, Augen, Knochen, Gelenke, Lymphdrüsen, Nieren und besonders Lupus ist erwiesen. Bei Krysolgan tritt nie eine schädigende Wirkung auf. Es kann daher in jedem Fall von Tuberkulose, der noch eine Besserung zu erwarten gestattet, mit Aussicht auf Erfolg angewendet werden. Hierbei muss streng individuell vorgegangen werden. Wir können jedoch folgende allgemeine Gesichtspunkte aufstellen. Krysolgan wird intravenös in Dosen von 0,025—0,2 g gespritzt. Pause zwischen den einzelnen Injektionen 8—10 Tage. Die Wirkung ist eine dem Tuberkulin ähnliche, mit spezifischen Herd- und Allgemeinreaktionen. Die Heilungsvorgänge sind von den Reaktionen abhängig. Wo keine Reaktionen auftreten, werden Heilungsvorgänge vermisst. Erst nach völligem Abklingen der Reaktionen können neue Einspritzungen vorgenommen werden. Herdreaktionen treten in zwei Formen auf: entweder als klassisch entzündliche, oder als Schnaudigelsche Abblassungsreaktion, die in einem Nachlassen der entzündlichen Erscheinungen besteht. Besonders bewährt hat sich Kombination mit Alttuberkulin. Wenn auf Krysolgan allein eine Reaktion nicht mehr eintritt, subkutane Injektion von $^1/_{10}$ mg Alttuberkulin. 12—24 Stunden danach 0,1 Krysolgan intravenös. Durch

die Goldinjektion wird mit Sicherheit eine Demarkation im gesunden Gewebe erzielt, eine Propagation verhütet und die Tuberkulin- und Herdreaktion prompt zum Verschwinden gebracht. Das Prinzip der kombinierten Behandlung nach jeder Hinsicht konsequent durchführen. Bei Larynxtuberkulose verwenden wir Kurette, Kaustik oder Milchsäure, bei Hautlupus Pyrogallussalbe, ausserdem Allgemeinbehandlung mit natürlicher Sonne, künstlicher Höhensonne und Röntgenstrahlen. Alle Mittel dienen nur zur Unterstützung der Goldtherapie. Die heutige Theorie der Kapillargiftigkeit der Schwermetalle trifft nach neueren Untersuchungen Feldts bei Krysolgan nicht zu. Beim Kaninchen schädigt es auch in tödlichen Dosen nicht die Kapillaren. Gold wirkt als Katalysator und regt besonders die Vermehrung des Bindegewebes an. Die bisweilen auftretende Toxikodermie ist ebenso wie beim Salvarsan und Quecksilber als anaphylaktoides Exanthem zu erklären.

Goerke fragt, ob experimentelle Untersuchungen über die Krysolganwirkung vorliegen.

Reuter: Experimentelle Untersuchungen zur Feststellung einer Giftwirkung sind gemacht. Histologisch ist festgestellt, dass eine starke Bindegewebneubildung um die tuberkulösen Herde stattfindet. Krysolgan hat sich als ungiftig erwiesen.

A. Scheibe (Erlangen): Der Glottiskrampf der Erwachsenen und die seitliche Rachenwand.

Nach den Erfahrungen Scheibes ist die häufigste lokale Ursache des Glottiskrampfes der Erwachsenen die sogenannte Pharyngitis lateralis. Durch Sondierung oder Aetzung der seitlichen Rachenwand lässt sich der Zusammenhang meist leicht nachweisen, während die Erstickungsanfälle von der hinteren Rachenwand nicht auszulösen sind. Aetzungen mit Trichloressigsäure beseitigen die Anfälle gewöhnlich schnell. Das weibliche Geschlecht ist häufiger befallen als das männliche. Die Affektion ist nicht häufig; in 30 Jahren wurden nur 17 Fälle beobachtet. Trotzdem verdient der Zusammenhang zwischen seitlicher Rachenwand und Glottiskrampf besonders wegen des prompten Erfolges der Therapie auch in den Lehrbüchern erwähnt zu werden, wo bisher sich nichts darüber findet.

Killian (Berlin) berichtet über seine Verbesserungen des Gluckschen Verfahrens der Kehlkopfexstirpation.

Er operiert von zwei seitlichen Längsschnitten aus, welche im Bogen den Vorderrändern der Kopfnicker entlang geführt werden. Man beginnt zwei Finger unterm Kieferwinkel und endet auf dem Sternum. Darauf präpariert man die Haut zwischen beiden Schnitten von der Unterlage ab und erhält eine Hautbrücke in der Mitte des Halses vom Kinn zum Brustbein reichend.

Bei der weiteren Operation wird diese Brücke mit Haken je nach Bedarf nach rechts oder nach links verzogen. Die Operation lässt sich mit wenig Behinderung in der Gluckschen Weise durchführen. Nach Schluss des Pharynx gibt die Hautbrücke eine vorzügliche Deckung. Pharynxfisteln, welche bei den alten Verfahren so oft vorkommen, werden durch das neue leicht vermieden, denn Haut- und Rachennaht decken sich nicht mehr. Die Trachea wird in einen kleinen Längsschnitt in der Mitte des Lappens vom Ringknorpel abwärts eingenäht.

Um die Heilung per primam zu fördern, muss alles geschehen, das Aufgehen der Pharynxnaht und ganz besonders die Abstossung einer die Nahtlinie umgebenden Schleimhautzone zu vermeiden. Letzteres hat sich erfahrungsgemäss sehr oft ereignet. Die Ursache ist die Unterbindung sämtlicher die Rachenschleimhaut und Schleimhaut der Umgebung des Kehlkopfeinganges versorgenden oberen und unteren Gefässe. Man unterlasse die Unterbindung der Arteria laryngea superior wenigstens auf der gesunden Seite. Auch die Laryngea inferior kann man hier schonen, wenn man Rachenschleimhaut, Musculus posticus und hinteres Perichondrium der Ringknorpelplatte erhält.

Eine gut mit Gewebe unterfütterte Schleimhaut stirbt nicht so leicht ab. Deswegen löse man auch das hintere Drittel der Schildknorpelplatte auf der gesunden Seite subperichondral heraus. Die dünne Schleimhaut des gesunden Sinus piriformis wird dadurch mehr gesichert. Auf der kranken Seite muss man natürlich radikal sein.

Das neue Verfahren hat sich bis jetzt in 6 Fällen ausgezeichnet bewährt. Die Heilung erforderte nur 2—4 Wochen. Zur Fistelbildung ist es nicht gekommen.

Caesar Hirsch (Stuttgart): Luftembolie in die Arteria centralis retinae nach Kieferhöhlenspülung. (Erscheint ausführlich in den Monatsblättern für Augenheilkunde.)

Vortr. beobachtete nach einfacher Kieferhöhlenspülung mit nachfolgender Lufteinblasung vollständige Erblindung auf dem gleichseitigen Auge. Die von dem Ophthalmologen Dr. Cramer sofort, d. h. nach $^1/_2$—1 Minute, vorgenommene Augenuntersuchung ergab eine diffuse Trübung des Augenhintergrundes, Papille auffallend weiss, Venen von normaler Füllung, während die Arterien als weissglänzende blutleere Bänder sichtbar sind. Allmählich füllen sich die Arterien wieder mit Blut, wobei zwischen den Blutsäulchen deutlich Luftsäulchen zu sehen sind. Nach 5 Minuten ist der Augenhintergrund wieder vollständig normal und das absolute negative Skotom wieder verschwunden, sodass Pat. wieder normal sieht.

Es ist dies der erste am lebenden Menschen einwandfrei erhobene Befund einer Luftembolie in die Arteria centralis retinae (Tierversuche von Stargard).

Vortr. warnt vor Lufteinblasung in die Nebenhöhlen oder Spülung derselben mit H_2O_2.

Finder war erstaunt aus den jüngsten Mitteilungen von Gording, Boenninghaus und dem heute mitgeteilten Fall zu sehen, dass die Methode der Lufteinblasung nach Kieferhöhlenpunktion noch immer geübt wird. In allen berichteten Fällen von unangenehmen Zufällen nach Kieferhöhlenpunktion war Luft eingeblasen worden. Er hält dies für überflüssig und gefährlich, hat es niemals gemacht und nie einen üblen Zufall erlebt.

Preysing: Man muss sich überzeugen, dass eine genügende Rücklaufmöglichkeit des Spülwassers vorhanden ist; vor Lufteinblasungen mit scharfem Troikart ist zu warnen; man soll nur ausspülen, wenn eine grosse Oeffnung vorhanden ist oder geschaffen werden kann.

Cohn berichtet über einen Fall von Koma mit nachfolgender Hemiplegie nach Kieferhöhlenpunktion.

Killian bläst immer Luft ein. Man muss nur sich versichern, dass die Spitze des Troikarts auch frei in der Höhle ist.

Boenninghaus betont nochmals energisch, dass alle die schweren Zufälle, die nach Kieferpunktion beobachtet sind, ausnahmslos auf Luftembolie zurückzuführen sind, und warnt vor Lufteinblasungen. Er verweist auf seine Arbeit im Archiv für Laryngologie.

Knick: Nicht alle Fälle sind auf Luftembolie zurückzuführen. Er berichtet über einen Fall, in dem bei der vierten oder fünften Spülung Exitus auftrat. Sektion ergab Sklerose der Koronararterien. In anderen letalen Fällen ergab sich ebenfalls luetische Gefässerkrankung. Es sind also für den tödlichen Ausgang in manchen Fällen allgemeine vasomotorische Störungen verantwortlich zu machen.

Halle: Zu den von dem Herrn Vortragenden erwähnten gefahrdrohenden Zufällen kann es wohl nur kommen, wenn dem Spülwasser und der nachgeblasenen Luft kein freier und leichter Abfluss geschaffen ist. Man muss es sich bloss vorstellen, mit welcher Kraft die Luft das Wasser in der fast geschlossenen Höhle herumschleudert, um zu verstehen, dass dadurch üble Zufälle möglich werden. Das erscheint aber weniger denkbar, wenn für Spülwasser und Luft ein genügend breiter Abfluss geschaffen ist. Das geschieht durch das Schaffen einer breiten Oeffnung im unteren Nasengang. In Zweifelsfällen, wenn man glaubt, an eine umfangreiche polypöse Entartung der Höhlenschleimhaut denken zu müssen, hat man es nicht gerade nötig, wie Preysing es soeben vorschlug, gleich eine Radikaloperation zu machen, die gewiss nicht immer im subakuten oder subchronischen Fall nötig ist. Will man absolute Klarheit, dann legt man von der Nase aus durch Schnitt an der Apertura piriformis die Fossa canina bloss und durchbohrt den Knochen, am besten mit einer Trephine, die in Sekunden ein Loch ausstanzt, genügend gross, um die Höhle zu übersehen und danach die weitere Therapie einzurichten.

Hirsch (Schlusswort): Was die einzelnen Bemerkungen betrifft, so muss ich sagen, dass ich immer vom mittleren Nasengang aus spüle, und zwar mit der Killianschen Kanüle, die sicher richtig gesessen hat, denn sie war vollkommen frei beweglich. Ich kann mir aber vorstellen, dass vielleicht die Schleimhaut an der medialen Wand durch die Kanüle abgedrängt worden war, so dass die Spitze der Kanüle zwar im Lumen der Kieferhöhle, aber intramural in der Schleimhaut und hier wieder in einem Venenlumen gelegen hat. Finder und Preysing haben mich mit ihrem Einwand zunächst erschreckt; ich habe mich aber beruhigt, als ich hörte, dass ich mich mit der Rückständigkeit des Lufteinblasens in Killians und vieler anderer Gesellschaft befand.

Herrn Knick gegenüber sei betont, dass es sich um einen Mangel in der Technik sicher nicht gehandelt hat und dass in diesen und ähnlichen Fällen kein Shock oder so etwas, sondern immer eine Luftembolie vorliegt, wie dies auch Brauer für die Verhältnisse in der Lungenchirurgie nachgewiesen hat.

Cäsar Hirsch (Stuttgart): Neuere Wege zur Kokainersparnis bei Oberflächenanästhesie. (Erscheint ausführlich in der Monatsschrift für Ohrenheilk.)

Die Pharmakologie hat sich in neuerer Zeit vielfach mit jenem merkwürdigen Vorgang von Synergismus zweier gleichzeitig applizierter Arzneistoffe beschäftigt, bei dem es sich herausstellt, dass das Arzneigemisch, das extra corpus eine Summe von $a + b$ darstellt, bei der Einverleibung in den Organismus pharmakologisch als Produkt $a \times b$ oder gar als Potenz a^b wirkt. Man spricht deshalb auch von Wirkungspotenzierung. Vortragender hat das Gemisch Kokain + Kal. sulfur. geprüft und an Tierversuchen festgestellt, dass dieses Gemisch bei subkutaner Einverleibung viel weniger giftig ist als die übliche 10- oder 20proz. Kokain-Suprareninlösung. Mit einer Lösung von Kokain 1—3 pCt., Kal. sulf. 0,4, Suprarenin 10,0 und $^1/_2$ proz. Karbollösung ad 100,0 hat Vortragender bei allen Eingriffen an Ohr, Nase, Kehlkopf und Bronchien eine mindestens ebenso gute Anästhesie erhalten wie mit der üblichen 10—20proz. Kokain-Suprareninlösung. Allerdings dauert es bei der etwas schwereren Diffusibilität etwas länger, bis die Analgesie eintritt, was aber durch Liegenlassen der mit dem Gemisch getränkten Wattebäuschchen (in Ohr und Nase) ausgeglichen wird. Die Lösung in $^1/_2$ proz. Karbollösung wird empfohlen, weil dadurch eine Schimmelpilzentwicklung verhindert und eine dauernde Sterilität der Lösung erzielt wird. Die Versuche wurden 1914 begonnen zur Ausschaltung von Kokainvergiftungen in der Rhino-Laryngo-Otologie; heute, wo wir an grossem Mangel an Kokain leiden und dieses einen fabelhaften Preis erreicht hat, ist die angegebene Kombination ein willkommenes Mittel, diese Nachteile auszugleichen.

Knick (Leipzig): Die Behandlung der Kehlkopfpapillome.

Da nach der chirurgischen Abtragung in Schwebelaryngoskopie oft keine Dauererfolge erzielt werden und häufig Rezidive und Impfmetastasen auftreten, wurde versucht, durch Röntgentiefenbestrahlung dauernde Rückbildung zu erzielen. Dies gelang in 5 von 11 Fällen. Auch bei den übrigen trat Rückbildung ein, doch sind 3 Fälle noch nicht lange genug nachkontrolliert. Die Rezidive bei den übrigen Fällen erklären sich vielleicht dadurch, dass nur nach der alten Tiefenbestrahlungsmethode und nicht mit einem modernen Intensiv-Tiefentherapie-Instrumentarium gearbeitet werden konnte. (Soll in Monatsschrift f. Ohrenheilkunde und Rhinolaryngologie erscheinen.)

Diskussion:

Thost hält die Kehlkopfpapillome für den Ausdruck einer konstitutionellen Disposition; denn er hat bei Kehlkopfpapillomen auch Papillome an anderen Körperstellen, so an den Händen gefunden. Er hat in seinen Fällen einen sichtbaren Einfluss der Röntgenbehandlung nicht gesehen.

Kümmel macht darauf aufmerksam, dass die Anwendung der Röntgenstrahlen durchaus kein harmloses Mittel ist; es kann dabei plötzlich die Tracheotomie notwendig werden.

Alfred Brüggemann (Giessen): Ueber Verbesserungen meiner Bolzenkanüle und die mit ihr an der Giessener Hals-Nasen-Ohrenklinik erzielten Erfolge.

An Hand von Lichtbildern demonstriert der Vortr. die Verbesserungen an seiner Bolzenkanüle.

1. Der Bolzen legt sich bei der Einführung über 1 R. zurück.
2. Eine halbkugelige Wölbung ist auf dem Absatz der Trachealkanüle angebracht, damit der Bolzen auf der Wölbung herabgleitet und dadurch nun in der richtigen Lage auf der Trachealkanüle fixiert werden kann.
3. Einführung eines Keils unter die Trachealkanüle zum besseren Aufhalten der Tracheotomiewunde.
4. Bessere Anpassung des Ausführungsschlittens für den Bolzenträger.
5. Dilatator in der Form eines Einführungsstabes (Obturators) für Trachealkanülen zum Dilatieren der Stenosen vor Einführung des Bolzenteils.

Die Bolzenkanülen, die im Ganzen massiver gebaut sind, werden von der Firma Pfau-Berlin in 3 Grössen (für kleine Kinder, mittelgrosse Kinder und Erwachsene) geliefert. Zu jeder Kanüle gehören 3 Bolzen verschiedener Dicke. Durch die angegebenen Verbesserungen ist die Ein- und Ausführung der Bolzenkanüle wesentlich erleichtert. Eine genügend grosse Tracheotomiewunde zu Beginn der Behandlung ist besonders wichtig. Die Behandlung erfolgt ambulant. Bolzenwechsel ist etwa alle 3—4 Wochen nötig. Durch die Dilatation der Stenose unmittelbar vor Einführung des Bolzens durch den Dilatator kann die Behandlung abgekürzt werden, da man meist sofort danach zu dickeren Bolzen übergehen kann.

In der Giessener Hals-Nasen-Ohrenklinik wurden 16 Fälle mit der Bolzenkanüle behandelt. 13 wurden von ihrer Kanüle befreit, 2 Kinder werden noch behandelt, hier ist eine Kehlkopfplastik nötig. 1 Kind starb während der Behandlung zu Hause. Es handelte sich meist um Fälle von auswärts, bei denen die Verhältnisse besonders schwierig lagen. Unter den 13 Fällen waren nur 2 Erwachsene (Soldaten). Besonders geeignet ist die Bolzenkanüle zur Schienung des Kehlkopfes bei Schussfrakturen.

Blau: Zur Frage operativer Behandlung akuter Kieferhöhleneiterung.

Als Folge schwerer Grippe und nach Tamponade der Nase von anderer Seite nach Muschelresektion geübt, können akute Empyeme auftreten mit wochenlang anhaltendem Fieber bei sonstiger organischer Gesundheit, und Kopf- und Wangenschmerzen. Der abwartenden Behandlung, auch Spülungen widerstanden sie vollkommen.

In einem nach Denker radikal operierten Falle (6 Wochen nach Beginn der Erkrankung) zeigte die Schleimhaut neben sehr starker Schwellung und Trübung Erosionen. Sie wurde total entfernt. Sofortiges Aufhören aller Beschwerden, der Temperatursteigerungen. Eine leichte Wangenphlegmone heilte gleich nach Nahtlösung.

Bei einem anderen infolge Tamponade nach Muschelresektion an Kieferhöhlenempyem erkrankten Patienten musste trotz guten Abflusses nach Spülungen bei vorher abwartender Behandlung ebenfalls eingegriffen werden. Die Schleimhaut zeigte bei dem nach Denker ebenfalls operierten Kranken überall diphtherische Beläge, wurde daher in der Höhle belassen. Heilung trat erst sehr langsam auf, besonders die septischen Temperaturen gingen nur allmählich zurück.

Im Zusammenhange mit diesen Fällen erörtert Vortr. die Frage, ob in solchen Fällen radikal operiert werden soll oder nur Eröffnung der Höhle im unteren Nasengang und ob die Schleimhaut als Infektionsträger stets ganz entfernt werden soll. — Abgesehen von Fällen mit diphtherischen Belägen ist Vortr. für die Entfernung, wie dies auch Klestadt letzthin befürwortet, darum also auch für die Radikaloperation, natürlich unter äusserster Individualisierung der Fälle und nur bei langdauernden subfebrilen bzw. septischen Temperaturen und allgemeinem Krankheitsgefühl, sowie heftigen subjektiven Beschwerden.

Vortr. wendet sich sehr gegen das überflüssige Muschelresezieren und die Nasentamponade.

R. Schilling (Freiburg): Ein Eichungsreif für Gürtelpneumographen.

Der von Sch. konstruierte Eichungsreif besteht aus einem Stahlreif, der mittels zweier zahnradgekuppelter Messingzylinder in beliebigen, an einer Zeigervorrichtung abzulesenden Massen ausgedehnt und zusammengezogen werden kann und zur Eichung von Gürtelpneumographen dient. Er ersetzt das bisher übliche Druckmass (Hg-Manometereichung) durch ein den Thoraxbewegungen kongruentes Mass und gestattet, die Fehlerquelle der Manometereichung und die Leistungsfähigkeit der Gürtelpneumographen zu analysieren.

Kahler (Freiburg i. B.) spricht über rhino-laryngologische Erfahrungen aus der Grippeepidemie.

Akuter Schnupfen wurde nur ganz selten gesehen, Nasenbluten nur bei den schweren toxischen Grippeerkrankungen. Sehr häufig bestanden leichte katarrhalische Nebenhöhlenerkrankungen, die oft keine subjektiven Symptome machten; zweimal konnten hämorrhagische Antritiden beobachtet werden. Die Erscheinungen in Pharynx und Mundhöhle sind nicht charakteristisch. Oft ist der harte und weiche Gaumen mit Bläschen besät, man sieht lentikuläre Erhebungen. Es handelt sich da, wie histologische Untersuchungen ergaben, um Hypersekretion an den Schleimdrüsen und Erweiterung der Ausführungsgänge. Doch sieht man dieses Schwitzen der Schleimdrüsen auch bei anderen fieberhaften Erkrankungen. Die an den Stimmlippen vorkommenden „Geschwüre" sind nicht spezifisch für die Grippe. Sie finden sich auch bei den gewöhnlichen Kehlkopfkatarrhen, bei anderen Infektionskrankheiten und bei Gelbkreuzgasvergiftung. Ferner wurden fünf Fälle von Perichondritis des Kehlkopfes beobachtet. Als Komplikation der Grippe zeigten sich öfters kruppöse oder auch echt diphtherische Erkrankungen des Kehlkopfes und der Luftröhre. Als Nachkrankheit sah K. langdauernde trockene Luftröhrenkatarrhe, die ihre anatomische Erklärung in den von Wätjen nachgewiesenen Veränderungen an den Schleimdrüsen der Luftröhre finden.

Reinsch (Görlitz): Demonstration eines einfachen Aufsatzes zur Verwendung des bekannten Fönapparates zu Inhalationszwecken und als Medikamentenzerstäuber.

20 cm langes Rohr, gefenstert mit übergestülptem zweiten Rohr, welches verschieblich ist und zur teilweisen oder vollständigen Deckung der Schlitze des ersten Rohres dient. Am Ende des Rohres ein weitmaschiges Drahtgeflecht, auf

welches das zu inhalierende Medikament aufgelegt wird (Gazebausch getränkt). Ein zweiter Bausch, mit einem Ring übergestülpt, lässt das Medikament am Platze. Mittels des zweiten Rohres sind wir leicht in der Lage sowohl die Stärke des Luftstromes, wie auch den Wärmegrad des Föns, was man bisher nicht vermochte, zu regulieren.

Vorteile: bequeme Handhabung, da kein Spiritus oder Gummigebläse benötigt wird, leichte Anwendung in Sprechstunde und vor allem am Krankenbett. Relative Billigkeit, da der Fön eine Art Ausstattungsstück und in jedem Haushalt beinahe vorhanden ist.

Agda Hofvendahl (Stockholm): Die Bekämpfung der Kokainvergiftung im Tierversuch.

Bei Versuchen mit Hunden, Katzen, Kaninchen und Meerschweinchen hat es sich gezeigt, dass sämtliche Tiere bei subkutan injizierten tödlichen Dosen in der Regel nach vorhergehender motorischer Erregung in Krämpfe verfielen, die immer häufiger und länger wurden, und dass die Tiere zuletzt in einem langen Krampf verendeten. Ich nahm an, dass man die unmittelbare Todesursache in einer Erstickung durch Aufhebung der Atembewegungen während des Krampfstadiums zu suchen hätte. Ich fragte mich nun, ob nicht durch Unterdrückung der Krämpfe einerseits der Erstickungstod vermieden, andererseits das nach den Krämpfen eventuell einsetzende Erschöpfungs- bzw. komatöse Stadium gelindert werden könnte. Dass die Krämpfe durch Reizung der Grosshirnrinde hervorgerufen werden, ist bereits experimentell festgestellt, da sie nach Grosshirnexstirpation ausbleiben (Feinberg und Blumenthal, Moritz) und auch nicht zum Ausdruck kommen an neugeborenen Tieren, bei denen die Rindenregion noch unerregbar ist. Ich sagte mir, dass vielmehr durch Herabsetzung der Reizbarkeit der Grosshirnrinde die gefährlichste Wirkung des Kokains beseitigt werden könnte. Infolgedessen schritt ich zu Versuchen mit Schlafmitteln, und zwar mit Chloratum hydratum, Scopolaminum hydrobromicum und Natrium diaethylbarbituricum (= Veronalnatrium).

(Vorher ist zu bemerken, dass ich Amylnitrit und physiol. Kochsalzlösung nach tödlichen Kokaindosen und schon eingetretenen Vergiftungssymptomen mit negativem Resultat geprüft habe, und gefunden, dass Morphium kontraindiziert ist, weil es schnell zum Atemstillstand führt.)

Meine Versuche haben folgendes ergeben: 1. Die Wirkung einer sicheren tödlichen Dosis Kokain kann durch geeignete Schlafmittel aufgehoben werden. 2. Das Veronalnatrium hat sich in den Versuchen dem Chloratum hydratum und Scopolaminum hydrobromicum bei weitem überlegen gezeigt, weil es die grösste therapeutische Wirkungsbreite hat. 3. Die Mittel wirken um so sicherer, je früher sie gegeben bzw. je schneller sie resorbiert werden, daher kann bei schon eingetretenem Krampfstadium nur intravenöse Injektion in Frage kommen.

Um ein ganz vollständiges Beweismaterial geben zu können, braucht man auch Versuche mit den Menschen näher verwandten Tierarten, eventuell Affen. Werden meine Affenversuche dasselbe Resultat geben, so ist ein Weg gezeigt, den es sich lohnt zu beschreiten.

Heermann (Essen-R.): Exakte Blutstillung bei Tonsillektomie.

Das Hauptblutgefäss tritt von aussen oben an die Tonsillen heran. Das Gefäss ist aber nach Durchtrennung mit der Schieberpinzette schlecht zu fassen. Deshalb wird der Tonsillenkopf bis auf einen, von aussen oben an ihn herantretenden, das Blutgefäss enthaltenden Bindegewebsstrang frei präpariert, dieser Strang mit der Arterienpinzette gefasst, die Tonsille abgetrennt und nun über die Pinzette eine feine Drahtschlinge gezogen. Die Schlinge steckt in einem Nasenpolypenschnürer, der vorne zwei getrennte Oeffnungen hat. Sie wird genügend angezogen, mehrmals umgedreht und abgeschnitten. Nach vollständiger Entfernung der Tonsille sucht man die Höhle sorgfältig nach Blutpunkten ab, fasst die blutenden Stellen mit der Pinzette und bindet sie, wie eben beschrieben, ab. So vorgegangen, ist jede Nachblutung ausgeschlossen. Die Drahtschlingen entfernt man nach einigen Tagen, sofern sie sich nicht selbst abgestossen haben. Oefters heilen sie reaktionslos ein, treten dann später in die Schleimhautoberfläche, verursachen Stechen und müssen dann mit der Zange entfernt werden.

Heermann (Essen-R.): Ueber die Prognose der Westschen Operation.

Bei 51 Kranken wurden 54 Tränensäcke operiert, 38 Frauen, 13 Männer. Der älteste war 62, der jüngste 14 Jahre. Ein Wiederverschluss trat ein bei 14 Tränensäcken, von diesen 3 während der Behandlung. 11 hatten sich beschwerdefrei der weiteren Behandlung entzogen. Von diesen 11 wurden 6 wieder operiert und blieben dauernd geheilt. Die übrigen 5 gaben bei der Nachkontrollierung an, dass sie fast $^1/_2$ Jahr beschwerdefrei geblieben seien, dann habe sich das Tränenträufeln wieder eingestellt. Einer von diesen hat sich dann den Tränensack anderweitig exstirpieren lassen, bezüglich des Tränenträufelns natürlich ohne jeden Erfolg. Ohne Nachbehandlung heilten von den 54 operierten Tränensäcken nur 20 glatt ab. Bei den übrigen wurden in Abständen von 14 Tagen bis 3 Wochen die aufschiessenden Granulationen weggekratzt, geätzt und die Tränensacknasenfistel bougiert, bis sie übernarbt war. Vortr. ist der Ansicht, dass Misserfolge bei beiderseitiger genügender Ausdauer nicht vorkommen dürfen.

Halle: Die vom Vortr. beschriebenen Blutungen, die ihn zu einer zweizeitigen Operation zwangen, habe ich bei keiner meiner mehr als 350 Operationen erlebt. Nimmt man genügend Suprarenin und gibt bei erregten Pat. vorher Morphium, so wird man immer einzeitig operieren können. Mein jüngster Pat. war ein Säugling von $3^1/_2$ Monaten, der älteste eine Frau von 69 Jahren. Die Erfolge einer korrekt ausgeführten Operation sind glänzende. Sie sind es besonders in den Fällen, wo durch ungenügende Operation seitens der Ophthalmologen eine Fistel entstanden ist, die wir auch nach jahrelangem Bestehen mit Sicherheit binnen wenigen Tagen heilen können.

Wir sollten uns daran gewöhnen, bei unseren Operationen streng nach chirurgischen Grundsätzen vorzugehen. Deswegen sollte man, wie ich im vorletzten Heft des Archivs vorgeschlagen habe, den vorderen Gaumenbogen mit dem parietalen Teil der Faszie nach vorsichtigem Einschnitt nahe der Tonsille zurückschieben und die Gefässe der Tonsille freilegen in gleicher Weise, wie wir

es etwa bei der Strumaoperation gewohnt sind. In dem meist lockeren Zwischengewebe lassen sich die beiden wesentlichen Verzweigungen der Tonsillaris nahe dem vorderen Rande der Tonsille und in der Mitte und entsprechend dem oberen Pol unschwer freilegen und mit kräftigen Arterienklemmen fassen. Nach Durchschneidung der Gefässe tonsillarwärts werden sie unterbunden oder, was meist genügt, torquiert. Finden sich nach chronischen Entzündungsprozessen erhebliche Verwachsungen, so muss man auch gelegentlich im Zweifelsfalle einen Bindegewebsstrang vorher fassen. Aber nur so operiert man sicher und so gut wie ohne jeden Blutverlust, und nur so ist man vor den sehr unangenehmen Nachblutungen geschützt, und diese sollten durchaus nicht leicht genommen werden. Wenn auch viele Operateure berichten, dass sie keine nennenswerten Blutungen erlebt hätten, so seien sie gewarnt vor den kommenden Nackenschlägen. Ich habe alle beschriebenen Methoden sorglich nachgeprüft, aber ich kann nur dringend empfehlen, nach dem von mir gezeigten Verfahren, das sich streng an chirurgische Grundsätze hält, vorzugehen. Es stellt an die Technik keine höheren Anforderungen als jedes andere und gibt das Gefühl absoluter Sicherheit und Ueberlegenheit, das kein Zufallserfolg einer Tamponade oder drgl. schaffen kann. Finder.

---

c) Laryngologische Gesellschaft zu Berlin.

Sitzung am 16. Januar 1920.

Ordentliche Hauptversammlung.

Vorsitzender: P. Heymann, später Killian.
Schriftführer: Gutzmann.

Der Vorsitzende hält einen Nachruf auf das verstorbene Ehrenmitglied der Gesellschaft, Hofrat Emmerich v. Navratil.

I. Geschäftssitzung.

Der Schriftführer Herr Gutzmann berichtet kurz über die Tätigkeit der Gesellschaft im vergangenen Jahre.

Zum 1. Vorsitzenden wird Herr Killian, zum 2. Vorsitzenden Herr P. Heymann gewählt. Die übrigen Vorstandsmitglieder — Herr Gutzmann als Schriftführer, Herr Finder als stellv. Schriftführer, Herr Kirschner als Kassenwart, Herr Kuttner als Bibliothekar — sowie die Mitglieder der Aufnahmekommission werden in ihren Aemtern bestätigt.

II. Wissenschaftliche Sitzung.

1. Prof. Dr. Versé: Ueber nekrotisierende Pharyngitis und Laryngitis.

Ich möchte Ihnen einige Präparate zeigen, von denen ich schon einen Teil in der vorigen Sitzung der Medizinischen Gesellschaft in frischem Zustande demonstriert habe. Es handelt sich um Fälle, die akut im Verlauf der Grippeepidemie aufgetreten sind. Es handelt sich offenbar um Neuerscheinungen in dem

Formenkreise der Grippe, die wir bisher noch nicht gesehen und auch in der Literatur noch nicht gefunden haben. Es sind Fälle, die nur eine ganz kurze Krankheitsdauer aufweisen. Die Leute erkrankten mit typischen Symptomen der Grippe. Nach 3, 4 Tagen stellten sich dann schwere Erscheinungen von seiten der Halsorgane ein, vor allen Dingen Dyspnoe. Diese bedrohlich zunehmende Atemnot veranlasste dann die Ueberführung der Kranken in die Klinik. Dort wurden sie nur eine ganz kurze Zeit beobachtet; es wurde bei einer Reihe (bei 3 Fällen) die Tracheotomie noch ausgeführt; meist gingen aber die Patienten schon kurze Zeit nach der Aufnahme an Herzschwäche zugrunde. Es ist praktisch bei diesen Fällen von besonderem Interesse, dass die Veränderungen leicht dazu verleiten können, die Diagnose Diphtherie zu stellen. Es war auch bei den meisten dieser Fälle so, dass diese Fehldiagnose gestellt und entsprechend auch therapeutisch vorgegangen wurde. Bei 2 Fällen trat nach $^1/_2$ Stunde bzw. $1^1/_2$ Stunden schon der Tod ein. Abgesehen von der Verwechselungsmöglichkeit mit Diphtherie ist dann noch die Indikation zu einem chirurgischen Eingreifen zu diskutieren, die auch hier Anlass zu Kontroversen gegeben hat. Die Leute kommen in das Krankenhaus auf Veranlassung des Arztes, damit eine Tracheotomie vorgenommen werde. Die Tracheotomie selbst kann bei der Lage der Dinge natürlich nur wenig Nutzen stiften. So war es auch hier. Die Leute fühlten sich nach der Tracheotomie etwas leichter, die Atemnot und die Zyanose gingen etwas zurück. Aber das dauerte nur wenige Stunden, dann traten doch wieder schwerere zyanotische Erscheinungen hervor infolge der Herzschwäche, die immer bedrohlicher wurde, und an dieser Herzschwäche gingen dann die Patienten bald darauf zugrunde.

Es handelt sich in den akut verlaufenen Fällen um zwei ältere Patienten. Das waren ein 42jähriger und ein 61jähriger Mann, die, wie ich schon vorher im allgemeinen sagte, nur wenige Tage krank waren; sie bekamen Frösteln, Gliederschmerzen, Rückenschmerzen, nachher Heiserkeit, und dann stellte sich etwa 24 Stunden vor dem Tode plötzlich Atemnot ein. In einem der anderen Fälle erwachte z. B. die Frau mitten in der Nacht wegen Luftmangels. Am nächsten Tage war sie schon tot, nachdem sie 2 Tage vorher noch ganz gesund gewesen war.

Wenn Sie die Präparate ansehen (Demonstration), dann fällt Ihnen die leicht schwärzliche Färbung der Tonsillen auf. In beiden Fällen bildeten die Verfärbung der Tonsillen und eine leicht abstreifbare Auflagerung den Anlass zu der Diagnose Diphtherie. Die Umgebung der Mandeln war stark geschwollen. Das Oedem erstreckte sich bis zum Sinus piriformis hin, überstieg dann die aryepiglottische Falte und setzte sich bis zum falschen Stimmband und zum Sinus Morgagni fort. Die Schleimhaut des Sinus Morgagni prolabierte zum Teil direkt aus dem Spalt heraus. — Sie sehen hier das dicke Oedem, das auf dieser Seite die aryepiglottische Falte beträchtlich erweitert hat, und die wulstförmigen Verdickungen im Kehlkopf, die durch das Oedem hervorgerufen sind.

Bei den anderen beiden Fällen, die ein weiter vorgeschrittenes Stadium der gleichen Affektion zeigen, sehen Sie, dass auf der Höhe der ödematösen Schwellung diese gelbbräunlichen Verfärbungen aufgetreten sind, die sich hier etwas in den Kehlkopf hinein erstrecken, und weiterhin nach vorn in die Vallekula. An der

oralen Seite der Epiglottis sehen Sie gleichfalls diese Verfärbungen. Es schliessen sich diese Veränderungen der Schleimhaut an den unteren Tonsillarpol an. Hier handelt es sich um ein 21jähriges Dienstmädchen, das rapid erkrankte und innerhalb einiger Tage zugrunde ging. Das andere Präparat stammt von einer 46jährigen Frau. Es zeigt die ausgedehntesten Nekrosen der Schleimhaut, die sich im Pharynx bis zu dem hinteren Gaumenbogen nach aufwärts erstrecken und über die aryepiglottischen Falten hinweg in den Kehlkopf hinabsteigen, mit starker Rötung der Umgebung. Ich kann Ihnen nachher an einer farbigen Reproduktion dies eigentümliche Bild in natürlicheren Farben zeigen, als sie das fixierte Präparat wiedergibt. Auch hier ging die Schwellung vorn um die Epiglottis herum und legte sich förmlich halskrausenartig um den ganzen Kehlkopfeingang, der dadurch beträchtlich verengt war. Sie sehen auch hier die Schleimhaut des Sinus Morgagni prolabieren.

Wenn man das Gewebe mikroskopisch untersucht, dann sieht man, dass es zunächst in den beiden letztgenannten Fällen von einer Masse Streptokokken durchsetzt ist, die hier hemmungslos, möchte ich sagen, vorgedrungen sind. Das ist etwas, was wohl speziell auf das Konto der grippalen Infektion zu schieben ist, dass der Widerstand der Gewebe, überhaupt des ganzen Organismus mächtig herabgesetzt ist. Diese Bilder erinnern sehr lebhaft an die Nekrosen der Lunge und der Pleura, wie wir sie bei der vorigen grossen Grippeepidemie Ende des Jahres 1918 besonders gesehen haben, die auch durch Streptokokken hervorgerufen waren, wo durch die schwere Toxinwirkung keilförmige Teile der Lunge abstarben. An der Oberfläche der Tonsillen fanden sich auch noch Staphylokoken und Pneumokokken, dagegen keine Diphtheriebazillen, keine Spirillen, keine fusiformen Bazillen, auch nicht in den beiden Fällen, wo die Tonsillen stärker verändert waren.

Ich zeige Ihnen nun einige mikroskopische Bilder und möchte daran noch nähere Erläuterungen anschliessen. (Demonstration an Lichtbildern.)

An den Schnitten der Tonsillen des einen der beiden erstdemonstrierten Fälle bemerkt man eine lakunäre nekrotisierende Angina mit Uebergreifen der Nekrose auf das Nachbargewebe, in dem allenthalben reichlich Streptokokken nachzuweisen sind. In dem zweiten Falle, bei dem eine tiefe, offenbar artefiziell erzeugte Längsfurche die Mandeln durchzieht, ist die eine verquollene Hälfte völlig abgestorben; in der anderen, welche grossenteils narbig umgewandelt ist, geht von den erhaltenen Krypten gleichfalls eine partielle Mortifikation des Gewebes aus. Die Erreger sind auch hier wieder Streptokokken.

In dem ersten der beiden letzterwähnten Fälle ist die Tonsille auf dem vorliegenden Schnitt wenig betroffen; nur in der Tiefe sind einzelne ganz kleine Nekroseherdchen vorhanden, von denen Streptokokken in das umgebende lymphatische Gewebe vordringen. Gleich darunter ist das peritonsillare Gewebe weithin abgestorben. Im zweiten Fall, wo ja schon makroskopisch der untere Tonsillarpol in die Mortifikation mit einbezogen war, ist die aufgelockerte Pharynxwand bis in die Muskulatur hinein ganz nekrotisch und von massenhaften Streptokokken durchsetzt, deren ungeheure Menge sich in den gramgefärbten Präparaten schon bei schwacher Vergrösserung durch die Blaufärbung der ganzen Schichten verrät.

Diskussion:

Kuttner: Die Fälle, von denen wir eben gehört haben, erinnern in ihrem klinischen Verlauf, wie in ihrem pathologischen Bilde sehr lebhaft an die zuerst von Senator als phlegmonöse Pharyngitis bzw. Laryngitis beschriebene Erkrankung. Ich selbst habe bald nach der Senatorschen Mitteilung mehr als 20 derartiger Fälle unter dem Titel „Laryngopharyngitis infectiosa submucosa" beschrieben. In letzter Zeit habe ich noch 4 solche Fälle gesehen, den letzten vor etwa 2 bis 3 Wochen. Die Patientin hatte vor Beginn ihrer Halserkrankung keine grippalen Erscheinungen gehabt, sondern war, nachdem sie ihren an einem Erysipel erkrankten Gatten gepflegt hatte, an einer akuten heftigen Angina mit starkem Fieber erkrankt. Als ich sie, 3 Tage nach dem Beginn ihrer Erkrankung, zum ersten Mal sah, waren die Entzündungserscheinungen im Rachen nur noch gering; dahingegen war die Epiglottis und der Larynxeingang stark verdickt und zeigte einen lividen Farbenton. Im Innern des Larynx grosse Schleimmassen, die die Kranke infolge ihrer grossen Schwäche nicht expektorieren konnte. Temperatur gegen 40°. Es wurde von da an sofort in der allerenergischsten Weise mit Herzexzitantien vorgegangen. Nach 2 Tagen hatte sich das Allgemeinbefinden insofern gebessert, als die Patientin Kraft genug besass, die Schleimmassen zu expektorieren. Man sah jetzt die Schleimhaut des Pharynx, die ganze Epiglottis, Aryknorpel, falsche Taschenbänder, stark verdickt, graurötlich, überall grössere und kleinere Substanz- und Oberflächensubstanzdefekte. 2 Tage später ging die Pat. an Herzschwäche zugrunde.

Ganz den gleichen Verlauf zeigte die Krankheit bei einer anderen Pat. von etwa 32 Jahren, die auch, nachdem der Lokalbefund sich etwas gebessert hatte, am 7. Tage an Herzschwäche starb.

Eine dritte Pat. habe ich nur einmal gesehen. Hier fand ich eine sehr heftige Angina. Die Tonsillen, die ganzen Gaumenbögen und die hintere Rachenwand waren stark gerötet und geschwollen, die Pat. trotzdem bei relativ gutem Wohlbefinden, Puls gut und kräftig, Temperatur 38,5°, sie sass im Bett und unterhielt sich lebhaft. Am nächsten Morgen plötzlicher Herztod, wobei allerdings wohl eine ungeheure Adipositas der Kranken eine wesentliche Rolle gespielt hatte.

Bei einem vierten Fall, einem jungen Menschen Anfang der Zwanziger, mit schwersten phlegmonösen Veränderungen in Rachen und Kehlkopf rief die Einspritzung von polyvalentem Streptokokkenserum einen so plötzlichen Umschwung hervor, dass ich glaube, dass sie dem Kranken das Leben gerettet hat.

Senator hatte, als er seine Fälle veröffentlichte, die Erkrankung für durchaus infaust erklärt, und es ist wohl kein Zweifel, dass die phlegmonöse Pharyngitis und Laryngitis, ob sie im Verlauf der Grippe auftritt oder unabhängig davon, eine wenn auch nicht durchaus tödliche, so doch ungemein schwere Erkrankung ist. Von den ungefähr 30 Fällen, die ich im ganzen gesehen habe, sind etwa 4—5 gerettet worden.

Was die Therapie betrifft, so sind wir lokal machtlos. Unsere Gurgelwässer, unsere Pinselungen, Inhalationen, eventuell die Entleerung der Oedeme, die ich immer nur vorgenommen habe, wenn Erstickungsgefahr vorlag, Eiskravatte, Eispillen, alles das hat auf den Verlauf der Krankheit keinen nennenswerten Einfluss.

Das Wichtigste ist, vom ersten Augenblick an in der allerenergischsten Weise das Herz zu exzitieren. Denn von hier aus, von dem Versagen der Herzkraft, nicht von den örtlichen Entzündungserscheinungen droht die Hauptgefahr. Bei fast all meinen Patienten hatte sich, als das Herz versagte, der Lokalbefund gebessert. Zweimal sah ich den Tod noch eintreten, als die Kranken bereits in voller Rekonvaleszenz schienen.

Bei diesen phlegmonösen nekrotisierenden Laryngitiden kommt es nur verhältnismässig selten zur Tracheotomie. In den vielleicht 30 Fällen, die ich gesehen habe, ist vielleicht zwei- oder dreimal Tracheotomie notwendig gewesen. Sie wird notwendig, wenn sich zu dem phlegmonösen Prozess ausgedehnte Oedeme gesellen. Der phlegmonöse Prozess an und für sich, so schnell er sich auch entwickelt, gebraucht doch immerhin so viel Zeit, dass der Patient sich der Verengerung seines Kehlkopfs anpassen kann; das Oedem aber schiesst manchmal so schnell auf, dass der Kranke in wenigen Minuten erstickt.

Ueber die Wirkung des Streptokokkenserums sind die Meinungen geteilt. Viele Beobachter sagen, dass sie in keinem Falle einen Erfolg davon gesehen haben. Ich dagegen habe in dem einen, eben erwähnten Falle einen geradezu verblüffenden Umschwung des Krankheitsbildes beobachtet, und ähnliche Erfahrungen werden von verschiedenen anderen Seiten gemeldet. Deshalb rate ich, in solchen verzweifelten Fällen eine Seruminjektion wenigstens zu versuchen. Ich habe die Empfindung, dass der Erfolg oder Misserfolg von Bedingungen abhängt, die wir noch nicht recht in der Hand haben. Abgesehen davon, dass ausser den Streptokokken auch alle möglichen anderen Bakterien, also Staphylokokken, Pneumokokken usw., genau dieselben Prozesse auslösen können, ist es wohl nicht gleichgültig, von welchem Streptokokkenstamm das Serum stammt. Wir sind noch nicht imstande, die einzelnen Stämme kulturell von einander zu unterscheiden, und spritzen deshalb auf gut Glück unser Serum ein, ohne zu wissen, ob es dem Virus äquivalent ist oder nicht. So mag es kommen, dass das Serum in dem einen Falle einen ans Wunderbare grenzenden Umschwung hervorruft, in dem anderen Falle vollständig versagt.

Edmund Meyer: Ich habe auch eine ganze Reihe von Kehlkopfphlegmonen gesehen. Die Therapie lässt fast in allen Fällen vollkommen im Stiche, auch die Skarifikation. Die Tracheotomie ist meist, wie das auch Herr Kollege Versé ausführte, vollkommen wirkungslos. Ich habe in einem Falle Suprarenin versucht mit dem gleichen Misserfolg wie andere therapeutische Massnahmen. Das einzige, was mir Dienste geleistet hat, ist, wie Herr Kuttner auch sagte, das polyvalente Streptokokkenserum, das in einzelnen Fällen ausgezeichnet wirkt; in anderen lässt es allerdings vollkommen im Stich. Ich habe Fälle gesehen, in denen trotz der Streptokokkenseruminjektion in kurzer Zeit Exitus eintrat. Ich kann das auch nur darauf zurückführen, dass die Stämme, die die Infektion hervorrufen, in dem polyvalenten Serum nicht berücksichtigt sind. Infolgedessen ist in diesen Fällen die Wirksamkeit ausgeblieben. Trotzdem rate ich, in allen Fällen phlegmonöser Entzündung Streptokokkenserum zeitig anzuwenden, denn es ist das einzige, das Aussicht auf Erfolg gibt. Mit der Tracheotomie ist im allgemeinen gar nichts zu erreichen. In Fällen, wo schwere Suffokationserscheinungen vorhanden sind,

muss man tracheotomieren, gewöhnlich aber ist die Herzschädigung schon so stark, dass auch die durch die Tracheotomie bewirkte freiere Atmung nicht mehr genügt, um das Leben zu retten. Fast in allen Fällen sieht man kurze Zeit nach der Tracheotomie Herztod eintreten. Die Pat. gehen nicht an Erstickung zugrunde, sondern infolge toxischer Wirkungen an Herzschwäche.

Killian: Den letzten derartigen, von mir beobachteten Fall habe ich nach wochenlangem hohen Fieber heilen sehen. Es handelte sich um eine junge Frau, zu der ich gerufen wurde, ohne mehr zu wissen, als dass sie an einer akuten Halsaffektion leide. Als ich das Haus betrat, kam der Hausarzt eilig die Treppe herunter und meldete mir, dass die Pat. sehr knapp Luft bekäme. Am Bette angelangt, wollte ich nur einen Blick in den Rachen tun: Das genügte aber schon, um das Mass voll zu machen. Pat. war am Ersticken. Instrumente fehlten. Nur ein Skalpell und eine Pinzette brachte der Hausarzt schnell herbei. Dabei stand das Bett in ungünstiger Beleuchtung. Schon hatte der Atem ausgesetzt, Pat. war blau, als ich mit einem Schnitt auf den mit der anderen Hand fixierten Kehlkopf einging. Starke venöse Blutung, Kompression mit den Fingern. An einer Stelle kommt etwas Luft durch. Ich erweitere sie im Blut mit dem Finger und halte die Trachealbänder mit der Pinzette auseinander, welche ich durch einen zwischengeklemmten Finger spreize. Zugleich komprimiere ich beide Seiten der Wunde mit der anderen Hand und werde so der Blutung Herr. Den Hausarzt schicke ich aus, eine Kanüle aufzutreiben. So sass ich über eine halbe Stunde, bis er zurückkam. In einem benachbarten Lazarette hatte man eine Kanüle abgegeben. Nun konnte auch das Nötigste mit Zwirn unterbunden werden.

Aufnahme ins Krankenhaus. Revision der Wunde zeigt, dass die Kanüle im Ligamentum conicum liegt.

Mit dem Spiegel fand ich jetzt in der rechten Arygegend, nach dem Hypopharynx sich ausdehnend, einen markstückgrossen Gangränherd. Im weiteren Verlauf bildete sich ein Drüsenabszess am Hals rechts und in der linken Glutäalgegend ein tiefer Abszess. Auch entstand am Ringknorpel eine umschriebene Perichondritis, welche eine partielle Kehlkopfspaltung und Auskratzung nötig machte. Unter dem Einfluss von Heissluftbädern mit Temperaturen bis gegen 100° mehrmals täglich begrenzte und reinigte sich die Stelle im rechten Arygebiet und heilte langsam aus. Das hohe Fieber klang langsam ab. Der Fall kam nach und nach zur völligen Heilung.

Ich glaube, dass hier die intensive Anwendung der aktiven Hyperämie geholfen hat und möchte sie in ähnlichen Fällen auf das wärmste empfehlen.

Versé (Schlusswort): Ich wollte nicht über nekrotisierende Anginen usw. im allgemeinen reden, sondern nur über komplizierende Formen bei der Grippe. Dass phlegmonöse Anginen und Pharyngitiden sporadisch vorkommen, ist auch uns Pathologen sehr wohl bekannt. Aber diese Häufung innerhalb dreier Wochen nach vorangehenden Grippeerscheinungen, das war das Eigentümliche und Charakteristische bei diesen Fällen.

Edmund Meyer: Fremdkörper in der Kieferhöhle.

Eine Patientin kam zu mir mit der Angabe, sie wäre wegen eines Kieferhöhlenempyems bereits seit längerer Zeit ausserhalb in Behandlung gewesen; man

habe sie mit Ausspülungen behandelt und nach den Ausspülungen Jodoform in die Kieferhöhle eingeblasen. Da noch niemals eine Röntgenuntersuchung gemacht worden war, liess ich eine Röntgenaufnahme anfertigen, und es zeigte sich im Röntgenbilde, dass in der Kieferhöhle ein Fremdkörper war. Man sieht auf der Platte bei okzipito-frontaler und bei seitlicher Aufnahme (Demonstration) einen Fremdkörper. Ich fasste den Fall so auf, dass ein Fremdkörper in der Kieferhöhle vorhanden sei — allerdings weiss ich nicht, wie er in die Kieferhöhle eingedrungen ist — und dass durch diesen Fremdkörper die Eiterung hervorgerufen sei. Der Fremdkörper sieht aus, als ob er aus Metall wäre. Es ist ein dichter Schatten. Wir dachten auch an einen abnorm sitzenden Zahn. Bei der Kieferhöhlenoperation war ich sehr erstaunt, keinen Fremdkörper zu finden, sondern im Recessus alveolaris zusammengeballtes Jodoform, das offenbar von den Jodoformeinblasungen her liegen geblieben war und den intensiven Schatten hervorgerufen hatte. Die Ursache der Kieferhöhleneiterung ist das Jodoform nicht gewesen, es ist aber möglich, dass es die Eiterung unterhalten hat.

Ritter: Gewaltsame Redressierung frischer Infraktionen der Nasenwurzel.

Vor einiger Zeit kam ein Mädchen von etwa 12 Jahren in meine Sprechstunde, dem ein anderes Kind beim Spielen mit dem Kopf derartig von links gegen die Nase gelaufen war, dass ein akuter Schiefstand der knöchernen Nase nach rechts entstanden war. Man konnte auf der linken Seite eine schmale Dehiszenz zwischen dem Nasenbein und dem aufsteigenden Oberkieferast feststellen; offenbar handelte es sich um eine Nahtlösung mit Infraktion der Nasenwurzel. Der Fall war etwa 8—10 Tage alt. Nach einigen Tagen habe ich die Nase gewaltsam redressiert, indem ich den Josephschen Rhinoklasten, gut umpolstert, auf die rechte Seite der Nase aufsetzte und mit einem kräftigen Hammerschlag die Nase in die Mittellinie hinübertrieb.

Kurze Zeit darauf kam ein junger Mann zu mir, der als Folgeerscheinung einer nächtlichen Rauferei eine schiefe Nase und ein blaues Auge hatte. Ich bin in diesem Falle in der gleichen Weise mit Erfolg vorgegangen und habe mit einem einzigen Hammerschlag diesen frischen Schiefstand der Nase mit absolut gutem kosmetischen Resultat gewaltsam redressiert.

Weingärtner: Fall von fast vollständiger kongenitaler Atresie des Larynx.

Es handelt sich um ein Kind, das in der Bummschen Klinik zur Welt gekommen war und bald nach der Geburt Atemnot bekam. Das schwer asphyktische Kind musste schliesslich tracheotomiert werden. Das Kind wurde dann 24 Stunden alt zur Untersuchung in unsere Klinik gebracht. Der Fall stellt schon insofern eine Seltenheit dar, als ein derartig junges Kind wohl noch nie in Schwebelaryngoskopie untersucht worden ist. Das habe ich diesem Falle gleich gemacht. Es fand sich in der Schwebe überhaupt kein Larynxlumen, sondern man sah einen Trichter, der von der Epiglottis bis in die Tiefe zur Stimmbandebene überall mit schmierigem Belag, auch Blut, bedeckt war, kurzum, eine Orientierung war in der Schwebe nicht möglich. Zu sehen war ein Lumen nicht deutlich. Das Kind kam

am nächsten Tage ad exitum, und wir haben das Präparat bekommen. Ich darf noch hinzufügen, dass die kongenitale Stenose bzw. Atresie des Larynx eine Seltenheit ist. Es sind etwas über 10 Fälle in der Literatur beschrieben. (Demonstration der Bilder.) An dem Präparat ist deutlich ein für eine Stricknadel durchgängiges Lumen vor der hinteren Larynxwand zu erkennen, und zwar in der Höhe der Stimmlippen, die übrige Glottispartie ist vollständig verschlossen durch ein derbes, horizontales, ziemlich dickes, narbenähnliches Gewebe.

Aussprache über den Vortrag des Herrn Ritter: Ueber Ethmoidaliskopfschmerz usw. (Sitzung vom Dezember 1919, s. Zentralblatt, 1920, S. 278.)

Kuttner: Herr Kollege Ritter hatte die Freundlichkeit, von seiner Behandlung bei einer meiner Patientinnen, die an Ethmoidalneuralgie litt, den Nerv in der von ihm geschilderten Weise zu resezieren. Der Erfolg war ein recht günstiger. Die Patientin ist seitdem — die Sache ist 3—4 Monate her — von ihren Beschwerden vollkommen geheilt.

Killian: Ich habe verschiedentlich diese Operation ausgeführt, habe sie dann aber wieder aufgegeben, weil die Dauer des Erfolges zu beschränkt war. Das wird auch von anderer Seite angegeben. Es stellt sich, wenigstens in vielen Fällen, sehr bald wieder der alte Zustand ein. Wenn der Nerv durchschnitten ist, und man untersucht die Sensibilität der Nasenschleimhaut, so ist man, wenn ich so sagen darf, enttäuscht; denn es ist durchaus nicht das ganze von dem Ethmoidalis versorgte Gebiet anästhetisch geworden, sondern nur ganz kleine Bezirke am Septum und lateral. Das liegt offenbar daran, dass die übrige Schleimhaut nicht allein Fasern vom Ethmoidalis bekommt, sondern auch von den Rami nasales posteriores. Wenn der Ethmoidalis durchschnitten wird, wachsen diese Fasern aus, und die Hypersensibilität wird bald wieder die alte. Damit wird auch die Stelle wieder als Reizstelle in Tätigkeit treten können, und es können ganz ähnliche Zustände entstehen wie vorher.

Deshalb habe ich mich auf lokale Aetzung mit Trichloressigsäure, mit Chromsäure, um tiefer zu wirken, eventuell mit Galvanokaustik beschränkt, weil ich mir sagte, dass ich dann einen grösseren Bezirk treffen kann, als ich ihn anästhetisch mache, wenn ich den Nerv durchschneide, und dass ich eine solche Prozedur so oft wiederholen kann, als es der Fall verlangt.

Dass sich die Schmerzen auf das Stirnhöhlengebiet erstrecken, beruht darauf, dass der Ethmoidalis Fasern an die Stirnhöhlenschleimhaut abgibt. Uebrigens ist es nach meinen Erfahrungen nicht allein die Stirnhöhlengegend, sondern auch die Gegend der Nasenwurzel, wo diese Schmerzen empfunden werden.

Der Hinweis auf Nebenhöhlenerkrankungen als Ursache veranlasst mich, die Erfahrung mitzuteilen, dass Beschwerden, über die radikal Operierte der Stirnhöhle manchmal nach Wochen und Monaten klagen, auf Narbenneuralgien des Ethmoidalis zurückzuführen sind. Aus diesem Grunde habe ich seit längerer Zeit schon bei der Radikaloperation den Nervus ethmoidalis durchtrennt, und glaube damit Narbenneuralgien vorgebeugt zu haben.

Ritter (Schlusswort): Gerade mit Bezug auf das letzte, was Herr Killian ausgeführt hat, möchte ich bemerken, dass ich ebenfalls gelegentlich der Stirn-

höhlenoperationen auch schon immer prophylaktisch die Durchschneidung des Ethmoidalis gemacht habe. Ich kann aber gerade von diesen Fällen nicht sagen, dass der Erfolg immer ein dauernder gewesen wäre. Bei den übrigen Fällen, bei denen ich die Resektion des Nerven wegen Ethmoidalisschmerzen gemacht habe, sind bisher keine Rezidive aufgetreten. Ich glaube daher, es wird wesentlich auf die Auswahl der Fälle ankommen. Es werden nach meiner Meinung in der Hauptsache diejenigen Fälle für die Resektion auszuwählen sein, bei denen man ganz hoch hinauf gehen muss, um von der Nase aus eine Ethmoidalisanästhesie zu bekommen. Ich möchte für diese Fälle annehmen, dass es sich dabei bereits um einen Reizungszustand im Stamm des Ethmoidalis handelt, den wir am Nasendach erreichen können; man kann dort auch durch Sondenberührung Schmerzanfälle im Ethmoidelisgebiet auslösen.

Die von Herrn Killian erwähnten Rezidive nach Resektion des Ethmoidalis beziehen sich auf Fälle von Neurosen, wie Asthma, nicht auf Fälle von Neuralgien bzw. Irradiationen.

Wenn das Gebiet der vorderen Nase auch von den Rami nasales posteriores versorgt wird, so muss deswegen nach meiner Meinung noch nicht bei Neuralgien bzw. Irradiationen die Wahrscheinlichkeit eines Rezidivs solcher Reizung vorliegen; denn diese Art von Nervenreizungen spielen sich doch innerhalb der Substanz des Nerven selbst ab, ausgehend und aufsteigend von seinen Endausbreitungen. Wenn nun die Rami nasales posteriores sich weiter nach vorn erstrecken, so müsste es sich bei Rezidiven um Neuerkrankungen in diesen Nerven handeln. Deshalb erscheint es zunächst einmal geboten, denjenigen Nervenstamm auszuschalten, in dessen Gebiet hauptsächlich der Schmerz sitzt. Das würde nicht ausschliessen, dass man nötigenfalls nachher noch eine intranasale abstumpfende Behandlung anschliessen könnte.

Ich habe übrigens nachträglich noch gefunden, dass Zuckerkandl in der Ausgabe von 1893 ganz kurz erwähnt, dass die Durchschneidung des Ethmoidalis wegen Neuralgie bereits ausgeführt worden sei. Ich habe aber in der übrigen Literatur in unseren Lehr- und Handbüchern nichts darüber gefunden. Ich glaube, dass es sich dabei wohl eher um von Chirurgen unternommene Eingriffe, als von rhinologischer Seite ausgeführte Operationen handelt. Gutzmann.

III. Briefkasten.

Die Laryngologie auf der 86. Versammlung Deutscher Naturforscher und Aerzte.

Bad Nauheim, 23. bis 25. September 1920.

Zum ersten Male seitdem der Krieg ihre regelmässigen jährlichen Zusammenkünfte, deren letzte im Mai 1914 in Kiel stattgefunden hatte, unterbrach, haben sich die deutschen Laryngologen zu gemeinsamer wissenschaftlicher Arbeit in Bad Nauheim zusammengefunden, wo vom 19. bis 25. September die 86. Versammlung Deutscher Naturforscher und Aerzte stattfand. Der „Verein Deutscher Laryngologen" trat jedoch in Nauheim nicht als solcher auf; er hatte sich vielmehr in den Rahmen der Naturforscherversammlung eingefügt und hielt seine Sitzungen als

25. Sektion dieser Versammlung ab. Gleichzeitig und grösstenteils gemeinsam mit ihm tagte die „Deutsche Otologische Gesellschaft“. Gegen dieses Arrangement hatten sich in den Vorständen beider Gesellschaften Widerstände geltend gemacht und es ist sehr fraglich, ob die Einberufer der Versammlung den vollgültigen Nachweis ihrer formellen Ermächtigung zu einer solchen Anordnung hätten führen können. Auch sind manche Einwände, die dagegen erhoben wurden, dass die Verhandlungen der Gesellschaften in einer Sektion der Naturforscherversammlung aufgehen, durchaus nicht unberechtigt. Andrerseits hat sich aber bei den zur Zeit in Deutschland herrschenden schwierigen Verhältnissen die Anlehnung an eine grössere Veranstaltung, wie es die Naturforscherversammlung ist, doch als recht zweckmässig erwiesen. Alle Vorteile der Organisation der Naturforscherversammlung, die Vergünstigungen in bezug auf Unterbringung und Verpflegung, wie sie naturgemäss nur einer grossen Teilnehmerzahl gewährt werden können, kamen so den Besuchern unserer Zusammenkunft zugute. Der Verlauf der Tagung und ihr reger Besuch haben denn auch den Einberufern Recht gegeben und so muss ihnen Indemnität gewährt werden, auch wenn die rechtlichen Bedingungen für ihr Vorgehen nicht voll erfüllt waren.

Die seit einer Reihe von Jahren, in denen wir so Schweres erlebt haben, zum ersten Male wieder gebotene Gelegenheit, mit einer grösseren Anzahl von Fachgenossen aus allen Teilen unseres Vaterlandes zusammenzutreffen und in persönlichen Meinungsaustausch zu treten, war mit Freuden ergriffen worden und so kam es, dass die Zahl der Teilnehmer über alles Erwarten gross war. Der Aufenthalt in der lieblichen Bäderstadt, deren Thermalanlagen ein vollendetes Beispiel sind, wie wundervoll grösste Zweckmässigkeit und hohe künstlerische Schönheit zusammenklingen können, die von manchem Versammlungsteilnehmer seit langem entbehrte Fülle und Güte der leiblichen Genüsse, wie sie hier geboten wurde, die Freude, Mitstrebende und Freunde, die man seit Jahren nicht gesehen hatte, wiederzutreffen — alles trug dazu bei, die Nauheimer Versammlung zu einer höchst gelungenen zu machen. Die Verhandlungen wurden mit regem Eifer geführt, sie waren vom besten wissenschaftlichen Geist beseelt und gaben in Vorträgen und Diskussionen eine Fülle von Belehrung und Anregung. Ein Bericht über sie findet sich in diesem Hefte unseres Blattes.

In einer gemeinsamen Sitzung der Laryngologen und Otologen wurde ein Beschluss gefasst, durch den die Nauheimer Tagung zu einem bedeutsamen Moment in der historischen Entwicklung der beiden Disziplinen in Deutschland geworden ist. Dieser Beschluss lautete dahin, dass der „Verein Deutscher Laryngologen“ und die „Deutsche Otologische Gesellschaft“ in Zukunft zu einem Verein Deutscher Hals-Nasen-Ohrenärzte verschmolzen werden soll. Dieser vorläufig noch nicht rechtskräftige Beschluss bedarf noch der formellen Bestätigung durch die nächstjährige ordnungsgemäss einzuberufende Versammlung; dass die Bestätigung erteilt werden wird, unterliegt nicht dem mindesten Zweifel. Damit ist denn der viele Jahre hindurch in diesen Blättern geführte Kampf für die Selbständigkeit der Laryngologie zu Ungunsten unserer Anschauung entschieden. Wenn auch unser prinzipieller Standpunkt dadurch unerschüttert bleibt, wenn unsere Auffassung auch nach wie vor besteht, dass die Verschmelzung der beiden Disziplinen nicht das Resultat einer Entwicklung ist, die in ihrer inneren Zusammengehörigkeit begründet ist, dass vielmehr Erwägungen rein äusserlicher Natur und Zweckmässigkeitsgründe dabei ausschlaggebend sind, so sehen wir doch ein, dass jeder Kampf gegen den in Nauheim gefassten Beschluss und gegen die durch diesen Beschluss ausgesprochene Sanktionierung einer dereinstigen Aufhebung der wenigen zur Zeit noch bestehenden selbständigen Lehrstühle für Laryngologie eine reine Donquichoterie sein würde. Eine solche Opposition unsererseits erscheint um so aussichtsloser als die Inhaber dieser Lehrstühle selbst von einem Eintreten für die Selbständigkeit des von ihnen vertretenen Faches vollkommen absehen. Wir nehmen also die in Nauheim proklamierte Verschmelzung der Laryngologie und Otologie als eine von unserem Standpunkt aus bedauerliche aber unabänderliche

Tatsache hin und wollen nur hoffen, dass diejenigen, die geholfen haben, diese Entwicklung der Dinge herbeizuführen, in den Hoffnungen, die sie für das Gedeihen beider Disziplinen daran knüpfen, nicht enttäuscht werden mögen. Finder.

Im Anschluss an die Zusammenkunft der deutschen Hals- und Ohrenärzte auf der Naturforscherversammlung in Nauheim fand daselbst die erste Sitzung einer kürzlich gegründeten „Akademischen Fachvereinigung Deutscher Oto-Laryngologen" statt, die aus Lehrern der Hals-Nasen-Ohrenkrankheiten an den deutschen Universitäten besteht. In dieser Sitzung wurde ein Beschluss gefasst, um dessen Veröffentlichung wir ersucht werden und der folgenden Wortlaut hat:

„Aus Gründen nationalen Ehrgefühls und persönlicher Selbstachtung wird beschlossen, dass die deutschen Hals-Nasen-Ohrenkliniken den Aerzten und Studierenden aus denjenigen feindlichen Ländern, deren wissenschaftliche Gesellschaften und Hochschullehrer die Vertreter der deutschen Medizin boykottieren, für die Dauer dieser Verrufserklärung grundsätzlich verschlossen bleiben."

Prof. Marschik wurde als Nachfolger Koschiers zum Abteilungsvorstand an der Wiener Poliklinik ernannt.

Das Ospedale civile in Venedig hat eine Oto-Rhino-Laryngologische Abteilung erhalten, die unter Leitung von Prof. Brunetti steht.

In Brüssel wurde eine Laryngologische Gesellschaft gegründet, die regelmässig wöchentlich Sitzungen in der Maison des Médecins abhalten wird.

Ein Brief.

Prof. Ferreri, der Direktor der oto-laryngologischen Universitätsklinik in Rom, Herausgeber der Arch. Ital. di Laringologia, weilte vor kurzem einige Wochen in Deutschland. Nach seiner Rückkehr richtete er an einen ihm befreundeten Kollegen in Berlin einen Brief, den uns dieser mit der Bitte übergab, ihn im Internationalen Centralblatt für Laryngologie zu veröffentlichen. Wir kommen dieser Bitte gern nach, weil das Schreiben Prof. Ferreris unsere deutschen Leser einen Einblick tun lässt in die bei den italienischen Kollegen herrschende Gesinnung und wegen des in ihm enthaltenen Hinweises auf den oben wiedergegebenen Beschluss, den die Akademische Fachvereinigung in Nauheim gefasst hat.

Prof. Ferreri hat uns die nachgesuchte Erlaubnis zur Veröffentlichung seines Briefes erteilt, den wir in möglichst wortgetreuer Uebersetzung hier folgen lassen:

Sehr geehrter Herr Kollege!

Nach einer kurzen, aber erspriesslichen Rundreise durch die hauptsächlichsten Universitätsstädte Deutschlands, unter denen natürlich Berlin an erster Stelle steht, nach Rom zurückgekehrt, empfinde ich es als meine Pflicht, durch Ihre Vermittlung, der Sie mich seit so vielen Jahren mit herzlicher und niemals versagender Freundschaft beehren, allen den Fachgenossen in der Oto-Laryngologie, die mich mit gastfreundlicher Kameradschaftlichkeit und ohne Spur von Misstrauen wegen meiner Nationalität aufgenommen haben, meinen lebhaftesten Dank auszusprechen.

Nach den schmerzlichen Jahren der politischen Kämpfe, die alle bürgerlichen Beziehungen zwischen den Völkern gewaltsam unterbrachen, wird jeder, der aus irgendwelchem Lande sich anschickt, eine Reise zu ehemals feindlichen Nationen zu unternehmen, diese mit einem gewissen natürlichen Zagen um den Ausgang seines Vorhabens antreten. Ich habe sehr bald erkennen müssen, dass jede solche vorgefasste Meinung abzuweisen ist, und zwar nicht nur wegen der mir persönlich bereiteten Aufnahme, sondern weil ich feststellen konnte, dass man dasselbe Verhalten allen gegenüber befolgte. Weit verbreitet und lebhaft ist das Bestreben, das die deutschen Aerzte gegenüber den Ausländern beseelt,

die alten wissenschaftlichen und kollegialen Beziehungen wieder anzuknüpfen, auf dass eine einzige grosse internationale Kulturgemeinschaft hergestellt wird. Dieses Gefühl menschlicher Zusammengehörigkeit ist unter den Aerzten, mit denen ich in Berührung kam und von den manche noch — wie die unsrigen — Spuren der jüngsten Leiden an sich tragen, weit verbreitet; es hat mir zu meiner Genugtuung gezeigt, dass das Bedürfnis nach einer schnellen Rückkehr zum wahren Frieden — nicht bloss zum Frieden des diplomatischen Protokolls — weit stärker empfunden wird, als es das Publikum glaubt, das sich sein grobes Urteil nach den Worten der politischen Zeitungen bildet.

Es ist erhebend, zu sehen, wie Deutschland ungeachtet der moralischen Depression und der wirtschaftlichen Krise der Nachkriegszeit auf seinen Hochschulen den Bildungsbeflissenen die weiteste Gastfreundschaft bietet, so viele auch aus jedem Teil der Welt zu dieser Quelle erleuchteten Wissens herbeieilen mögen.

Es wäre ein unverzeihliches Unrecht von seiten der Männer der Wissenschaft aller Nationen, die Deutschland politisch bekämpft und besiegt haben, wenn sie jene Geistesverfassung der Deutschen ausser Acht liessen, wie dies leider bei einem grossen Teil der Ententeländer zu beklagen ist. Zum Ausdruck kam diese Nervosität auf der Versammlung der Naturforscher und Aerzte im September d. J. in Nauheim, wo eine Art von Vergeltungsstrafe beschlossen wurde[1]), indem jeder Ausschliessung von Akademien, Kongressen, von wissenschaftlichen Instituten und Wettbewerben eine strenge und prompte Gegenmassnahme entgegengesetzt werden soll. Wenn der Kampf auf diesem unheilvollen Wege der Kränkung und des hartnäckigen Hasses weitergehen sollte, so würde ein Geisteszustand dauernd werden, der für den wissenschaftlichen Fortschritt von grösstem Schaden wäre, denn dieser bedarf der Einheit und Eintracht aller gesunden Geisteselemente gegenüber der Ueberflutung mit dem Gift des Kommunismus, der im Grunde nur der Ausdruck der brutalen Ignoranz ist.

Leider aber halten kurzsichtige Geister, die von einem übertriebenen Nationalismus affiziert sind, diese Zwietracht in allen Ländern lebendig und in Berlin selbst verweigerte mir ein bedeutender Kliniker den Zutritt zu seinem Institut, und zwar nicht mir als Person, sondern als Vertreter einer italienischen Universität auf Grund des erwähnten Beschlusses der Nauheimer Versammlung.

Ich muss Ihnen, sehr verehrter Freund und Kollege, erklären, dass unser Land nach Friedensschluss jede Handlung vermieden hat, durch welche auch weiterhin Groll zwischen unseren Völkern hätte gesät werden können, dass meines Wissens keine Akademie bei uns die Mitglieder deutscher Nationalität aus ihren Listen gestrichen hat, ja dass man mit einer Weitherzigkeit, die manchem übertrieben schien, den Aerzten, die früher in Italien praktiziert haben, die Erlaubnis zur vollen Ausübung der Heilkunst unter uns erteilt hat. Angesichts eines so loyalen und weitherzigen Verhaltens muss jede Spur von Misstrauen und Groll gegen Italiens Aerztestand im allgemeinen und gegen die Universitätslehrer im besonderen schwinden und wir wollen wünschen, dass die Chauvinisten keine Nachahmer finden mögen.

Mit der grössten Hochachtung verbleibe ich

Ihr sehr ergebener

gez. Prof. Gherardo Ferreri.

---

1) Anm. der Red.: Ferreri befindet sich hier in einem Irrtum. Jener Beschluss wurde nicht von der Versammlung Deutscher Naturforscher und Aerzte gefasst, sondern von der in Nauheim im Anschluss an jene tagenden akademischen Fachvereinigung von Hochschullehrern der Oto-Laryngologie.

Für die Redaktion verantwortlich Prof. Dr. G. Finder, Charlottenburg, Augsburger Str. 38.
Druck von L. Schumacher, Berlin N. 4.

Internationales Centralblatt

für

Laryngologie, Rhinologie

und verwandte Wissenschaften.

Jahrgang XXXVI. Berlin, November. 1920. No. 11.

I. Referate.

a) Allgemeines, äusserer Hals, obere Luftwege.

1) **F. Blumenfeld. Die Laryngo-Rhinologie im Weltkriege.** *Zeitschr. f. Laryng. Bd. 9. S. 397. 1920.*

Verf. bespricht zuerst die verschiedenen Nachteile, welche die deutsche Kriegssanitätsordnung aufwies, und weist vor allem daraufhin, dass dem Facharzte öfters nicht genügend Einfluss auf die Behandlung und Begutachtung Kriegsverletzter eingeräumt wurde.

Im weiteren werden dann die Verdienste aufgeführt, welche sich die 3 während des Krieges verstorbenen Laryngologen Pieniazek, Ernst Winkler und Paul Bruns um unser Fach erworben haben.

SCHLITTLER.

2) **Blessing** (Rostock). **Kriegszahnärztliche Erfahrungen und Beobachtungen.** *Zeitschr. f. Mund- u. Kieferchirurgen. Bd. 3. H. 2.*

In der Arbeit finden sich auch eine Reihe von Beobachtungen, die für den Rhinologen lesenswert sind.

C. HIRSCH.

3) **Marchand** (Leipzig). **Klinische, anatomische und ätiologische Krankheitsbegriffe und Krankheitsnamen.** *Münch. med. Wochenschr. No. 24. S. 681. 1920.*

Alle, die dem Wirrwar unserer Nomenklatur, dem wir täglich begegnen, nicht gleichgültig gegenüberstehen und an der Verbesserung mitarbeiten wollen, mögen diese geistreichen Ausführungen im Original lesen. Hier seien nur als Mahnung Marchands Worte angeführt: „Bei Einführung neuer Namen sollte man sich zur Regel machen, den Hauptwert nicht bloss auf einzelne Faktoren, die Ursachen, sondern auf das Wesen des Krankheitsprozesses zu legen, das in dem Namen möglichst zum Ausdruck kommen soll, denn ein Begriff muss bei dem Worte sein."

KOTZ.

4) **Harris P. Mosher. Tiefe Halsabszesse und Thrombose der Jugularis interna. (Deep cervical abscess and thrombosis of the internal jugular vein.)** *The Laryngoscope. Juni 1920.*

Ein Fall allgemeiner Sepsis wird berichtet in welchem ein junger Mann von

26 Jahren nach einem vorhergehenden Retropharyngealabszess einen zweiten Abszess in der Karotisscheide bekam; es entwickelte sich eine wahrscheinliche Thrombose der Jugularis als Ursache der Sepsis, deren Reste, aber nicht zweifellos, in der Abszesshöhle bei der Autopsie gefunden wurden. Auf Grund dieses und eines zweiten Falls macht Verf. die Verallgemeinerung, dass Sepsis bei Abszessen in der Karotisscheide immer von einer Thrombose der Jugularis interna ausgehe. Thrombose der Jugularis interna bei Abszessen der Fossa pharyngomaxillaris und der Karotisscheide entstehe leicht und zeige sich durch typische, septische Temperaturen, Schüttelfrost und hohes Fieber mit raschem Ansteigen und Absteigen an. Deswegen rät Verf. bei den erwähnten Abszessen mit septischen Symptomen die Jugularis doppelt zu unterbinden oder, wo nötig, so viel als möglich zu resezieren.

Die anatomischen Faszienverhältnisse der tiefen Halsabszesse werden schön erklärt. Dieser Teil des Aufsatzes würde durch erklärende Abbildungen sehr gewinnen.

Ueber Parotisabszesse sagt Verf., dass sie wegen Mangels einer Faszienbedeckung an der Innenseite der Parotis in ihrer Ausbreitung nach dem Pharynx kein Hindernis finden. Dasselbe trifft auch zu, wo ein Peritonsillarabszess den Constrictor superior durchbricht. Die Fossa pharyngomaxillaris ist überhaupt von allen Seiten der eiternden Infektion preisgegeben, wie bei tuberkulösen Abszessen der Halswirbel, Peritonsillarabszess, Parotisabszess, von der Innenfläche des Warzenfortsatzes und von der Lymphdrüse, welche auf dem hinteren innern Winkel des Axiskörpers (also Retropharyngealabszess) sitzt, ausgehenden Abszessen. Aus diesem Grunde ist die Fossa pharyngomaxillaris der Hauptausgang für Eiterungen, welche zur Thrombose der Vena jugularis interna führen. Erreichbar ist die Fossa pharyngomaxillaris durch Inzisionen hinter dem Kieferwinkel oder hinter dem oberen Rand des Kopfnickers. Der Processus styloideus ist der Führer zu dem tiefen Gefässnetz, denn dieses liegt in derselben Tiefe wie der Processus styloideus.

Es wird auf diejenigen prävertebralen tiefen Halsabszesse hingewiesen, welche nicht die über ihnen liegenden Lagen der tiefen Halsfaszie durchdringen können und deshalb in das Mediastinum nach abwärts sich entleeren. Die Lagen der tiefen Halsfaszie werden beschrieben.

Der Aufsatz ist sehr des Studiums wert. O. T. FREER.

5) **Hermann Stumpf. Klinische und pathologische Beiträge zu den Erkrankungen der oberen Luftwege. VI. Ueber Arrosionen der Arteria carotis bei Halsabszessen.** *Zeitschr. f. Laryng. Bd. 9. S. 383. 1920.*

Verf. beschreibt eingehend 2 Fälle von Verblutung aus der Carotis interna im Anschluss an Peritonsillitis abscedens.

Im ersten Falle handelt es sich um einen 13jährigen Knaben, bei welchem 9 Tage nach Beginn der Halsbeschwerden inzidiert worden war, wobei sich aber kein Eiter, sondern nur Blut entleert hatte. Eine 2. Inzision ergab dasselbe Resultat. In den folgenden Tagen traten wiederholt leichte Blutungen aus der Inzisionswunde auf, die aber auf Tamponade standen. Am 13. Krankheitstage erfolgte plötzlich eine profuse Blutung und Exitus letalis. Sektion: Die beiden Inzisionsöffnungen führen in eine mit Blutgerinnseln gefüllte Abszesshöhle, welche nach

unten hin zum Kehlkopfeingang, nach oben hin zur Schädelbasis sich erstreckt. Die Karotis zeigt eine erbsengrosse aneurysmatische Erweiterung, aus der die Blutung direkt in die Abszesshöhle erfolgte.

Der 2. Fall, ein 5jähriges Mädchen, war vor 14 Tagen unter Halsschmerzen und Anschwellung am rechten Kieferwinkel erkrankt. Nach 8 Tagen traten heftige rechtsseitige Ohrschmersen auf, Blutung aus dem rechten Ohr und aus dem Hals. Befund beim Spitalseintritt: resistente Schwellung über der rechten Mandel, Schleimhaut darüber gerötet. Derbe Schwellung hinter dem rechten Kieferwinkel bis zum Ohrläppchen reichend, Haut unverändert. Im rechten Gehörgang Blut, Lumen mit Granulationen ausgefüllt, Sonde gelangt nach vorn unten in eine grosse Höhle, aus der sich Blut und Eiter entleert. Trommelfell nicht verändert.

Verlauf: nach 2 Tagen starke Blutung aus Ohr und Nase, Unterbindung der Carotis communis, Blutung steht. Inzision über der rechten Mandel entleert Eiter. Nach 5 Tagen abermals Blutung aus Ohr und Nase und Exitus letalis. Sektion: Abszesshöhle direkt lateral der rechten Tonsille nach oben bis zum äussern Gehörgang reichend. Die Carotis communis und die Vena jugularis sind unterbunden, die Carotis interna mündet direkt in die Abszesshöhle, ihre Gefässwand ist nur noch zum Teil erhalten.

Im Anschluss an diese 2 selbst beobachteten Fälle bespricht Verf. noch die pathologische Anatomie, die Symptome, Diagnose, sowie die Prognose und Therapie dieser Erkrankung.

SCHLITTLER.

6) **Vernieuwe. Der Hals bei Botulismus.** *Rev. de lar., d'otol. et de rhinol. 15. Juni 1920.*

Verf. bespricht vornehmlich die Unterscheidungsmerkmale zwischen dem Aussehen des Halses bei Botulismus und bei diphtherischer Lähmung. Beim Botulismus besteht absolute Trockenheit der Mund- und Rachenschleimhaut, was häufig zu atonischen Geschwüren führt; bei diphtherischer Lähmung ist dies nicht der Fall. Die Gaumensegellähmung, die sich bei beiden Krankheiten findet, ist bei diphtherischer Lähmung gewöhnlich einseitig oder überwiegt auf einer Seite, während beim Botulismus totale Gaumensegellähmung die Regel ist. Da eine Anzahl von Symptomen — Albuminurie, Muskelschwäche, Herzatonie, Anämie und Verlust der Reflexe — beiden Krankheiten gemeinsam ist, so können unter Umständen differentialdiagnostische Bedenken entstehen. Eine sorgfältige Prüfung der Augensymptome klärt die Frage; Verf. zählt die hier in Betracht kommenden Unterscheidungsmerkmale auf.

FINDER.

7) **Guisez** (Paris). **Statistik und Pathologie der Fremdkörper der Luftwege und des Oesophagus seit 1903. (Statistique et pathologie des corps étrangers des voies aëriennes et de l'oesophage depuis 1903.)** *XXIX. Congrès de l'Association Française de Chirurgie. La Presse médicale. 20. Oktober 1920.*

Verf. verfügt über 153 Oesophagus- und 51 Bronchialfremdkörper.

Oesophagus: Beim Erwachsenen kommen in erster Reihe Knochen (38 Fälle), dann Gebisse (36 Fälle) vor. Beim Kind sind am häufigsten runde und flache Körper, wie Münzen, Knöpfe, Spielmarken (46 Fälle).

Luftwege: Hier sind am häufigsten Körner, Fruchtkerne, kleine Knochen, Nägel und Nadeln. Als exzeptionelle Fälle erwähnt Verf. ein geöffnetes Taschenmesser im rechten Bronchus, eine Flintenkugel im linken Bronchus bei 4jährigen Kindern. Die jüngsten operierten Kinder waren 4 Monate und 8 Monate (Broche im Kehlkopf; Schelle im Oesophagus); der älteste Kranke (81 Jahre) hatte ein Gebiss im Oesophagus.

Im Oesophagus ist das obere Drittel der vorzugsweise Sitz (78pCt.), in den Bronchien, der rechte (68pCt.).

Metallische Fremdkörper werden sehr lange ertragen; ein 10 Centimesstück war 4 Jahre im Oesophagus ohne Schaden anzurichten. Organische Fremdkörper verändern sich sehr schnell; Knochen, Gräten führen im Oesophagus bald zu periösophagealen Phlegmonen und die schwellungsfähigen Körper, wie Körner, führen in den Bronchien zu schnell tödlich verlaufenden Broncho-Pneumonien.

Beim Erwachsenen soll die Broncho- und Oesophagoskopie immer in Lokalanästhesie, bei Kindern unter 4 Jahren ohne Anästhesie vorgenommen werden.

Bei den Bronchialfremdkörpern ist Verf. in 35 Fällen die Entfernung mittels oberer, bei 15 mittels unterer Bronchoskopie gelungen; 8 von diesen Kranken waren bereits vorher tracheotomiert.

Bei den Oesophagusfremdkörpern war die Extraktion nach Mobilisierung die Regel; in 30 Fällen ging nach der Mobilisierung der Fremdkörper nach unten und wurde auf natürlichem Wege ausgeschieden.

Im Ganzen beträgt bei Verf. die Zahl der Heilungen 97pCt.; die Misserfolge beruhen darauf, dass die Patienten bereits in einem zu weit vorgeschrittenen Stadium in Behandlung kamen, wo bereits Periösophagitis oder Bronchopneumonie bestand.

FINDER.

8) **V. Malmström. Einige phototherapeutische Resultate bei Tuberkulose des Mundes und des Rachens, des Kehlkopfes und der Nase. (Quelques résultats du traitement photothérapique dans la tuberculose buccale, pharyngienne, laryngée et nasale.)** *Acta otolaryngologica. Vol. II. Fasc. 3. S. 270.*

Verf. berichtet über die Resultate der Behandlung von 7 Fällen tuberkulöser und lupöser Leiden in oben genannten Regionen, teils mit universellen Sonnenbädern, teils mit universellen Quarzlampenlichtbädern, öfter mit Kombination beider Formen von Lichtbädern. In keinem der Fälle wurde ein lokaler Eingriff angewandt. Am häufigsten handelte es sich um ziemlich verbreitete Destruktionen bei Patienten, von welchen die meisten eine weit vorgeschrittene Lungentuberkulose hatten.

In allen diesen Fällen trat Heilung der tuberkulösen oder lupösen Ulzerationen durch eine Lichtbehandlung in 3—6 Monaten mit etwa 30—80stündiger Behandlung, die etwa 1 Stunde lang fortgesetzt wurde, ein. Bei der zugleich vorhandenen Lungentuberkulose trat nur in geringem Umfange Besserung ein — ja in einzelnen Fällen ist Verschlimmerung eingetreten.

R. LUND.

9) **E. Payr** (Leipzig). **Einfacher Weg zum zweiten Trigeminusaste zur Anästhesie und Alkoholinjektion bei Neuralgie.** *Zentralbl. f. Chir. No. 40. 1920.*

Der neue Weg, den Payr auf Grund von Erfolgen in 6 Fällen vorschlägt,

geht nicht unterhalb des Jochbogens, sondern oberhalb desselben, und zwar unmittelbar nach vorn von der Verbindungsstelle zwischen Jochbeinkörper mit dem Jochbogen in dem bald mehr, bald weniger scharfen Winkel zwischen Stirn- und Schläfenfortsatz des Jochbeins. Zunächst senkrecht in die Tiefe geführt, sucht die Nadel den scharfen, leicht fühlbaren konkaven Rand des Jochbeins fingerbreit hinter dem lateralen Augenhöhlenrande auf und gleitet nun knapp an diesem vorbei, sich ein wenig nach hinten wendend auf das Tuber maxillae, erreicht dieses bereits in einer Tiefe von $2^1/_2$—$2^3/_4$ cm von dem erwähnten Knochenrande aus gemessen (Korkplättchen), also in ungefähr 3—$3^1/_4$ cm von der Hautoberfläche. Sticht man etwas schief in der Richtung nach vorn ein, so könnte die Nadel in die Fissura orbit. inf. dringen. Bei richtiger Führung gleitet sie aber widerstandslos etwa 1 cm weiter in die Flügelgaumengrube und trifft nun dort die Stelle, wo der Nervenstamm unter Abgabe einer ganzen Anzahl von für die Neuralgiebehandlung wichtigen Zweigen sich anschickt, in einem gegen die Schläfengegend leicht konvexen Bogen in die Fissura orbit. inf. einzutreten. Man trifft den Nerven unter einem spitzen Winkel fast tangential und hat so grössere Chancen, eine gewisse Länge von ihm zu infiltrieren. Drei gute Zeichnungen erläutern das Verfahren.

DREYFUSS.

10) **Picard** (Frankfurt). **Anästhesieversuche mit Eukupin.** *Münch. med. Wochenschrift. No. 28. S. 808. 1920.*

Die Anwendung bei einer grösseren Anzahl chirurgischer Fälle (Hernien, Bursitiden, Panaritien) brachte den Verf. zu dem Schluss, dass er Eukupin wegen seiner toxischen Wirkung auf die Gewebe, welche in der Hälfte der Fälle eintrat, als Infiltrations-Anästhetikum ablehnen müsse, da dieser Nachteil durch den Vorteil, den es durch seine ausserordentlich lange anästhesierende Wirkung und das Fehlen des Operationsnachschmerzes gegenüber dem Novokain hat, nicht aufgewogen wird. Als Anästhetikum in Form von Salbe zur Behandlung von Röntgenulzera, leistet es sehr gute Dienste.

KOTZ.

11) **Stanley Rowbotham. Intratrachealanästhesie auf nasalem Wege für Operationen im Mund und an den Lippen. (Intratracheal anaesthesia by the nasal route for operations on the mouth and lips.)** *Brit. med. Journ. 16. Okt. 1920.*

Das Verfahren besteht darin, dass ein Trachealkatheter durch die Nase eingeführt und unter Leitung des Kehlkopfspiegels mittels eines vom Verf. angegebenen Führungsstabes in die Trachea dirigiert wird. Illustriert.

FINDER.

12) **O. G. Kessel** (Stuttgart). **Eumathan mit essigsaurer Tonerde bei Gesichtserysipel.** *Württemb. med. Korresp.-Blatt. 1920.*

Verf. hat in einer grösseren Anzahl (19 Fälle) von Gesichtserysipelen, die von Exkoriationen und Rhagaden am Naseneingang ausgingen, Eumathan angewandt, eine Fettmischung, die die Eigenschaft besitzt, die vierfache Menge ihres Gewichtes an Flüssigkeit aufnehmen zu können, ohne dass sie ihre Salbenkonsistenz verliert. Er verschrieb: Eumathan 20,0 (— 30,0), Liq. alum. acet. ad 100,0. Die Salbe wirkt sehr angenehm entspannend, Blasenbildung wird ver-

hindert, Sekretantrocknung vermieden. Sie kann in alle Falten eingestrichen und so der bewegungshindernde Umschlag, der nur die prominenten Partien berührt, vermieden werden.

FINDER.

13) **William O. Bonser. Eine genaue Art der Umgrenzung des Atmungshauches auf dem Glatzel-Spiegel. (A more accurate method of recording tracings on the Glatzel mirror.)** *The Laryngoscope. September 1917.*

Beim Gebrauch des Glatzel-Spiegels ist das Erzeugen eines Umrisses mit dem Wachsgriffel vor dem Verschwinden der schnell verdunstenden Kondensation des Hauches auf dem Spiegel sehr schwierig. Der Hauptfehler liegt in dem schnellen Verdunsten des Nebels der zweiten Seite, ehe man den ersten umzeichnet hat. Um diesen Uebelstand zu vermeiden, gebraucht der Verfasser Natron bicarbonicum als Einstäubungspulver, welches an dem vom Atem befeuchteten Teil der Fläche kleben bleibt, während er sich vom trocken gebliebenen Teil wegblasen lässt.

O. T. FREER.

14) **Dölger** (Frankfurt). **Universal-Elektro-Thermogen, elektrischer Wärmeapparat zu medizinischen Zwecken, im besonderen auch zur Behandlung des Ohres und der Luftwege.** *Münch. med. Wochenschr. No. 25. S. 723. 1920.*

Das Prinzip ist das des bekannten Föhn-Apparates, auch sein Anwendungsgebiet ist im grossen und ganzen das gleiche. Durch ein angesetztes Rohr mit entsprechenden Mündungsansätzen lässt sich die warme Luft auf umschriebene Körperstellen zuführen (auch Ohrkatheter). Auch kann ein Heissluftkasten angeschlossen werden. Eine Vorrichtung in der Gesichtsmaske ermöglicht die Inhalation von ätherischen Arzneistoffen.

KOTZ.

b) Nase und Nasenrachenraum.

15) **Ebstein** (Leipzig). **Der Geruch in der klinischen Diagnostik.** *Würzb. Abh. Bd. 20. H. 10—12. 1920.*

Der Verfasser sucht durch seine Ausführungen zu zeigen, dass dem Geruchsinn in der Diagnostik sowohl in der inneren Medizin als auch in ihren Grenzgebieten eine grosse Bedeutung zukommt. Nach einem einleitenden und historischen Kapitel wird die Technik der Geruchsdiagnose und danach die Gerüche bei Infektionskrankheiten, Gerüche und Schweissabsonderung, Gerüche bei Erkrankungen der Leber, Gerüche der Atemluft, Gerüche aus den oberen und tieferen Luftwegen, Gerüche des Erbrochenen, der sog. Geruch „vor dem Tode", Gerüche aus dem Ohre, Gerüche des Harns, des Kotes, der Punktionsflüssigkeiten, Gerüche bei chirurgischen Operationen, Gerüche in der Gynäkologie und Geburtshilfe, in der Toxikologie und gerichtlichen Medizin, in der pathologischen Anatomie und in der Bakteriologie besprochen.

SEIFERT.

16) **Brüggemann. Zysten als Folge von Entwicklungsstörungen im Naseneingang.** *Arch. f. Laryng. Bd. 33. H. 1/2.*

B. weist an der Hand eines Falles darauf hin, dass Zysten mit serösschleimigem Inhalt, die vorn am Nasenboden sitzen, durchaus nicht so gleich-

mässig gebaut sind, wie man früher vielfach annahm. Für die Genese kommen verschiedene Ursachen in Frage, je nach dem mikroskopischen Befunde. Am häufigsten entstehen sie aus dem rudimentären vordersten Stück des Ductus nasolacrimalis. Ferner können sie entstehen aus abgeschnürten Zellkomplexen bei der Verwachsung der Gesichtsspalten, aus dem Ductus naso-palatinus, aus der Anlage der seitlichen Nasendrüsen oder endlich als Retentionszysten. BRADT.

17) **Jacques** (Nancy). **Die Nasenfrakturen und ihre Behandlung. (Les fractures du nez et leur traitement.)** *XXIX. Congrès de l'Association Française de Chirurgie. La Presse méd. 20. Oktober 1920.*

Diese „Nasenfrakturen" sind gewöhnlich laterale Luxationen der Nasenbeine; gewöhnlich sind sie begleitet von einer Fraktur der perpendikulären Siebbeinplatte, die sich mehr oder minder auf die Cartilago quadrangularis ausbreitet. Die digitale Reposition ist gewöhnlich leicht und es bedarf keines von aussen angebrachten Apparates; sie muss aber dadurch ergänzt werden, dass die dislozierte Knochenplatte der Lamina perpendicularis reponiert und in situ gehalten wird durch einen intranasalen Tampon. FINDER.

18) **Rugani. Ueber die Aetiologie der Ozäna. (Intorno all' eziologia dell' ozena.)** *Arch. Ital. di Otologia. Vol. XXXI. H. 4. 1920.*

Verf. führt eine Anzahl von Fällen an, die dafür sprechen sollen, dass das Wesen der Ozäna sich durch die Konstitutionstheorie erklären lässt und dass dabei hauptsächlich die exsudative Diathese in Betracht kommt, die — wie einige wollen — als nosologische Einheit für sich betrachtet werden muss oder als Ausdruck eines Status lymphaticus oder scrophulosus; prädisponierend für ihr Zutagetreten wirken besondere Umstände, wie Anomalien des Skeletts (Weite der Nasenhöhlen) und der Schleimhaut. CALAMIDA.

19) **J. N. Roy. Ozäna unter den verschiedenen Rassen der Erde. (Ozena among the various races of the earth.)** *The Laryngoscope. Sept. 1917.*

Der Verfasser untersuchte die Nasenhöhlen von 5000 Negern in Afrika und kam zu dem Schluss, dass die Ureinwohner Afrikas nicht an Ozäna leiden. Die Krankheit ist auch unter den Negern Westindiens und Ozeaniens nicht zu finden. In Brasilien hingegen, dessen Bevölkerung zu drei Vierteln schwarz ist, gab es Ozäna ziemlich häufig unter Schwarzen und Weissen, obwohl die Schwarzen entschieden weniger Neigung zu der Krankheit zeigten wie die Weissen. Die gelbe Rasse ist sehr zu Ozäna geneigt, ebenso wie die Eskimos, die Lappländer, Finnländer, Malayen, Philippiner und Indianer Amerikas. Die Theorie F. Fränkels, Gottsteins und Couetoux', die der Ozäna ein hypertrophisches Frühstadium vorangehen lässt, fand Roy nicht bestätigt. (Dieser Schluss steht auch mit der allgemeinen Erfahrung im Einklang. Ref.) Auch für die Theorie Zaufals, dass weite Nasenhöhlen zu Ozäna prädisponieren, fand Roy keinen Beweis (Neger haben besonders weite Nasenhöhlen). Roy denkt, dass die Ozäna unzweifelhaft eine infektiöse Krankheit ist, und glaubt, dass die Ursache in dem Kokkobazillus **Perez gefunden sei.** O. T. FREER.

20) **Ove Strandberg. Ein Fall von frischem, nur teilweise makroskopischem Lupus vulgaris der Nasenschleimhaut.** *Zeitschr. f. Laryng. Bd. 9. S. 371. 1920.*

Bei einer 21jährigen, früher stets gesunden Pat. kommt es im Anschluss an eine Angina zu einer Adenitis abscedens. Die Heilung der Inzisionswunde verzögert sich, und es entsteht in derselben ein Lupus vulgaris. Im Laufe der folgenden 2 Jahre bilden sich lupöse Stellen an der Nasenwurzel und am Oberarm, nach weiteren 2 Jahren tritt Heiserkeit auf. Befund: Infiltration der Epiglottis, der Regio arytaenoidea beiderseits und der Taschenbänder, Schwellung an der rechten seitlichen Rachenwand mit intakter Schleimhaut, Nase, Tonsillen, Nasenrachenraum unverändert. Eine Probeexzision aus dem Rachen ergab starke Rundzelleninfiltration unter dem Epithel, zahlreiche Riesenzellen. Unter chirurgischer und Lichtbehandlung kommt es zu völliger Ausheilung genannter Stellen, genaueste Kontrolle ergibt im Verlaufe der nächsten 2 Jahre kein Rezidiv. Erst im 3. Jahre wird unter Anwendung von Lupe und Adrenalin hinter der Spitze der rechten unteren Muschel eine stecknadelspitzengrosse Partie entdeckt, wo die Schleimhaut uneben und weich ist. Die histologische Untersuchung der weit im Gesunden exzidierten unteren Muschel ergibt an der genannten kleinen umschriebenen Stelle Fehlen des Epithels, subepitheliales Granulationsgewebe mit Epitheloidtuberkeln und Riesenzellen. Aber auch in einer Schleimhautpartie an der Lateralwand und scheinbar weit von der makroskopisch kaum sichtbaren Affektion entfernt, konnten epitheloide Zellen und Riesenzellen nachgewiesen werden an einer Stelle, die makroskopisch völlig normal war.

Der Fall legt uns nahe einen Lupus, welchen wir chirurgisch und radikal operieren wollen, weit im Gesunden zu exzidieren und die Kontrolle unserer Lupusoperierten peinlich genau unter Anwendung aller Hilfsmittel (Lupe, Kokaïnadrenalin) durchzuführen.

SCHLITTLER.

21) **K. A. Heiberg** und **Ove Strandberg. Eigentümlichkeiten beim pathologisch-anatomischen Bilde des frühzeitig diagnostizierten Lupus auf der Nasenschleimhaut.** *Zeitschr. f. Laryng. Bd. 9. S. 375. 1920.*

An Hand von histologischen Untersuchungen an 2 frühzeitig Operierten in sehr umschriebenen, kleinen, lupös erkrankten Stellen an der unteren Muschel schildern Verff. als charakteristisch für den frischen Lupus vulgaris folgendes: „die oberflächlichen und die tiefen Drüsen sind ziemlich gut erhalten, aber die Entzündungsinfiltration und die Elementartuberkel liegen in der Gegend um die Drüsenschläuche herum, während das Gewebe zwischen der Drüsenanhäufung keine ausgesprochenen Zeichen von Entzündung darbietet“.

SCHLITTLER.

22) **A. Blumenthal** (Berlin). **Anatomische Beiträge zur intranasalen Eröffnung des Tränensackes.** *Passows Beiträge. Jahrg. 15. S. 98. 1920.*

Vorbedingung für eine erfolgreiche Resektion des Tränensackes von der Nase aus ist möglichst vollständige Resektion der nasalen Wand der Fossa lacrymalis, da nur dann vom häutigen Tränensack die Wand in der nötigen Ausdehnung fortgenommen werden kann. Um nun näheren Aufschluss darüber zu bekommen,

welcher Teil der Nase genau der knöchernen Wand des Tränensackes entspricht, hat Verf. eine Reihe von Schädeln daraufhin untersucht und dabei in der Hauptsache folgendes gefunden:

Der quere Durchmesser des Tränensackes schwankt zwischen 4 und 12 mm, der Längsdurchmesser zwischen 12 und 24 mm. Der räumliche Anteil, welchen Os lacrymale und Processus frontalis an der Bildung der Fossa lacrymalis nehmen, ist sehr verschieden. Dementsprechend variieren auch die technischen Schwierigkeiten bei der Operation, zumal auch die Form der Fossa starkem Wechsel unterliegt (hochstehende und tiefstehende, flache und tiefe Fossae mit Ausbuchtung oben oder unten). Als Orientierungslinie in der Nase dient meistens die Verbindungslinie zwischen Oberkiefer und Tränenbein (Crista lacrymo-maxillaris), sie ist aber nicht immer scharf ausgebildet und mitunter überhaupt nicht vorhanden.

Verf. empfiehlt nun Exzision der Schleimhaut in dem Gebiete zwischen vorderem Ansatz der mittleren und unteren Muschel etwas vor der Verbindunglinie beider Ansatzpunkte und etwas hinter derselben entsprechend der oberen Hälfte der Crista lacrimo-maxillaris bzw. der ideell konstruierten Verbindungsline zwischen Processus frontalis und Os lacrimale. Hierauf erfolgt das Anlegen einer entsprechenden Knochenöffnung im oberen Teil des Processus frontalis, Vorschieben einer Knopfsonde in die Tränensackgegend und Erweiterung der Knochenöffnung, bis der aussen innerhalb des Margo infraorbitalis aufgelegte Finger die Gegend des Tränensackes in die Nase hinein drücken kann, worauf dann auf der durch den unteren Canaliculus vorgeschobenen Sonde der Tränensack eröffnet und genügend reseziert wird.

SCHLITTLER.

23) **H. Lawson Whale. Intranasale Dakryozystotomie. (Intranasal dacryocystotomy.)** *Brit. med. Journ. 6. November 1920.*

Verf. hat 25 Fälle nach West operiert; bei 63 pCt. erzielte er völlige Heilung, d. h. es trat kein Tränenträufeln ein, auch nicht bei scharfem Wind; bei 25 pCt. kein Erfolg, d. h. es waren intermittierend Tränen vorhanden, auch wenn Pat. im Hause war, und 12 pCt. teilweise Heilung, leichte Epiphora bei scharfem Wind. Die längste Heilungsdauer, die Verf. konstatieren konnte, betrug 6 Jahre.

FINDER.

24) **W. Klestadt** (Breslau). **Phlegmonöse Wangenschwellung nach Kieferhöhlenradikaloperation. Zur Frage der Radikaloperation akuter Kieferhöhlenempyeme.** *Zeitschr. f. Laryng. Bd. 9. S. 364.*

Beschreibung zweier Fälle von akuter Kieferhöhleneiterung, bei denen hohes Fieber und lokalisierte heftige Schmerzen die Radikaloperation nach Caldwell-Luc indizierten. Unter andauerndem Fieber bildete sich nun in den folgenden Tagen eine ausgedehnte Schwellung der Weichteile über der operierten Seite, die erst im Verlaufe einer Woche zurückging, spontan im ersten, unter Bildung von Abszessen an Wangen und Kinn im zweiten, mit Erysipel komplizierten Falle.

Klestadt glaubt die Ursache für diese Weichteilinfiltrate in der Infektion der oralen Schnittwunde durch hämolytische Streptokokken gefunden zu haben. Dies legt uns nahe, akute Empyeme nur im Falle der Not operativ anzugehen. Einen solchen hält Verf. gegeben, wenn unkomplizierte akute rhinogene Kiefer-

höhlenempyeme unter ansteigenden Temperaturen schwere Allgemeinerscheinungen hervorrufen und unter mehrtägiger Spülbehandlung sich verschlimmern.

SCHLITTLER.

25) **Karl Kofler** (Wien). **Erfahrungen mit meiner transseptalen (perseptalen) Operationsmethode.** *Arch. f. Laryng. Bd. 33. H. 1/2.*

K. hält die transseptale Operation in allen Fällen, in denen man wegen der Enge der Apertura oder Septumdeformitäten schleche Uebersicht in der Nase hat, für sehr vorteilhaft. Besonders bei Kieferhöhlenoperationen, bei Operationen am Tränen-Nasengang und bei Siebbein-Keilbeinausräumungen. Der Verlauf der Operation gestaltet sich folgendermassen: Nach Bildung eines trapezförmigen Lappens aus der ziskartilaginösen Schleimhaut wird der Knorpel in entsprechendem Ausmasse reseziert, sodann in der nunmehr freiliegenden transkartilaginösen Schleimhaut ein beliebig geformter Lappen von verschiedener Grösse und in verschiedener Höhe ausgeschnitten, je nachdem man im Bereiche des unteren oder mittleren Nasenganges oder beider Nasengänge zu operieren beabsichtigt. Natürlich muss der Lappen in der transkartilaginösen Schleimhaut so ausgeschnitten werden, dass seine Ränder entsprechend weit von den Schnitträndern des ziskartilaginösen Lappens entfernt sind, da sonst eine bleibende Perforation zu befürchten ist. Nach Besichtigung der lateralen Nasenwand oder nach erfolgter Operation an derselben wird dann der vordere Rand des trapezförmigen ziskartilaginösen Lappens vernäht, während der Lappen in der transkartilaginösen Schleimhaut bloss durch Tamponade angepresst erhalten wird. Bei bestehenden Septumdeformitäten kann man erst submuköse Septumresektion machen, alsdann die transseptale Operation anschliessen.

BRADT.

26) **Jacques** (Nancy). **Die paradentalen Zysten und ihre Behandlung. (Les kystes paradentaires et leur traitement.)** *L'oto-rhino-laryngologie internat. Juli 1920.*

Die sehr eingehende Arbeit handelt von der anatomischen Entwicklung, der Aetiologie und Symptomatologie, sowie der Diagnose und Prognose der periodontalen Wurzelzysten, ebenso findet das operative Vorgehen ausführliche Besprechung.

SCHLITTLER.

27) **Oskar Desax. Ueber plastischen Verschluss von Augenhöhlen-Nebenhöhlenfisteln.** Aus der Univ.-Ohrenklinik Giessen. *Arch. f. Augenheilk. Bd. 86. S. 306. 1920.*

Drei Kriegsverletzungen, bei denen durch das Geschoss das Auge zertrümmert wurde und die Reste des Konjunktivalsacks nach der verletzten Kiefer- oder Nasenhöhle hineingezerrt wurden. So entstanden Fisteln, die mit der Augenhöhle kommunizierten und durch den Reiz der beim Schneuzen eintretenden Luft oder Sekrete die Wunde nicht zur Heilung kommen liessen.

Die Reste der Lider wurden nach Abtragung des die Zilien tragenden Randes zum plastischen Verschluss benutzt und bis zur Anheilung durch einen fixierten Tampon in Ruhe gehalten.

DREYFUSS.

28) **Leon E. White** (Boston, Mass.). **Diagnose und Prognose des Verlustes des Augenlichtes infolge von Nebenhöhlenerkrankung. (The diagnosis and prognosis of loss of vision from accessory sinus disease.)** *Journ. Amer. med. Assoc. 29. Mai 1920.*

Von 22 operierten Fällen wurden 19 gebessert, und normales Sehen erzielt in 9 Fällen. Die hinteren Ethmoidalzellen werden in jedem Falle entfernt. Bei anderen Fällen geht Verf. chirurgisch nur vor, wenn Verdacht vorliegt.

FREUDENTHAL.

29) **Viggo Schmidt. Syphilis der Nebenhöhlen der Nase. (Syphilis in nasens bihüler.)** *Hospitalstidende. S. 544 u. 553. 1920.*

Nach ausführlichen Literaturberichten wird die Kasuistik von 14 Fällen syphilitischer Leiden der Nasennebenhöhlen mitgeteilt. In 6 von diesen Fällen war zugleich ein syphilitisches Leiden der Nasenkavität vorhanden (Ozäna, Ulzerationen usw.). Alles in allem hat Verf. dank einer systematischen Untersuchung der Wassermann-Reaktion unter 81 Fällen von Krankheiten der Nasennebenhöhlen in 17,3 pCt. die syphilitische Pathogenese zeigen können.

Die Diagnose ist durch das Resultat der antisyphilitischen Behandlung bestätigt, welche in Fällen von syphilitischen Nebenhöhlenleiden von hervorragender Wirkung gewesen ist; wogegen antisyphilitische Therapie (speziell Jodkalium) in 3 Kontrollfällen von nichtsyphilitischen Nebenhöhlenleiden ohne Wirkung war.

In solchen — allerdings seltenen — Fällen, wo zugleich Sequesterbildung in den Nebenhöhlen vorhanden ist, wird die antisyphilitische Therapie natürlich mit operativem Eingriff kombiniert.

R. LUND.

30) **Margaret A. Warlow. Ausgebreitete karzinöse Erkrankung der nasalen Nebenhöhlen mit Eindringen in die Schädelhöhle; fünf Jahre lang geheilt. (Extensive carcinomatous involvement of the accessory sinuses of the nose with intracranial invasion. Cured five years.)** *The Laryngoscope. Juni 1917.*

Bei einer 50 jährigen Frau hatte eine Neubildung die rechte Kieferhöhle und die ganze rechte Nasenhöhle erfüllt. Sie war auch in die Keilbeinhöhle eingedrungen und hatte das Dach der Kieferhöhle durchdrungen. Später erschien Exophthalmus des rechten Auges mit Erblindung. Ligatur der rechten Carotis communis und Ausräumung der erkrankten Nebenhöhlen. Erster mikroskopischer Bericht: „Adenom"; zweiter: „maligne Degeneration". (Keiner der beiden Berichte erwähnt Karzinom, also sind Zweifel an der Richtigkeit des Titels „carcinomatous involvement" berechtigt. Ref.)

O. T. FREER.

31) **V. Nagel** (Leipzig). **Ueber Blutungen nach Rachenmandelentfernung.** *Passows Beiträge. Bd. 15. S. 180. 1920.*

Auf Grund eines sehr eingehenden und sorgfältigen Literaturstudiums bespricht Verf. zuerst Häufigkeit und Ursache der Blutungen nach der Adenotomie und sodann die Methoden zu ihrer Verhütung und Behandlung, sowie Indikation und Kontraindikation genannter Operation.

Die Tatsache, dass es **Nagel** gelungen ist, aus der Literatur 55 Todesfälle nach Adenotomie, wovon 14 infolge Verblutung, zusammenzustellen, und ferner dass verschiedene Statistiken bis zu 1 pCt. schwere Blutungen nach Adenotomie aufweisen, beweist, dass auch die Adenotomie kein absolut harmloser Eingriff ist, um so weniger, als abgesehen von der Blutungsgefahr noch eine nicht unbeträchtliche Zahl weiterer postoperativer Komplikationen beobachtet und beschrieben worden sind, wie Verf. ausführlich darlegt.

SCHLITTLER.

c) Mundrachenhöhle.

32) **Bodo Hinckel** (Marburg). **Die Strahlenbehandlung der bösartigen Geschwülste der Mundhöhle.** *Zeitschr. f. Mund- u. Kieferchirurgie. Bd. 3. H. 2.*

In der grossangelegten, fleissigen Arbeit stellt Verf. zunächst die in der Literatur niedergelegten Fälle zusammen, von denen aber viele infolge mangelhafter Angaben über Intensität, Härtegrad, Filterung der Strahlen, Lichtminuten pro Sitzung, Voltzahl, Zahl der Felder, Kreuzfeuer oder Einzelbestrahlung, Hautabstand, Heilungsdauer usw. nicht verwertbar sind.

A. Literatur.

I. Operierte und nachbestrahlte Fälle.

a) Radium. Von 4 Fällen von Unterkieferkarzinom zeigten 3 Rezidiv, 1 war nach 2 Jahren noch rezidivfrei. Von 5 Fällen von Mundschleimhautkarzinom kam 1 ad exitnm, 2 waren geheilt, je einer 1 bzw. $1^1/_2$ Jahr rezidivfrei.

b) Röntgen. Von 4 Fällen von Oberkiefersarkom kamen 2 ad exitum, 1 Fall vorläufig geheilt, einer 4 Jahre rezidivfrei. 2 Oberkiefersarkome: einer gestorben, einer $1^1/_2$ Jahre rezidivfrei. 3 Gaumenkarzinome: 1 zweifelhaft, 1 Exitus, einer 4 Jahre rezidivfrei. 5 Zungenkarzinome: 2 Exitus, 3 zweifelhaft. 1 Sarkom des Mundbodens gebessert, 1 Sarkom des Kieferwinkels und 1 Kiefersarkom vorläufig geheilt, 1 Lippenepitheliom 2 Jahre rezidivfrei. Von 2 Lippenkarzinomen ist eins zweifelhaft und eins vorläufig geheilt.

II. Nur bestrahlte Fälle.

a) mit Radium. Von 4 Unterkieferkrebsen sind 2 gebessert: einer zeigt Rezidiv, einer ist vorläufig geheilt. Ein Unterkiefersarkom ist 2 Jahre nach der Bestrahlung noch rezidivfrei. 2 Fälle von Oberkieferkarzinomen zeigen eine Heilung von 3 Jahren. Von 3 Lippenkarzinomen ist 1 nach 9 Monaten rezidiviert, eins zeigt 3, das andere 5 Jahre Rezidivfreiheit. Von 8 Zungenkrebsen sind 2 gebessert, 4 vorläufig geheilt, 1 zeigt keine Heilung und einer $2^1/_2$ Rezidivfreiheit. Von 6 Mundschleimhautkrebsen zeigen 2 Fälle eine Heilungsdauer von 7 Jahren, 2 sind verschlimmert, 1 ist zweifelhaft und 1 vorübergehend gebessert.

b) Röntgen. 4 Kiefersarkome, davon 2 Fälle mit Exitus, 1 gebessert und einer 2 Jahre geheilt. 1 Antrumkarzinom ad exitum. 4 Zungenkrebse alle ad exitum. 4 Zungenkrebse alle ad exitum. 2 Sarkome der Tonsillen sind gebessert,

B. Eigene Fälle.

I. Operierte und nachbestrahlte Fälle.

a) Röntgen. 3 Zungenkrebse, davon einer nach 4 Jahren und 5 Monaten an Rezidiv gestorben; einer ebenfalls an Rezidiv ad exitum, dritter rezidiviert und

steht vor dem Ende. 3 Lippenkrebse, 1 an Rezidiv gestorben, ein zweiter trotz Intensivbestrahlung beginnendes Rezidiv, der dritte noch nicht beurteilungsfähig. 3 Oberkiefersarkome: 2 an Rezidiv gestorben. Der dritte Fall war vor $8^3/_4$ Jahren operiert und stellte sich nach 4 Jahren mit Rezidiv wieder ein. Die mit Unterbrechung während $2^1/_2$ Jahre durchgeführte Bestrahlung hatte vorübergehenden Erfolg, nach einer längeren Pause trat aber wiederum ein Rezidiv ein. Ein Karzinom des Oberkiefers kam nach 4 Wochen ad exitum, ein Drüsensarkom des Unterkiefers ist durch die Behandlung unbeeinflusst geblieben.

II. Nur bestrahlte Fälle.

a) Radium. 1 Lippenkrebs zeigte völlige Heilung; 5 Monate später Rezidiv und nach 3 Monaten Exitus. 1 Lippenkrebs und 1 Zungenkrebs sind seit $4^1/_2$ Jahren rezidivfrei.

b) Röntgen. Von 2 Zungenkrebsen ist 1 gestorben, 1 aussichtslos. Von 2 Sarkomen der Tonsillen ist eins sehr rasch ad exitum gekommen, das andere seit fast 1 Jahr ohne nennenswerte Veränderung nicht lebensbedrohend. 1 Karzinom des weichen Gaumens ist seit 11 Monaten mit dem Erfolg bestrahlt, dass der primäre Tumor abgeheilt und eine anfangs bestehende Drüsenmetastase fast geschwunden ist, während eine neue in der Supraklavikulargrube auftrat.

Verf. kommt zum Schlussergebnis:

1. Nach der Literatur und den eigenen Fällen ist ein nennenswerter Einfluss der postoperativen Bestrahlung im Sinne einer Verlängerung der Heilungsdauer bei bösartigen Geschwülsten der Mundhöhle und ihrer Umgebung zur Zeit noch nicht erkennbar, ebenso ist der Wert der Alleinbestrahlung bei den untersuchten Fällen zweifelhaft.

2. Alle operablen Fälle sind daher nach wie vor zu operieren.

3. Inoperable Fälle sind systematisch zu bestrahlen, da zur Zeit eine andere Therapie fehlt und dadurch zur Klärung der Bestrahlungsfragen beigetragen wird.

C. HIRSCH.

33) **Jacques** (Nancy). **Beitrag zur Physiologie der Chorda tympani. (Contribution à la physiologie de la corde du tympan.)** *L'oto-rhino-laryng. internat. August 1920.*

Klinische Erfahrungen sind oft im stande unsere auf experimentellem Wege gewonnenen Kenntnisse zu fördern. Bei einer Patientin mit Mittelohreiterung erfolgte eine Chromsäureätzung hinter dem Processus brevis. 5 Minuten später klagte Patientin über Brennen in der entsprechenden Zungenhälfte, über Ausfall der Geschmacks- und der taktilen Empfindung eben da. Tags darauf zeigte sich Schwellung und Blasenbildung der ganzen Zunge, welche Erscheinungen aber nach 24 Stunden wieder verschwunden waren, während die erstgenannten Symptome mehrere Tage andauerten verbunden mit vermehrtem Speichelfluss.

SCHLITTLER.

34) **Blumenthal** (Coblenz). **Verdickung der Speicheldrüsen bei Kriegsteilnehmern.** *Deutsche med. Wochenschr. No. 41. S. 1141. 1919.*

Im letzten Kriegsjahr, aber auch jetzt noch fiel B. eine starke Verdickung der Wangengegend bei Angehörigen besonders der Frontformationen im Westen auf, die sich als symmetrische Vergrösserung der Ohrspeicheldrüsen herausstellte.

Beschwerden fanden sich in keinem Falle. Manchmal waren auch die Unterkieferspeicheldrüsen aufs doppelte vergrössert. Auch dadurch keine Beschwerden. Thränendrüsen in allen Fällen frei. Ob aufsteigende entzündliche Prozesse infolge der im Felde mangelhaften Mundpflege oder echte Hypertrophie auf Grund starker Beanspruchung (trockenes Kommisbrot) die Ursache sind, vermag B. nicht zu sagen. Mikulicz'sche Krankheit war es nicht, auch nicht Mumps. Auch für Lues keine Anhaltspunkte.

R. HOFFMANN.

35) **Harms** (Hannover). **Beiträge zur Aetiologie der Zungenaktinomykose.** *Münch. med. Wochenschr. No. 31. S. 903. 1920.*

Bericht über einen Fall, bei dem sich im Zentrum des exzidierten Herdes ein Stück Pflanzengewebe (Holzsplitter oder Getreidegranne) fand, wodurch nachgewiesen war, dass es sich um einen primären Prozess handelte. Verf. empfiehlt nach der Exkochleation bzw. Exzision Röntgenbestrahlung.

KOTZ.

36) **Krieg. Ueber Zungengrundabszesse.** *Arch. f. Laryng. Bd. 33. H. 1/2.*

K. beschreibt fünf Fälle von tiefliegenden Abszessen des Zungengrundes, die ihren Sitz im lateralen oder medialen Spaltraum der Zungenmuskulatur hatten. Als Behandlung wurde die von Killian vorgeschlagene Operation gewählt, deren Verlauf sich folgendermassen gestaltet: Bei medialen Abszessen Durchtrennung der Haut zwischen Kinn und Zungenbein in der Mittellinie, Auseinandertrennung der M. genioglossi genau an ihrer Berührungsstelle und weiteres stumpfes Vorgehen in die Tiefe. Für das Eingehen auf den lateralen Spaltraum führt man den Hautschnitt wie bei der typischen Unterbindung der Arteria lingualis aus, klappt nach Unterbindung der Vena facialis ant. und der Arteria maxillaris externa die Gland. submaxillaris nach oben, worauf der M. hyoglossus zum Vorschein kommt, auf ihm der Nervus hypoglossus; dieser wird beiseite gehalten und weiter stumpf durch den M. hyoglossus vorgegangen, bis man auf den Eiter stösst; jedoch erscheint die Unterbindung der Arteria max. externa nicht in allen Fällen erforderlich zu sein. Trifft man nicht auf Eiter, so kann man den Eingriff doch als berechtigt ansehen, da sich entweder noch kein Pus gebildet hat oder man von dem Hautschnitt aus die Möglichkeit hat die Spalträume weiter nach Eiter abzusuchen.

BRADT.

37) **Drachter** (München). **Voraussetzungen für eine durch Operation zu erzielende physiologische Aussprache bei angeborener Gaumenspalte.** *Münch. med. Wochenschr. No. 30. S. 865. 1920.*

Die Missbildung durchläuft regelmässig drei verschiedene Stadien. Das erste Stadium dauert bis zur Operation der Lippenspalte. Das zweite dauert bis zum Schluss der Alveolarspalte. Es besteht ungefähr ein Jahr lang. Die Spaltenbreite ist dabei die relativ geringste. Es gelingt also da am besten, ein Velum zu schaffen, das genügend lang, genügend beweglich und genügend kräftig ist. Häufig ist dann ein Sprachunterricht überflüssig. Soll ein solcher stattfinden, so beginne er im fünften Lebensjahr. Ganz falsch ist es, um den Unterricht gleich an die Operation anschliessen zu können, mit dieser bis zum 5. Lebensjahr zu warten.

KOTZ.

38) **Gunnar Holmgren. Ein Fall von Amyloidtumor im Gaumen und in der Nasenhöhle. (A case of amyloid tumour in the palale and nasal cavity.)** *Acta otolaryngologica. Vol. II. Fasc. 3. p. 265.*

Bei einem 65jähr. Manne wurde eine durch 10 Jahren langsam wachsende Geschwulst gezeigt. Im Laufe der letzten 4 Monate hatte sich im Tumor eine tiefe Ulzeration gebildet. Die Geschwulst war breitbasig, hart und knotig, den ganzen harten und den vorderen Teil des weichen Gaumens deckend; sie war von einer lebhaft roten und glatten Schleimhaut bedeckt. Mitten im Tumor eine Ulzeration von der Grösse eines 50 Pfennigstücks mit unebenen Rändern und nekrotischem fötidem Boden. In der Ulzeration reichliches stinkendes, nekrotisches Gewebe, worunter Knochensplitter. In die rechte Seite der Nase ragte der Tumor mit einer mandelgrossen Prominenz — welche bei Berührung blutete — ins Vestibulum hinauf. Zahlreiche indolente regionäre Lymphknoten.

Der Tumor wurde verhältnismässig leicht in toto und beinahe ohne Blutung mitsamt dem grössten Teil des harten und weichen Gaumens entfernt. Darnach Radium.

Die Masse des Tumors war wachsartig homogen, hin und wieder mit Struktur, wie diploetisches Knochengewebe. Histologisch schien es ein Amyloidtumor zu sein. Ausführliche Literaturberichte. R. LUND.

39) **Hermann Schmerz** (Graz). **Zur Struma retropharyngea mit statistischen Anmerkungen über ein Kropfmaterial von 2000 Fällen.** Aus der chirurg. Univ.-Klinik Graz. *Bruns' Beitr. z. klin. Chir. Bd. 120. S. 483. 1920.*

Zunächst statistische Uebersicht über Alter, Art und Operationsverlauf von 2000 Fällen, dann Beschreibung von 4 operierten Fällen retropharyngealer Struma. Den Schluss bilden anatomische Bemerkungen, die sich hauptsächlich auf die Differenzierung in falsche, mit der Mutterdrüse in kontinuierlichem Zusammenhang stehende und in wahre aberrierte Strumen beziehen. DREYFUSS.

40) **Ferrers. Die Trypaflavin-Therapie bei der Kriegsstomatitis.** *Med. Klinik. No. 41. 1920.*

Als direktes Spezifikum gegen die Kriegsstomatitis wirkt das Trypaflavin. Während bei leichteren Formen die „Trypaflavintabletten“ genügen oder ein mehrmaliges Abreiben des entzündeten Zahnfleisches mit „Tripaflavingaze“, sind schwere, mehr ulzeröse Formen durch Einlegen von Trypaflavingazestreifen zwischen Lippen nnd Zahnfleisch, je eine Viertelstunde lang liegen lassen, nach etwa einwöchiger Behandlung zur Heilung zu bringen. SEIFERT.

41) **Cäsar Hirsch** (Stuttgart). **Zur Kenntnis der ulzero-membranösen Stomatitiden (Plaut-Vincent) und ihrer Behandlung mit Salvarsan.** *Münch. med. Wochenschr. No. 25. S. 718. 1920.*

Die Verwechslung mit Schleimhautlues und Tuberkulose ist häufig. Die meisten Fälle reagieren prompt auf lokale Pinselungen mit Salvarsan. Es gibt aber auch solche, bei denen man zur intravenösen Injektion greifen muss. Meist bringt schon eine einzige Injektion den Erfolg. Ebenso wie Plaut-Vincent reagiert

die gewöhnliche Stomatitis aphthosa und die Pyorrhoea alveolaris auf intravenöse Salvarsangaben.

KOTZ.

42) **Walter Bennigson. Ueber die Behandlung der Angina Plaut-Vincent mit Salizylsäure.** *Dermat. Wochenschr. No. 44. 1920.*

Lues im Rachen ist bisweilen mit Angina Vincenti kombiniert; die Differentialdiagnose zwischen beiden Affektionen ist bisweilen schwierig. Nur heilten häufig Schleimhautveränderungen im Mund und Rachen sowie Ulzera auf luetischer Basis verhältnismässig schnell auf Salvarsanbehandlung, zumal bei intravenöser Injektion. Steht die Diagnose, ob Angina Plaut-Vincenti oder Lues vorliegt, nicht fest, so kann es vorkommen, dass Fälle von Lues für Angina Vincenti gehalten werden, unter Salvarsanbehandlung abheilen, was aber für den Pat. eine grosse Gefahr bedeutet, da sie als Luetiker ungenügend behandelt worden sind. Aus diesen Gründen wäre eine „nichtspezifische" Therapie der Plaut-Vincenti einer „spezifischen" Salvarsantherapie" vorzuziehen. Verf. hat die von Barth (Deutsche med. Wochenschr. 1919, Nr. 23) angegebene Behandlungsmethode mit 10 pCt. Salizylsäure in Alkohol und Glyzerin zu gleichen Teilen an einer Reihe von Pat. nachgeprüft. Von 10 so behandelten Fällen heilten 8 in 2—3 Tagen, 2 Fälle in 5 Tagen bei täglich zweimaliger Pinselung. Auch bei Stomatitis aphthosa waren die Erfolge dieser Behandlungsart gut.

FINDER.

43) **Brüggemann** (Giessen). **Ueber die sog. Angina Plaut-Vincenti.** *Münch. med. Wochenschr. No. 27. S. 772. 1920.*

Verf. weist auf das häufige Vorkommen gerade in letzter Zeit hin. Die Erkrankung beschränkt sich keineswegs auf die Tonsillen, sondern ist auch unter völligem Freilassen dieser an allen Stellen der Mundschleimhaut zu finden. Daher ist der Ausdruck Angina besser durch Stomatitis ulcerosa Plaut-Vincenti zu ersetzen. Die Grösse der erkrankten Schleimhautbezirke schwankt sehr, dem entsprechend auch die subjektiven Beschwerden. Häufig werden gerade kräftige, gut genährte junge Leute befallen. Die Ansteckungsmöglichkeit scheint gering zu sein. Am besten eignet sich zur Therapie die lokale Anwendung von Neo-Salvarsan (einige Tropfen Wasser auf 0,3 = 1 Ampulle Neo-Salvarsan).

KOTZ.

44) **Thomas Hubbard. Angina Vincenti. (Vincent's angina.)** *The Laryngoscope. November 1917.*

Viele Fälle werden nicht erkannt. Die Krankheit kann den Nasenrachenraum, den Hypopharynx, den Kehlkopf oder die Speiseröhre angreifen. Entzündung der Halslymphdrüsen mit Halsphlegmone kommt vor. Angina Vincenti wird oft für Diphtherie gehalten und mit Antitoxin behandelt. Am häufigsten wird die Krankheit als syphilitisch angesehen, weil sie von Salvarsan günstig beeinflusst wird. Das Spirillum und der fusiforme Bazillus sind immer leicht mikroskopisch erkennbar und deshalb sollten diagnostische Fehler selten sein.

Schwere Fälle können Wochen lang anhalten und tiefe Narben bis ins Muskelgewebe können als Zeuge der Krankheit bleiben.

Lokal behandelt Hubbard die ergriffenen Stellen mit Natron perboricum in Pulverform oder mit Jod Glycerole (Zinci jodati 2, Jodi 3, Aquae destillatae 5, Glyzerin 10). Hauptmittel bleibt Salvarsan oder Neosalvarsan, intravenös gegeben.

O. T. FREER.

45) **Johann Fein** (Wien). **Die chronische Entzündung des lymphatischen Rachenkomplexes.** *Zeitschr. f. Ohrenheilk. Jahrg. 54. S. 481.*

Verf. nimmt in dieser sehr lesenswerten Arbeit energisch Stellung gegen die „amygdale" Genese" aller möglichen Erkrankungen. Wenn auch ein Zusammenhang zwischen dem adenoiden Rachenkomplex und gewissen kryptogenetischen Erkrankungen bestehen sollte, was theoretisch absolut denkbar ist, so muss er zum mindesten auch dann angenommen werden können, wenn das tonsilläre Gewebe normales Aussehen aufweist, denn alle Kriterien, welche als Anzeichen für die pathologische Beschaffenheit der Tonsillen angesprochen werden, bestehen nicht zu Recht, weder klinisch noch anatomisch.

Die starke Entwicklung — Hypertrophie — der adenoiden Lager ergibt sich aus der individuellen Veranlagung, sie hat an und für sich keine pathologische Bedeutung, selbst dann nicht, wenn wir sie bei älteren Leuten finden, wo sie nur ein Zeichen verzögerter Involution ist. Eine Vergrösserung infolge chronischer Entzündung findet nicht statt, das beweisen auch histologische Untersuchungen.

Stärkere Rötung tritt nur bei akuten Entzündungen auf, sie ist dann auch in diesem Zusammenhang mit den anderen Symptomen leicht als solche zu erkennen. Abgesehen aber davon ist der Färbung der Tonsillenlager keine Bedeutung beizumessen, sie ist allzu sehr abhängig von individuellen Schwankungen, der Blutfüllung des Rachens usw.

Die Zerklüftung der Oberfläche, ebenso die Pfropfbildung sind nachgewiesenermassen Befunde, wie sie in den Mandeln beinahe jedes zweiten Menschen gefunden werden. Es handelt sich dabei, wie bei der Volumsentwickung, um individuelle Anlagen und um Retentionen aus rein mechanischen Gründen.

SCHLITTLER.

46) **Hans Koopmann** (Hamburg). **Tonsillenschlitzung bei akutem und rezidivierendem Gelenkrheumatismus.** *Zeitschr. f. physik. u. diätetische Therapie. Bd. 24. H. 10. 1920.*

Mitteilung von 3 Fällen von akutem bzw. rezidivierendem Gelenkrheumatismus mit chronischer Tonsillitis, in denen nach Mandelschlitzung eine prompte Entfieberung sowie schnelles Zurückgehen der Gelenkaffektion, in Fall 1 und 3 ein Geringerwerden der Herzsymptome, ja in Fall 3 ein völliges Verschwinden der Herzgeräusche eintrat. Alle Patienten waren unmittelbar nach der Schlitzung subjektiv überraschend gebessert. Zum Schluss berichtet Verf. über einen durch Tonsillarschlitzung günstig beeinflussten Fall von Chorea minor. Man soll also immer einen Versuch mit der Schlitzung machen, bevor man zur Radikaloperation schreitet.

FINDER.

47) **Levinger** (München). **Zur Klinik und Eröffnung der peritonsillären Abszesse.** *Monatsschr. f. Ohrenheilk. Jahrg. 54. S. 625.*

Bezugnehmend auf die Publikation von Kraus (ref. im Zentralbl. f. Laryngol., 1920, Nr. 6), erläutert und empfiehlt Verf. nochmals sein in der Münch. med. Wochenschr., Jahrg. 1914 u. 1919, publiziertes Verfahren zur Behandlung des Peritonsillarabszesses mittels Resektion des oberen Mandelpoles. Er glaubt, dass dieses Verfahren den Vorzug verdiene vor allen anderen. SCHLITTLER.

48) **Kraus. Zu Levingers Bemerkungen.** *Monatsschr. f. Ohrenheilk. Jahrg. 54. S. 627.*

Verf. legt dar, dass auch das Verfahren nach Levinger trotz seiner unbestrittenen Vorzüge in gewissen Fällen nicht anwendbar und die einfache Inzision nach Chiari angezeigt ist, indem bei starker Kieferklemme die Uebersicht beschränkt wird und die technischen Schwierigkeiten ganz bedeutende sind. Ferner kann der Eingriff sehr schmerzhaft sich gestalten, da die Wirkung der Infiltrationsanästhesie im entzündeten Gewebe eine unsichere ist. SCHLITTLER.

49) **Ira Frank. Lungenabszess als Folge der Tonsillektomie. (Lung abscess as a sequel to tonsillectomy.)** *The Laryngoscope. Juni 1917.*

Frank bringt die Krankengeschichten von 3 von ihm beobachteten Fällen. Er erwähnt den Bericht Bassins über 19 Fälle von bronchopulmonalen Komplikationen, auf Tonsillektomie folgend, und eine Reihe von Fällen von Scudder, Yankauer, Menkes.

Alle Patienten Franks hatten langwierige Genesungen mit hohem Fieber, skelettartiger Abmagerung und starkem, eitrig-blutigem Auswurf. Ein Rundschreiben Franks entdeckte bei verschiedenen Chirurgen weitere 15 Fälle von Lungenabszess nach Tonsillektomie und er meint, dass diese Komplikation der Operation viel häufiger sei als man glaubt. Lungenabszesse, während oder nach der Tonsillektomie, sind entweder eine Folge der Einatmung von Blut oder infektiösen Stoffen in die Lunge oder der septischen Embolie. Der Abszess ist fast immer solitär und erscheint meistens in dem unteren oder mittleren Lappen der rechten Lunge. Frank betrachtet diesen fast regelmässigen Sitz als Beweis, dass Einatmung von infektiösem Stoff in die Lunge bei weitem die häufigste Ursache des Lungenabszesses sei. Auch das vereinzelte Vorkommen des Eiterherdes spricht gegen Embolie als Ursache, denn Embolien würden sich unregelmässig lokalisieren und mehrfach sein.

Tonsillektomien mit lokaler Anästhesie sind sehr selten von Lungenabszess gefolgt und in fast allen Fällen mit Lungenabszess war allgemein Narkose gebraucht worden. O. T. FREER.

d) Diphtherie und Croup.

50) **Friedberger** (Greifswald). **Hat das normale Pferdeserum einen Einfluss auf die experimentelle Infektion des Meerschweinchens mit Diphtheriebazillen?** *Berliner klin. Wochenschr. No. 7. S. 151. 1919.*

Es wurden Meerschweinchen mit Diphtheriebazillen infiziert und geprüft, inwieweit normales Pferdeserum heilend wirkt im Vergleich zum antitoxischen.

Die Diphtheriebazillen wurden intrakutan gegeben. Immunserum und Normalserum intravenös.

Aus den Versuchen ergab sich, dass nur dem antitoxischen Serum ein Heilwert zukommt.

Trotzdem hält es F. nicht für statthaft, das Ergebnis des Tierversuches einfach auf den Menschen zu übertragen, vielmehr müsse es klinischer Forschung vorbehalten werden, ob die Resultate Bingels sich bestätigen oder nicht.

R. HOFFMANN.

51) **Gerson** (Bielefeld). **Ueber Lähmungen bei Diphtheriebazillenträgern.** *Berliner klin. Wochenschr. No. 12. S. 274. 1919.*

G. lenkt die Aufmerksamkeit auf chronisch toxische Schädigungen des Nervensystems hin, die er in 9 Fällen in Form von neuralgischen Beschwerden, Paresen oder Lähmungen in einem oder mehreren peripherischen Gebieten, schlaffen Paraplegien von Erbschem Typus, schlaffen Halbseitenlähmungen, von Landryscher Paralyse und schliesslich von mehr spastischer Lähmung bei Diphtheriebazillenträgern beobachtet hat.

Die Bazillen waren immer nur in der Nase nachzuweisen, niemals im Rachen, man muss aber mit einem dünnen Wattetamponträger möglichst hoch über die mittlere Muschel hinaufgehen.

Dass die Bazillen in den mitgeteilten Fällen die Krankheitsursache bildeten, dafür spricht vor allem der Umstand, dass es gelingt, nach deren Beseitigung Besserung und Heilung zu erzielen. In einigen Fällen ist die Beseitigung der Bazillen sehr schwer, weil dieselben in den Nebenhöhlen zu sitzen scheinen und von hier aus den Nasenraum immer wieder infizieren, auch wenn sie mehrere Monate verschwunden waren.

Zur Beseitigung der Bazillen wurden angewandt: mehrmalige Pinselungen des Nasenraums mit Jodtinktur, Spray mit Eukupin, Spülen und Gurgeln mit H_2O_2.

Wenn dieselben bei 3 in zweiwöchigen Zwischenräumen vorgenommenen Untersuchungen fehlen, dann gibt man an 3 aufeinanderfolgenden Tagen je 12- bis 15000 I.-E. Diphtherieserum. In besonders schweren Fällen kann man daran denken, das Serum subkutan und endolumbal einzuspritzen. Die Lumbalpunktion wird meist schlecht vertragen, daher muss man sie im Liegen vornehmen und die Flüssigkeit tropfenweise ablassen.

R. HOFFMANN.

52) **Busch** (Niederkrüchten). **Störung nach Erstinjektion von Diphtherieheilserum.** *Münch. med. Wochenschr. No. 31. S. 905. 1920.*

Fall von ausserordentlicher Ueberempfindlichkeit gegen Pferdeserum unmittelbar nach Einverleibung von 5 ccm 1500 I.-E. Allgemeine Urtikaria, bedrohliche Herzschwäche, Benommenheit.

KOTZ.

53) **Henry Lowndes Lynah. Weitere Beobachtungen über Tracheobronchial-Diphtherie mit Bericht weiterer Fälle. (Further observations on tracheobronchial diphtheria with report of additional cases.)** *The Laryngoscope. Oktober 1917.*

Lynahs erster Aufsatz über dieses Thema erschien im Laryngoscope, October 1916. Lynah hat seitdem seine Behandlungsweise dieser Fälle fort-

gesetzt (Entfernung verlegender Membranstücke aus der Luftröhre und den Bronchien mittels oberer Bronchoskopie). Er berichtet über 11 weitere Fälle. Zur Verringerung des Traumas wurden kleine Jacksonsche Röhren von 4—5 mm Kaliber gebraucht, „obwohl Uebung nötig ist, um durch solch ein kleines Rohr genau zu sehen“. (Der letztere Ausspruch ist begreiflich, da in Amerika, statt Killian im Gebrauch der Kirsteinschen Lampe zu folgen, welches die schönste Beleuchtung auch durch 2—3 mm-Röhrchen gestattet, das Jackson-Reiskornsche Lichtchen mit Beleuchtung am Ende des Rohrs gebraucht wird, indem man nicht eingedenk der Tatsache ist, dass ein freies Licht an Leuchtkraft im Quadrat der Entfernung vom beleuchteten Objekt abnimmt, während ein durch Linse und Spiegel projektiertes Licht, besonders wenn es mit der Brüningsschen Lampe versehen ist wie das Kirsteinsche, fast parallele Strahlen in praktisch endlose Ferne wirft, also den Bronchialast, wenn auch kleinste Röhrchen gebraucht werden, bis an sein Ende hell beleuchtet. Ref.) Die Bronchoskopie wurde nach Jackson ohne lokale oder allgemeine Anästhesie gemacht. (Warum das Verweigern der Wohltat der lokalen Anästhesie bei der schmerzhaften Prozedur eine Tugend seitens des Arztes sein soll, wird von Jackson und seinen Jüngern nicht erklärt. Ref.) Die Bronchoskopie soll kurz sein, nicht über 5—8 Minuten. Die Entfernung der Membranen wurde mit dem Saugrohr gemacht und soll am oberen, proximalen Ende des membranösen Ausgusses in der Luftröhre beginnen, deshalb ist es nötig, dass das distale Ende des Rohres nicht zu tief am proximalen Ende der Membran vorbei eingeführt wird. Ist dieses geschehen, so lässt sich das Membranstück nicht zur Entfernung in das Rohr hineinsaugen.

Von den berichteten Fällen waren 10 Kinder im Alter von 7—8 Jahren und von diesen starben 5. 3 von diesen waren bei der Einlieferung in den letzten Zügen. Ohne diese war die Sterblichkeit nur 25 pCt. Der bronchoskopische Eingriff war in den meisten Fällen von schneller und bedeutender Temperatursteigerung gefolgt. Nach Entfernung der Membran wurde Antitoxin mit einem Gazepinsel auf die Trachealschleimhaut aufgetragen. Der gründliche und auf reiche Erfahrung gebaute Aufsatz ist des Lesens wert.

O. T. FREER.

e I) Kehlkopf und Luftröhre.

54) **W. Culp. Ueber mediane vollkommene Spaltung der Epiglottis.** *Frankf. Zeitschr. f. Pathol. Bd. 24. S. 177. 1920.*

Sektionsbefund bei $1^1/_2$ Jahre altem Mädchen, das an Miliartuberkulose verstorben. Der Kehlkopf war nicht erkrankt.

In der Verbindungsbrücke beider Epiglottislappen war nur Bindegewebe; ein senkrechter Schnitt lateral davon durch die Spitze des Lappens ergibt einen kleinen Knorpelkern auf beiden Seiten, der aus einem oberen kleineren und unteren grösseren Stück, die knorplig verbunden sind, besteht. Bisher sind nur 2 Fälle von Manifold und von Henke beschrieben.

DREYFUSS.

55) **Herzog** (Innsbruck). **Laryngitis hyperplastica.** *Passows Beiträge. Bd. 15. S. 61. 1920.*

Ausgangspunkt der interessanten Abhandlung bilden 2 Krankheitsfälle von

Laryngitis chronica mit hochgradigen Veränderungen im Bereiche der Glottis (dicke derbe Wulstungen der Taschenbänder, breitbasige tumorartige Erhebungen der Hinterwand, Polypenbildung in der vorderen Kommissur), welche Tracheotomie nötig machten. Die Untersuchung der in Schwebe entfernten Geschwulstteile ergab eine chronische produktive und exsudative Entzündung. Der Prozess zeigte einen exquisit chronischen Verlauf, beide Pat. waren schon 1 bzw. 2 Dezennien in Behandlung und beide waren alte Luetiker.

Weder Krankheitsverlauf noch anatomisches Bild weisen Aehnlichkeit mit der Schleimhautsyphilis auf, ebenso ist dem Prozesse gegenüber die spezifische Therapie wirkungslos. Es handelt sich um Wucherungen des submukösen Bindegewebes mit Umwandlung in fibrinöse Schwarten nach ulzerösen oder infiltrativen Prozessen, wie sie sich in ähnlicher Weise auch in der äusseren Haut finden (Elephantiasis).

SCHLITTLER.

56) **Hussel** (Innsbruck). **Beiträge zur Häufigkeit und Aetiologie der sog. Stimmbandpolypen.** *Passows Beiträge. Bd. 15. S. 113. 1920.*

Die histologische Durchmusterung von 82 entsprechenden Tumoren der Innsbrucker Klinik ergab in 48 pCt. der Fälle Fibrom, in 34 pCt. Papillom und in 16 pCt. Adenom, während nur in einem einzigen Fall ein Myxom vorlag.

Aetiologisch spielt jedenfalls abgesehen von den bisher in der Literatur angeführten Ursachen (mechanische, chemische, thermische Reizung, konstitutionelle Allgemeinerkrankungen, Vererbung) auch die Enstehung auf Grund kongenitaler Missbildung eine Rolle, hat doch Verf. in einem Fibrom embryonal versprengte Muskelkeime nachweisen können.

SCHLITTLER.

57) **Wolff Freudenthal** (New York). **Vier Patienten mit Zysten des Larynx operiert unter Schwebelaryngoskopie. (Four patients with cysts of the larynx operated upon under suspension laryngoscopy.)** *Journ. Amer. med. Assoc. 29. Mai 1920.*

Im ersten Falle zeigte sich innerhalb von wenigen Monaten ein Rezidiv, nach dessen Entfernung eine heftige Blutung eintrat, die mittels Galvanokaustik beseitigt wurde, während Pat. sich in der Schwebeposition befand.

(Selbstbericht).

58) **Th. Gluck** und **Soerensen. Ergebnisse einer neuen Reihe von 100 Totalexstirpationen des Kehlkopfes.** *Arch. f. Laryng. Bd. 33. H. 1/2.*

G. und S. berichten über eine neue Serie von 100 Totalexstirpationen des Kehlkopfs. Die Operationen, deren Indikation sehr weit gestellt wurde, machten die Verff. meistens in Lokalanästhesie. Der Hautschnitt wurde jetzt grösstenteils so gelegt, dass ein oberer Querschnitt und ein medialer Längsschnitt gemacht wurde, in dessen unteren Winkel dann die Trachea eingenäht wurde, da sich bei dem früheren Türflügelschnitt Schwierigkeiten bei der Ernährung ergaben. Wichtig ist es, auch die regionären Lymphdrüsen zu inspizieren und mit zu entfernen. In Betracht kommen die Drüsen am Isthmus der Schilddrüse uud seitlich am Kopfnicker in der Gefässscheide. Sind diese Drüsen mit der Jugularis verwachsen, so empfiehlt es sich, diese in grosser Ausdehnung mit zu resezieren. Bei Verwachsung

mit der Karotis dagegen wird empfohlen, von der Radikaloperation von vornherein überhaupt abzusehen, da die Resektion der Karotis im allgemeinen schwere Ausfallserscheinungen zeigte. Um die Pharynxwunde möglichst primär zur Heilung zu bringen, muss möglichst wenig bei offenen Luftwegen operiert werden und der Schleimhautdefekt sehr klein ausfallen. Die Naht erfolgt nur durch Muskel und Submukosa. Zu achten ist ferner auf gutes Einnähen des Trachealstumpfs um Knorpelnekrosen zu verhüten. Als Nahtmaterial wurde feiner Aluminiumbronzedraht verwendet.

Die operierten Fälle lassen sich in drei Gruppen einteilen. Solche, die noch nie behandelt waren, solche, bei denen nicht rechtzeitig die richtige Diagnose gestellt wurde, und solche, bei denen trotz richtiger Diagnosenstellung die bisherige Therapie keinen Erfolg hatte. Von den 100 Operierten haben 98 die Operation gut überstanden. Bei 2 Fällen trat Exitus letalis ein. Rezidive wurden im allgemeinen nicht beobachtet.

Bei der Nachbehandlung ist darauf zu achten, dass keine Sekretstauung in den Bronchien eintritt, daher möglichst bald sitzende Lage anordnen. Die Ernährung erfolgt in den ersten Tagen durch weichen Nasenschlauch mit gemischter Kost. Zur Sprache wird Pharynxluft verwendet, mit der die Pat. im allgemeinen bald sprechen lernen. Versuche, einen Ton durch ein Grammophon zu erzeugen und mittels eines Gummischlauches dem Artikulationsgebiet zuzuleiten, mussten durch den Krieg unterbrochen werden. BRADT.

59) **Henry Lowndes Lynah. Die Behandlung von diaphragmaartiger narbiger Stenose des Kehlkopfes und der Luftröhre. (The treatment of cicatricial web stenosis of the larynx and trachea.)** *The Laryngoscope. Juni 1920.*

Eine der häufigsten Ursachen der Unmöglichkeit der dauernden Entfernung der Tracheotomiekanüle oder des Intubationsrohres ist die diaphragmaartige narbige Stenose des Kehlkopfes und der Luftröhre. Die Stenose kann die Form einer Vereinigung beider Taschenbänder haben, welche nur ein kleines Loch hinten zwischen den Giessbeckenknorpeln offen lässt, oder man findet die Stimmbänder in der Mitte durch ein Narbenband vereinigt. Dieses kommt besonders oft nach Operationen wegen multipler Papillome vor.

Narbige Stenose ist meistens bei Kindern zu finden als Folge der Diphtherie und nachfolgender Intubation. Die Stenose kann subglottisch sein oder sogar in der Gegend einer Trachealfistel auf Tracheotomie oder eine andere Luftröhrenoperation folgen. Auch Spaltung des Kehlkopfes kann zu narbiger Stenose führen. Die häufigste Stelle der diaphragmaartigen Narben ist der Ringknorpelteil des Kehlkopfes unterhalb der Stimmbänder oder teilweise oder ganz im obersten Teil der Luftröhre. Solche flachen Bänder aus Narbengewebe können den Kehlkopf oder die Luftröhre vollständig verlegen, ohne eine Durchlöcherung zu besitzen oder ein kleines für die Atmung ungenügendes Loch stellt das ganze Lumen des Kehlkopfes vor. Das narbige Diaphragma kann an seiner Verbindung mit der Kehlkopfwand dick sein und sich rasch nach der Mitte des Kehlkopflumens zu verdünnen, so dass hier die Narbe leicht zu durchtrennen ist. Oberhalb des Dia-

phragmas sind die Stimmbänder meistens normal und bewegen sich, so wie die Giessbeckenknorpel, frei. Die Stimme ist gewöhnlich gut, sobald die Luftzufuhr genügend durch Spaltung des Diaphragmas gemacht ist. Es gibt aber Fälle, wo Verwachsung der Stimmbandränder den Blick in den tieferen Kehlkopf unmöglich macht. Wird aber ein Bougie durch die meist bestehende kleine Oeffnung eingeführt, so lassen sich die Stimmbänder leicht auseinander drängen und das tiefer liegende narbige Diaphragma wird dann sichtbar.

Die Behandlung der narbigen Diaphragmastenose (web stenosis) wird durch endolaryngeale und auch rückwärtige (von der Tracheotomieöffnung aus gemachte) Bougierung und durch wiederholten Gebrauch des galvanokaustischen Messers ausgeführt. Ist das Narbendiaphragma im Ringknorpel dick und verschliesst es den Kehlkopf vollständig, so kann es mit dem Messer durchtrennt werden. Ist das Diaphragma dünn und dehnbar, so lässt es sich mit gelindem Druck einer Bougie an dem dunklen Punkte, welcher die Stelle des früheren Lumens anzeigt, durchdringen. Das Ende des Bougies soll immer ventral gestellt sein, damit man keinen falschen Weg mit dem Messer, dem Bougie oder dem Glühmesser in der Speiseröhre macht. Das erzielte Lumen muss mit einem Intubationsrohr oder des Verf.'s Weichgummi-Intubationsrohr offen gehalten werden, bis es von selbst offen bleibt. Es zeigt keine grosse Neigung sich wieder zusammen zu ziehen.

Erläuternde Abbildungen begleiten den Aufsatz. O. T. FREER.

60) **Reinewald** (Giessen). **Behandlung eines Falles von erschwertem Dekanülement mit der Brüggemannschen Bolzenkanüle.** *Monatsschr. f. Ohrenheilk. Jahrg. 54. S. 678.*

Elfjähriges Kind, im 6. Jahre wegen Diphtherie tracheotomiert und seither Kanülenträgerin. Mehrmaliges Dekanülement misslungen. Anwendung der Brüggemann-Kanüle brachte innerhalb 5 Wochen die Granulationsstenose zur Ausheilung, so dass die Trachea geschlossen werden konnte. SCHLITTLER.

61) **Sargnon** (Lyon). **Behandlung der chronischen intralaryngealen Stenosen beim Kinde. (Traitement des sténoses chroniques intralaryngées chez l'enfant.)** *XXIX. Congrès de l'Association Française de chirurgie. La Presse médicale. 9. Oktober 1920.*

S. stellt je nach der Natur der Stenose folgende Indikationen auf:

1. Tracheotomie und Dilatation bei Stenosen infolge Lupus oder Syphilis.

2. Dieselben Methoden oder kontinuierliche Intubation („à l'américaine") bei Intubierten („tubards").

3. Bei Kanülenträgern („canulards") kann die Wiedervornahme der Tracheotomie an richtiger Stelle genügen.

4. Bei intubierten Kanülenträgern („tubards-canulards") in einfachen Fällen Tracheotomie, bei schweren Fällen Laryngostomie.

5. Tracheotomie und direkte Zerstörung in Fällen von rezidivierenden Papillomen mit Erstickungserscheinungen. Radium wird vielleicht zum Resultat führen; die Methode ist aber noch nicht abgeschlossen. FINDER.

62) **Hendschen** (St. Gallen). **Der plastische Wiederaufbau des verengten oder obliterierten Kehlkopftrachealrohres.** *Schweizer med. Wochenschr. No. 25. 1920.*

Wie der Titel andeutet, handelt es sich hier um sehr schwierige Operationen in dem lebenswichtigen Gebiete der oberen Atmungswege.

Die ersten Operationen dieser Art rühren aus dem ersten Drittel des vorigen Jahrhunderts von dem Pariser Chirurgen Velpeau her, der Verschlussoperationen der offengebliebenen Luftröhrenfisteln ausführte. In den letzten neunziger Jahren schufen Lardy (Genf) und Schirmer die prinzipiellen Grundlagen der heutigen Oesophago-, Tracheo- und Kehlkopfplastik.

H. hat nun in den letzten 6 Jahren angefangen, osteoplastische Ersatzoperationen der Trachealwand zu machen, einmal wegen durch Diphtherie entstandener Kehlkopfstenose mit einem aus der rechten Klavikula herausgesägten Knochenspan; einmal an mechanisch zertrümmerter Kehlkopfluftröhre durch ein aus der Crista iliaca entnommenes Knochenstück; das dritte Mal durch eine alloplastische Hornplatte, welche in ein von oberhalb des Brustbeins abgelöstes Hautstück eingenäht wurde.

Alle drei Operationen führten vollständig zu plastischem und respiratorischem Erfolge. Verf. gibt zu seinem Bericht für diese Operationen nähere Anleitung, auf die hier als auf eine weit mehr grosschirurgische als laryngotechnische Angelegenheit nur hingewiesen zu werden braucht. JONQUIÈRE.

63) **Hajek. Hochgradige Stenose der unteren Partie der Trachea und des Anfangsteiles der Bronchien nach geheilter Tuberkulose der Bronchialdrüsen.** *Arch. f. Laryng. Bd. 33. H. 1/2.*

H. beschreibt einen Fall von Tracheastenose, hervorgerufen durch Schrumpfung geheilter tuberkulöser Bronchialdrüsen. Die klinische Untersuchung liess einen Mediastinaltumor oder Trachealtumor vermuten. Bronchoskopische Untersuchung konnte kleine Klarheit bringen. Infolge der hochgradigen Dyspnose wurde tiefe Tracheotomie gemacht, es gelang jedoch nicht, die Stenose mit Königscher Kanüle oder Gummidrains zu passieren, so dass schliesslich Exitus erfolgte.

BRADT.

64) **Fielding O. Lewis** (Philadelphia, Pa.). **Ungewöhnliche Verletzung des Kehlkopfes. (An unusual case of injury to the larynx.)** *Journ. Amer. med. Assoc. 29. Mai 1920.*

Während der Arbeit flog ein Stück Stahl in den Nacken des Pat. Sehr bald stellten sich heftige Schmerzen, Husten, Dyspnoe und Zyanose ein. L. fand eine Wunde an der Cartilago thyr., aus welch letzterer etwas Luft entwich. Tracheotomie. Die Röntgenuntersuchung zeigte den Fremdkörper vor dem Oesophagus im weichen Gewebe des Halses. Der erste Versuch, denselben zu entfernen, misslang. Mit Hilfe des Fluoroskops gelang dann aber die Entfernung leicht.

FREUDENTHAL.

65) **O. Mauthner. Eine Nervennadel im Kehlkopf.** *Zeitschr. f. Laryng. Bd. 9. S. 395. 1920.*

Die Nadel war dem Zahnarzt beim Ausräumen eines Nervenkanals entglitten, wurde aspiriert und lag direkt über den Stimmbändern eingespiesst in die Hinterwand. Die Entfernung erfolgte in direkter Laryngoskopie mittels der gebräuchlichen Kehlkopfzange. Heilung.

SCHLITTLER.

66) **Hermann Sternberg** (Wien). **Ueber klinisch ungeklärte Todesfälle von laryngologischem Interesse.** *Monatsschr. f. Ohrenheilk. Jahrg. 54. S. 673. 1920.*

Es handelt sich um einen Fall von Quincke'schem Oedem des Larynxeinganges und eine Fremdkörperverletzung des Sinus piriformis. Im ersten Falle musste wegen phlegmonöser Erscheinungen tracheotomiert werden; die Sektion zeigte ein ausgedehntes Oedem des Larynxeinganges, jedoch ohne entzündliche Reaktion. Da nun die Anamnese ausserdem ergab, dass bereits 2 Geschwister des Patienten an rasch aufgetretenen Erstickungsanfällen gestorben waren, so lag es nahe, die rein seröse Durchtränkung des Gewebes auf ein Quinckesches Oedem zurückzuführen.

Der 2. Fall wurde $2^1/_2$ Monate nach einer Fremdkörperextraktion (Gebiss im Larynxeingang) eingeliefert, unter asthmatischen Erscheinungen trat innerhalb weniger Stunden der Tod ein. Die Sektion wies eine Geschwürsbildung im Sinus piriformis nach mit Durchbruch in den Larynx. Der beständige Abfluss des Sekretes in die Trachea hatte zu eitriger Bronchitis und Pneumonie geführt.

SCHLITTLER.

67) **Elbyrne G. Gill. Fremdkörper im rechten unteren Bronchus; Entfernung. (Foreign body in right lower bronchus; removal.)** *The Laryngoscope. Mai 1920.*

Die 50jährige Patientin hatte während eines epileptischen Anfalls ihre Zahnplatte im Fallen zertrümmert und ein Stückchen in die rechte Lunge eingeatmet. Es folgten Lungenblutungen und Bronchitis mit peribronchitischen Adhäsionen in der Gegend des Fremdkörpers. Er wurde mit der drehbaren Jackson-Zange entfernt.

O. T. FREER.

68) **Hajek. Ein Fremdkörperfall.** *Arch. f. Laryng. Bd. 33. H. 1/2.*

H. beschreibt einen eigenartigen Fremdkörperfall: Ein achtjähriger Knabe wurde mit der Anamnese, einen Nagel verschluckt zu haben, eingeliefert. Die röntgenologische Untersuchung schien dies zu bestätigen. Zweimalige Oesophagoskopie konnte ausser einer wunden Stelle in der Gegend, in der nach dem Röntgenbild der Fremdkörper sitzen musste, keinen positiven Befund ergeben. Da subjektives Wohlbefinden bestand, wurde der Knabe entlassen, weil man annahm, dass der Fremdkörper im periösophagealen Bindegewebe sitzen und einheilen würde. Nach einigen Tagen trat starker Fieberanstieg und Lungenerscheinungen ein. Erneute Oesophagoskopie, dabei plötzlich Atemstillstand, der nicht mehr zu beheben war. Die Obduktion ergab einen Fremdkörper im absteigenden Bronchus des rechten Lungenunterlappens.

BRADT.

e II) Stimme und Sprache.

69) **Lehner** (Wien). **Ueber traumatisch bedingtes Stottern.** *Med. Klinik. No. 41. 1920.*

Unter 117 Fällen von Stottern fanden sich neun, bei welchen sich Trauma als Ursache des Stotterns ergab, es handelte sich bei ihnen einerseits um körperliche Erscheinungen durch einen Sturz oder Schlag, andererseits um seelische infolge Erschreckens oder Furcht. Bei nervösen Kriegsstotterern trat von allem Anfang an die Trias: Klonus, Tonus, Mitbewegungen auf. SEIFERT.

70) **Bukofzer** (Königsberg). **Vom Erleben des Gesangstons.** *Passows Beiträge. Bd. 15. S. 1. 1920.*

Physiologisch-psychologische Studie, die sich nicht zum Referat eignet.

SCHLITTLER.

71) **A. Guttmann. Beobachtungen und Erfahrungen über Intonation.** *Passows Beiträge. Bd. 15. S. 81. 1920.*

Es wird in sehr eingehender Weise das Wesen des Intonierens erläutert und nachgewiesen, dass dieses nicht allein eine Folge der geregelten Arbeitsweise der Stimmlippen ist, sondern als ein Produkt von verschiedenen psychologischen Prozessen und von Funktionen einer grösseren Reihe von Einzelorganen und Muskelgruppen zu betrachten ist, welche ihrerseits wieder vom Zentrum aus innerviert und reguliert werden. Der Zeitpunkt, da auf den ersten Willensimpuls des Sängers hin das Funktionelle sich automatisch vollzieht, bezeichnet den Beginn des Spezifisch-künstlerischen der Intonation. SCHLITTLER.

72) **J. Rich. Ewald. Zur Konstruktion von Polsterpfeifen.** *Pflügers Arch. f. d. ges. Physiologie. Bd. 152. S. 171. 1913.*

Um nachzuweisen, dass seine Polsterpfeifen keine Modifikation der Membranpfeife darstellen, hat E. solche Pfeifen ohne elastische Teile konstruiert und zwar mit starren Polstern und ohne elastische Teile überhaupt (magnetische Polsterpfeifen), wobei der Stimmspalt ohne Rücksicht auf den Polsterdruck variiert werden kann. Diese Polsterpfeife ertönt auch dann, wenn kein Teil derselben periodische Eigenschwingungen ausführt, also bei aperiodisch wirkender Gegenkraft. Die gewöhnliche Polsterpfeife gibt die Verhältnisse am Kehlkopf am besten wieder und kann auch klangvoll und angenehm in der Tonfarbe sein, weshalb sie sich vielleicht modifiziert für die Vox humana der Orgel eignet. NADOLECZNY.

f) Oesophagus.

73) **Schmilinsky. Operative Behandlung des Kardiospasmus.** Aerztl. Verein zu Hamburg, Sitzung vom 21. Oktober 1919. *Deutsche med. Wochenschr. No. 50. S. 1399. 1919.*

S. bespricht a) das Präparat eines Kardiospasmus mit mächtiger Erweiterung der Speiseröhre. Der Kranke ist vor Einleitung der Behandlung an Apoplexie zu Grunde gegangen, b) einen Fall von Kardiospasmus, der durch Dehnung mit der

Hand erfolgreich behandelt worden ist. 2 mal war in diesem Fall bereits mit der Geissler-Gottstein'schen Sonde gedehnt worden. Dann misslang die weitere Einführung der Sonde.

Darum Laparotomie, Eröffnung des Magens, Einführung der ganzen Hand. Nun wurden erst 1, dann 2, 3, schliesslich 4 Finger, endlich die Mittelhand ohne Daumen durch die Kardia vorgeschoben und eine Dehnung von 14 cm Umfang erzielt. Guter Erfolg. Patient kann alles essen. Gewicht stieg von 28 auf 45 kg. Röntgendurchleuchtung: Die Speisen fallen geradezu in den Magen hinein. Jede Stauung fehlt. Nur manchmal noch Säuregefühl, das durch Natron schnell beseitigt wird und nach S. auf einer Inkontinenz der Kardia beruht.

Eine Ueberdehnung der Kardia ist kaum zu vermeiden, vielleicht sogar erwünscht, da anderenfalls das Ergebnis ungenügend und nicht von Dauer sein könnte.

Die Dehnung mit der Hand (Schloffer) ist der mit den Klemmen (Mikulicz) vorzuziehen.

R. HOFFMANN.

74) **Seiffert** (Berlin). **Ueber zwei Fremdkörper in der Speiseröhre mit spontaner Perforation der Trachea und Aorta.** *Berliner klin. Wochenschr. No. 13. S. 299. 1919.*

Im ersten Fall handelte es sich um ein verschlucktes Gebiss, im zweiten um ein kleines Rindsknöchelchen. In beiden hatte man versucht, den Fremdkörper in den Magen hineinzustossen, in dem einen zu Anfang gegen die Beschwerden Morphium gegeben.

Infolge der lokalen Manipulationen war es, wie die Oesophagoskopie erwies, zu recht erheblichen Verletzungen der Schleimhaut gekommen.

Im ersten Fall wurde das Gebiss per oesophagotomiam entfernt, im zweiten war der Fremdkörper nicht zu sehen.

An die Verletzung der Schleimhaut hatte sich eine lokalisierte, nur langsam fortschreitende nekrotisierende Mediastinitis angeschlossen, die im ersten Fall zur Perforation der Trachea, im anderen zu einer solchen der Aorta descendens geführt hatte.

S. ist der Ueberzeugung, dass beide Fälle mit dem Leben davon gekommen wären, wenn die Corpora aliena sofort sachgemäss entfernt worden wären.

Leider sei die Leistungsfähigkeit der Oesophagoskopie noch nicht Gemeingut der Aerzte geworden.

S. polemisiert gegen Brüning (s. d. Ref. i. d. Centralbl.), der die Extraktion von Fremdkörpern mittels Oesophagoskopie nur zulassen will, wenn diese glatt sind (Münzen, Steine) oder weich (Fleischklumpen) und zwar nur innerhalb der ersten 2—3 Tage, später müsse man ösophagotomieren, um Sicherheit zu haben, dass nicht eine Druckgangrän an den Oesophaguswandungen eingetreten sei.

S. erneuert im Gegensatz hierzu die auch schon von anderen aufgestellte Forderung, dass man bei allen Fremdkörpern der Speiseröhre eine möglichst baldige und sachgemässe Oesophagoskopie ausführen soll.

R. HOFFMANN.



II. Kritiken und Gesellschaftsberichte.

a) Wiener Laryngo-rhinologische Gesellschaft.

Sitzung vom 4. Juni 1919.

Kellner stellt aus dem Ambulatorium des Professor Hajek einen Fall von Tuberkulom der Nasenschleimhaut vor. 39jährige Pat., Dauer des Leidens 12 Jahre. Bemerkenswert ist der Sitz im hinteren Teil der Nase sowie der histologische Befund, der zahlreiche verkäste Tuberkeln zeigt.

O. Hirsch: Fall von Westscher Operation.

Pat. litt seit mehreren Jahren an beiderseitiger Dakryozystitis. Auf der einen Seite wurde an einer Augenklinik der Tränensack von aussen exstirpiert, auf der anderen Seite von Hirsch die West-Polyaksche Tränensackoperation ausgeführt, so dass der Erfolg beider Methoden an derselben Pat. zu ersehen ist. Das Auge, bei welchem der Tränensack exstirpiert worden ist, tränt, während das nach West-Polyak operierte vollkommen normal ist. Hirsch empfiehlt, nicht nur von der Nase aus zu anästhesieren, sondern auch von aussen her die Gegend des Tränensackes mit Schleichscher Lösung zu infiltrieren, da beim letzten Akt der Operation, der Exzision der medialen Wand des Tränensackes, durch Zerrung manchmal Schmerzen verursacht werden.

Kofler nimmt von der medialen Tränensackwand so viel wie möglich mit einer Hajekschen Stanze zartester Konstruktion fort; er tamponiert und lässt den Tampon 3—4 Tage liegen, weist dann den Pat. an, den erkrankten Tränensack recht oft am Tage auszudrücken, um so zu verhindern, dass sich die Oeffnung durch Granulationen und Vernarbung schliesse. Er hat in allen Fällen bis auf 2 Heilung erzielt: in einem musste er die Operation wegen Hämophilie aufgeben, im anderen war der Processus frontalis so mächtig entwickelt, dass er trotz Wegmeisselns immer neuer Knochenlamellen den Tränensack nicht finden konnte. In manchen Fällen empfiehlt sich die transseptale Operationsmethode, wenn Septumdeformitäten oder Verengerungen des Vestibulums derselben Seite vorhanden sind. Ausser der vorzüglichen Uebersicht über das Operationsfeld hat die Methode den Vorzug, dass man Tränensack und Septumdeviation in einer Sitzung operieren kann.

Schlemmer hat immer nach Kofler transseptal operiert. Die Anästhesierung von aussen, wie sie Hirsch vorschlägt, hat er nie angewendet, sondern stets durch entsprechende endonasale submuköse, beziehungsweise subperiostale Injektionen absolute Anästhesie erzielt.

Glas hat 15 Fälle operiert, in 12 mit vollem Erfolg. In den 3 Fällen ohne entsprechenden Erfolg waren Siebbeinverletzungen mit starker Narbenbildung im Bereich des Agger nasi und Verkrümmung der Scheidewand im oberen Bereich, wodurch die Zugänglichkeit zu diesem Gebiete eine wesentlich herabgesetzte war.

Kofler: Tonsillektomie mit konsekutivem grossem Hämatom.

Tonsillektomie bei 40jährigem Mann, die glatt verlaufen war und nach der es nicht blutete. Nach 8 Stunden fand K. ein wallnussgrosses dunkelblaurotes Hämatom der rechten seitlichen Pharynxwand; am nächsten Tage war das Häma-

tom noch grösser, es hatte sich nach abwärts gegen den Rezessus, nach aufwärts gegen den Epipharynx, auf beide Gaumenbögen und auf die ganze rechte Gaumensegelhälfte mitsamt der Uvula ausgebreitet; letztere war so gross wie eine kleine Nuss. Pat. hatte grosse Beschwerden beim Schlucken, Sprechen und sogar beim Atmen. Am Abend desselben Tages hatte das Hämatom die ganze linke Gaumensegelhälfte ergriffen und war längs der beiden linken Gaumenbögenbögen hinuntergestiegen. Der weiche Gaumen war prall gespannt, die Uvula noch grösser geworden, der ganze Isthmus, der ganze Pharynx, Epi-, Meso- und Hypopharynx, sogar der Aditus ad laryngem geschwollen und dunkelblaurot. Der Zustand war besorgniserregend und es kam die Tracheotomie oder die Unterbindung der Carotis externa in Frage. Am nächsten Tage jedoch war das Hämatom bereits im Rückgang begriffen; in der rechten Wundnische stak ein grosses braungefärbtes Gerinnsel. Nach 4 Tagen konnte Pat. entlassen werden.

K. erklärt diese Komplikation so, dass es sich um eine Verletzung einer kleineren Arterie, vielleicht der Pharyngea ascendens oder eines Zweiges derselben gehandelt habe; die Verletzung der Arterie dürfte durch die Nadelspitze bei der Novokaineinspritzung hinter dem hinteren Gaumenbogen erfolgt sein.

Hajek zeigt ein sehr grosses Nasenrachenfibrom, das vor $1^1/_4$ Jahren bei einem 35jähr. Mann entfernt wurde. Ein Teil des Tumors füllte die rechte Nasen- und die rechte Kieferhöhle aus, welche an der Fossa canina erheblich ausgebaucht war. Ueberdies bestand ein Exophthalmus rechts und ein etwa eigrosser Fortsatz hing durch den Nasenrachenraum bis an den Zungengrund, so dass das Schlucken und die Respiration erheblich gestört waren. In diesem Falle blieb tatsächlich nichts anderes übrig als der radikale Eingriff, welcher nach Denkers Angabe ausgeführt wurde. Der Tumor inserierte breit an der Basis des Keilbeines; es wurde der Tumor zuerst an der Basis torquiert und dann abgerissen. Die Blutung war ganz unerheblich. Der Nasenzapfen des Tumors zeigte vielfache Verwachsungen, deren Lösung indes ohne Schwierigkeit gelang. Bei kleineren Tumoren, welche lebenswichtige Funktionen nicht stören, kann die Elektrolyse mit Aussicht auf Erfolg angewendet werden.

Glas erinnert an eine Mitteilung weiland Prof. Koschiers, bei Nasenrachentumoren die elastische Ligatur anzuwenden, um auf dem Wege der Abbindung die Blutung zu vermindern. Im übrigen erscheinen ihm die Tumoren histologisch ein wenig different, indem je nach dem Ueberwiegen der angiomatösen oder fibrimatösen Anteile des Tumors die Blutung dieser Geschwülste variiert.

Fein zeigt einen Fall von Angina mit Pneumobazillen Friedländer. Im Verlaufe und im klinischen Bilde ist der Fall von der gewöhnlichen Angina wesentlich unterschieden. Es fehlten und fehlen auch derzeit jegliche Entzündungserscheinungen; an subjektiven Beschwerden war nur zu Beginn ganz geringer Schluckschmerz vorhanden. Es sind weissliche, flache, dünne Beläge an den Tonsillen zu sehen, die sich leicht wegwischen lassen, sich aber sehr bald regenerieren. Die bakteriologische Untersuchung zeigt Reinkulturen von Pneumobazillus Friedländer. Der Prozess verläuft ungemein chronisch. Beobachtungsdauer bisher bereits 6 Wochen, vermutlich besteht er viel länger. Bemerkenswert ist auch die

Resistenz der Auflagerungen gegen therapeutisch angewendete Medikamente. Eine Reihe von desinfizierenden und adstringierenden Mitteln hatte keinen Erfolg — der Prozess sieht heute so aus wie am ersten Tag der Beobachtung. Fein ist der Ansicht, dass wir eigentlich keine Berechtigung haben, diesen Prozess als eine Angina zu bezeichnen, da das Hauptkriterium dieser Erkrankung, die Entzündungserscheinungen, fehlen. Es handelt sich vielmehr vermutlich um eine Ansammlung bestimmter Keime auf einem aus unbekannten Gründen für die Entwicklung der Keime günstig gewordenen Nährboden. Zu einer Infektion der Tonsillenmasse von der Oberfläche her scheint es gar nicht zu kommen. Es wird nunmehr eine interne Medikation versucht werden.

Roth meint, es handele sich nicht um eine „Angina", da jeder Entzündungszustand fehlt, sondern um eine derartige biologische Umänderung des Tonsillengewebes, dass hierdurch ein günstiger Nährboden für die Entwicklung der Bakterien gegeben ist. Die Bakterien spielen hierbei nur die Rolle von Saprophyten, nicht aber die Rolle von pathogenen Mikroorganismen. Nach dieser Auffassung ist auch jeder therapeutische Versuch, die Bakterien zu vernichten, überflüssig.

M. Weil demonstriert einen Fall von tumorartiger Schwellung des linken Taschenbandes mit Stimmbandfixation.

Der 34jährige Mann hat im Februar 1915 als Soldat im Chor gesungen und die anderen überschreien wollen; dabei fühlte er plötzlich einen Stich im Halse links mit sofort eintretender Heiserkeit, die einen Monat lang bis zur Stimmlosigkeit zunahm. Husten, Schmerzen, Schlingbeschwerden, Atemnot fehlten vollständig. Behandlung an mehreren Stationen mit Lapis, Jodglyzerin, Faradisation und Strychnin etwa 2 Jahre lang; es wurde langsam besser, die Stimme bekam einen heiseren Ton. Seit 1917 Zustand im gleichen. Sonstige Anamnese, interne, Augen-, Ohren- und Röntgenuntersuchung sowie viermaliger Wassermann negativ. Weil sah den Patienten vor 3 Monaten. Tumorartige Schwellung des linken Taschenbandes und der Arytänoidgegend; das linke Stimmband unsichtbar. Der linke Aryknorpel sehr stark vergrössert, geht beim Phonieren weit über die Mittellinie vor den rechten, der sehr klein, weit abduziert und vollkommen unbeweglich ist. Die rauhe, schnarrende Stimme scheint mit dem rechten Stimmband und dem linken Taschenband erzeugt zu werden. Therapie: Jodnatrium. — Nach einem Monat deutliche Verminderung der Schwellung; linker Stimmbandrand für Momente sichtbar. Jetzt im allgemeinen Status idem; bei forcierter Inspiration wird das linke Stimmband sichtbar, aber ob durch Aspiration desselben oder durch Abduktion des Taschenbandes, ist nicht zu entscheiden. Es ist in Medianstellung unbeweglich, weiss, gut gespannt, etwas verdünnt.

Nach dem Gesagten ist Tuberkulose, Gumma, Neoplasma auszuschliessen, ebenso rheumatische und Rekurrenserkrankung. In Betracht käme allenfalls ein Prolaps der Mukosa des Ventriculus Morgagni; am wahrscheinlichsten handelt es sich aber um eine Hämorrhagie mit nachträglicher Organisierung des Hämatoms und Fixation des linken Stimmbandes und so liesse sich auch die Vergrösserung des linken und die Unbeweglichkeit des rechten Aryknorpels erklären.

Roth hat den Patienten über 1 Jahr behandelt und hält den Zustand für eine chronische submuköse Entzündung mit bindegewebiger Wucherung, vielleicht hervorgegangen aus einem Hämatom, welches sich bindegewebig organisierte.

Glas hält den Fall für einen chronisch entzündlichen Prozess des linken Ventriculus Morgagni, der vielleicht seine Entstehung einer submukösen ventrikulären Blutung verdankt.

Hugo Stern: Zur Frage der postoperativen Stimmlippenschädigungen nach Kropfoperationen.

Im Anschluss an einen Fall von plötzlicher Stimmlosigkeit nach Kropfoperation (laryng. Befund: doppelseitige Postikuslähmung) bespricht St. die von ihm schon zu wiederholten Malen mit Erfolg versuchte Methode, in solchen Fällen einen Ersatz der Stimmlippensprache durch Bildung einer Taschenlippenstimme bzw. -sprache herbeizuführem. St. geht erst auf die Anatomie und Physiologie der Taschenlippen kurz ein und schildert dann seine Stimmübungstherapie zwecks Erzielung einer Taschenlippenstimme; diese Therapie basiert in erster Linie auf der Voraussetzung, die beabsichtigte Tonbildung dem Vorstellungsvermögen, dem Tonvorstellungsvermögen des Betreffenden einzureihen; erst dann kann er praktisch daran gehen, den Ton zu erzeugen.

Der vorgespielte Klavierton oder der Stimmgabelton sind hierfür nicht geeignet; man kommt nur mit der Orgel, eventuell einem Harmonium oder der Harmonika nach Urbantschitsch zum Ziele. St. benutzt die Subbasstöne einer Orgel, also solche Töne, die noch eine Oktave unter den Tönen liegen, die er beim Patienten erzeugen will. Schon nach wenigen Tagen gelingt es, die Taschenlippenstimme zu erzeugen. Nachdem durch Wochen die Taschenlippenstimme stabilisiert ist, versuchte St. eine Stimmlippenstimme zu bilden. Er versucht in derartigen Fällen immer vorerst die Falsettstimme erklingen zu lassen, teils indem er es selbst vorzeigt, teils indem er durch das Instrument das Tonvorstellungsvermögen anregt. Auch in diesem Fall war nach kurzer Zeit ein Erfolg zu verzeichnen; die Stimme klang vorerst ganz leise, wurde aber nach und nach stärker. Wiederholt vorgenommene laryngoskopische Untersuchungen ergaben nun die ersten deutlichen Bewegungen der wahren Stimmlippen. Man hört einen meist auf das eingestrichene Fis gesungenen Ton. Dieser Uebungstherapie liegt der Gedanke zugrunde: Ermöglichung der ersten Stimmlippenproduktion dadurch, dass man nur einen Teil der Stimmlippenfunktion in Anspruch nimmt — bekanntlich schwingt beim Falsett nur der freie innere Rand der Stimmlippe —, nicht die ganze Breite und Masse des Labium vocale, weil diese Arbeitsleistung mit Rücksicht auf die längere Zeit bestandene Inaktivität zu schwer ist.

St. hat nun ferner versucht, die Falsetttöne in das Brustregister „herunterzuziehen“, was bis zu einem gewissen Grade auch gelang. Daneben gehen Resonanzübungen und systematisch durchgeführte Atemübungen. Daneben wird die Taschenlippenstimme nicht vernachlässigt und die Uebungen immer in der Weise vorgenommen, dass immer ein Taschenlippenstimmenton mit einem Brust- (eventuell Falsetton) abwechselt. Es sind sowohl bei der Falsettstimme wie bei

der Intonation der normalen Stimme deutliche Bewegungen der linken Stimmlippe, geringe der rechten, sichtbar.

Hajek: Der Fall ist im ganzen unklar. Der übereinstimmende Befund, nach welchem es sich um eine Postikuslähmung gehandelt haben soll, erklärt nicht, warum der Patient aphonisch war.

A. Haindl hält den Fall für eine beiderseitige Postikusparese auf nervöser Basis, Hysterie, was wir früher Aphonia spastica respiratoria nannten.

Hanszel: Diese Patienten mit Postikusparalyse zeigen das höchst ausgebildete „Atemsparen", die höchste Oekonomie im Atmen. Wenn der Patient längere Zeit geschwiegen hat, ist die Stimme anfänglich klanglos und rauh und erst wenn durch Räuspern und Forcierung des Stimmeinsatzes ein gewisser Grad von Hyperämie und Sukkulenz der Stimmlippen eingetreten ist, wird die Stimme reiner und vernehmlicher. Beispiel: ein seit vielen Jahren in seiner Beobachtung stehender Rechtsanwalt, der stundenlange Plaidoyers hält.

Schlemmer hat den Patienten im Laufe von 8—10 Wochen dreimal gesehen. Die Stimme war erst ganz aphonisch. Der rechte Aryknorpel stand unbeweglich in Mittellinie, während die linke Stimmlippe sich ganz wenig bewegte, etwa im Sinne einer paradoxen Atembewegung. Gegenwärtig sieht man eine deutliche Bewegung der linken Stimmlippe im Sinne der Adduktion, aber auch der rechte Aryknorpel scheint eine geringe Exkursion zu machen. S. hält dies für einen Erfolg der Uebungstherapie.

Marschik ist einem älteren Offizier während des Krieges begegnet, der mit einer doppelseitigen Postikusparese 4 Jahre im Felde zugebracht hatte.

Stern (Schlusswort).

Marschik: a) Trachealplastik wegen Tracheomalazie; Zwischenakt.

Es handelt sich um eine Patientin mit Tracheomalazie nach längerem Kanületragen in der Kindheit und Stenose durch Narbenstriktur, kombiniert durch beiderseitige Strumakompression. Mittels der Methode Birchers wurde vor 4 Monaten im ersten Akt ein offenes und ohne nachfolgende Dilatation ausgezeichnet weit bleibendes Tracheostoma geschaffen. Im Zwischenakt wurde vorigen Monat zur Vorbereitung der Mangoldschen Trachealplastik links vom Tracheostoma ein Stück Rippenknorpel dicht unter der Haut implantiert, welches dann im zweiten Akt zwecks Trachealverschluss samt dem zugehörigen Hautlappen umgeklappt werden soll.

b) Siebbein-Oberkiefersarkom bei einem 18 monatigen Kinde. Radikaloperation.

Der Fall wird wegen der Seltenheit derartiger Tumoren bei kleinen Kindern vorgestellt. Seit 3 Monaten bestand zunehmende Vordrängung und vor allem Aussenverdrängung des rechten Bulbus, dabei leichte Anschwellung der verbreiterten rechten Nasenpartie und Nasenobstruktion. Die Diagnose wurde bei negativem rhinologischem und Nasenrachenbefund hauptsächlich auf Grund des Röntgenbildes gestellt, welches (Prof. Schüller) Knochendestruktion im Bereiche

des rechten Oberkiefers und Siebbeins und Dehiszenz der Oberkieferstirnbeinnaht feststellen liess. Die Schädelbasis war danach anscheinend intakt. Ein endokranielles Einwachsen jedenfalls mit gewisser Sicherheit auszuschliessen. Die Radikaloperation in leichter Chloroformnarkose am hängenden Kopf verlief glatt und ohne erhebliche Blutung. Es fand sich an Stelle von Siebbein und Kieferhöhle ein eher weicher, mit den Wänden dieser Höhlen verwachsener, etwa gänseeigrosser Tumor. Es kam zur vollständigen Siebbein-Oberkieferresektion samt Resektion der ganzen lateralen Nasenwand. Nur die Gaumenplatte blieb erhalten. Auch das Siebbeindach war auf Kronenstückgrösse bereits zerstört. Der Tumor mit der Dura adhärent, diese aber noch nicht defekt. Eigenartig war das Verhalten des Stirnbeins an der unteren Partie. Die äussere Kompakta war in mehr als Kronenstückgrösse eigenartig ostitisch bzw. osteoporotisch verändert, rauh, gerötet und brüchig. Es wurde diese ganze veränderte Partie bis zur gesunden inneren Glastafel abgetragen. Bisher ist Heilung per primam erfolgt, die vermutlichen Reste des Tumors an der Dura sollen mit Radium nachbehandelt werden. Demonstration der mikroskopischen Präparate, welche ein Osteoidsarkom mit ödematösen Spindelzellen und zahlreichen Knochenbälkchen zeigen.

Haslinger (als Gast) demonstriert einen Fall von Tracheomalazie infolge Struma.

Die 53jährige Patientin war an plötzlich einsetzender hochgradiger Atemnot bei einer seit Jahren bestehenden Struma erkrankt und wurde tracheotomiert (chirurgische Abteilung). 4 Wochen später Strumektomie. Dabei zeigte sich ein grosser Teil des Luftröhrenknorpels erweicht. Pat. wurde zur Weiterbehandlung an die Klinik transferiert. Die Untersuchung zeigte, dass die Luftröhre oberhalb des Tracheostomas von allen Seiten vollständig eingedrückt ist, so dass man im Spiegelbild neben einer postoperativen linksseitigen Rekurrensparese den Anblick eines ganz unregelmässigen Spaltbildes der Trachea gewinnt.

Schlemmer: Osteomyelitis des rechten Siebbeins mit konsekutiver Pansinusitis dieser Seite bei 5jähr. Knaben mit letalem Ausgang.

Erster rhinologischer Befund bei dem hoch fiebernden, aber keine Gehirnsymptome darbietenden Kinde war: Rechtsseitige Nasenverstopfung bei profuser eitriger Sekretion, Rötung und Schwellung über der rechten Wange bis an die Nasenwurzel. Hier überall Schmerz, auch bei zarter Berührung. Chemosis. Temp. 39,9; leichte Benommenheit. Da S. den Hauptherd in der Kieferhöhle vermutete, so Operation in vorsichtiger Aethernarkose nach Caldwell-Luc; es entleerte sich dicker stinkender Eiter. Da der Processus uncinatus sequestriert war und Splitter aus dem Siebbein in die Höhle hineinfielen, Erweiterung des Zugangs nach Denker, Ausräumung des schon makroskopisch schwerst veränderten Siebbeins, Entfernung der mittleren und unteren Muschel, Entfernung der lateralen Nasenwand. Nach vorübergehender Besserung 3 Tage später leichter Kernig, bei Lumbalpunktion kommt leicht getrübter Liquor unter Druck aus der Nadel. Stirn-



höhlenoperation nach Killian: gut entwickelte Stirnhöhle, Eiter und verdickte Schleimhaut enthaltend, Eröffnung und Ausräumung der Keilbeinhöhle. Nach 2 Tagen Exitus. Obduktion ergab Pyämie nach Osteomyelitis des rechten Siebbeins mit Sequesterbildung. Keine Meningitis. Der Obduzent wies darauf hin, dass eine frühzeitige Synostose der Schädelknochen vorhanden war. In solchen Fällen kommt aus unscheinbarsten Gründen leicht ein „Meningismus" zustande und die operative Prognose ist ungemein ungünstig.

G. Hofer: 1. Ein Fall von Trigeminusneuralgie des II. und III. Astes.

Alle konservativen Massnahmen blieben ohne Erfolg, ein solcher trat ein nach Alkoholinjektion in das Ganglion Gasseri nach Harris. Im Anschluss an die Injektion trat über das Gebiet des ganzen II. Trigeminusastes ein Herpes zoster auf.

2. Ein Fall von Rippenknorpelplastik an Stelle eines Stirndefektes nach Riedelscher Radikaloperation der linken Stirnhöhle.

Guter kosmetischer Erfolg. Das Knorpelstück muss im Verhältnis zu dem vorhandenen Defekt etwas grösser sein wegen der bekannten partiellen Resorption von eingeheilten Knorpelteilen.

3. Eine neue Pinzette zur Naht in der Nase.

Das Instrument wird geliefert von H. Reiner (Wien).

Menzel demonstriert einen Mann, der einen Beitrag zur Geschichte der Volksmedizin in Palästina liefert.

Er erkrankte im Alter von 2 Jahren in Palästina, der Schilderung nach an Diphtherie mit Stenoseerscheinungen. Ein heilkundiger Araber brannte ihm beiderseits am Halse ein tiefes Loch, die in den Rachen penetrierten, so dass — wie seine Mutter ihm erzählte — beim Trinken der grösste Teil der Milch zu beiden Seiten des Halses durch die äusseren Löcher hinauslief. Die Krankheit heilte aus mit Hinterlassung der beiden ausgedehnten glatten Narben, die an beiden Seiten des Halses zu sehen sind.

2. Lymphangiom der linken Tonsille.

Bot das Aussehen einer Tonsilla pendula. Mikroskopische Diagnose: Lymphangiom.

Seemann: Fall von submuköser Gaumenspalte.

Die Patienten kommen meist wegen ihrer Rhinolalia aperta zum Arzt, die ihre Ursache hat in einer angeborenen Insuffizienz des Velum palatinum. Etwa vorhandene Adenoide sind nicht zu entfernen, da dies auf die Sprache eine deletäre Wirkung haben würde. Die Therapie besteht in Uebungsbehandlung, die mit Dehnung und Kräftigung des Velum kombiniert wird.

Hanszel.



b) Jahresversammlung der Lungenheilanstaltsärzte in Weimar am 24. Oktober 1920.

Diskussion über Kehlkopftuberkulose.

Felix Blumenfeld (Wiesbaden): Ueber pathologische Anatomie, Aetiologie und klinische Formen der Kehlkopftuberkulose.

Die Häufigkeit der Kehlkopftuberkulose in bezug zu der der Lungen wird ausserordentlich verschieden angegeben, im ganzen etwa um 30pCt. Bingel gibt neuerdings aus dem Material der Heilstätte Ruppertshain an, dass nur 5,76 pCt. gefunden wurden. Es ist dabei zu bedenken, dass das Material in den verschiedenen Heilstätten und Kliniken in bezug auf Kehlkopferkrankungen ausserordentlich verschieden ist.

Zur pathologischen Anatomie übergehend, schildert B. dann die verschiedenen Formen der Kehlkopftuberkulose, die aus der Grundform, der Infiltration, hervorgehen.

Die tuberkulöse Infiltration bleibt nicht bei der Schleimhaut stehen, sondern sie befällt auch die Knorpelhaut, insbesondere häufig die des Stellknorpels. Im Kehldeckel scheint der Vorgang nach den Untersuchungen Gerbers so zu sein, dass auch hier die Schleimhaut zuerst befallen wird und sodann das Perichondrium. Unter Umständen kommt es unter dem Einfluss eines tuberkulösen Herdes zu einer stärkeren Bindegewebswucherung, so dass sich ein Fibrom bildet, ebenso können sich auf dem Boden einer Tuberkulose ausgesprochene Papillome (Papilloma tuberculosum) bilden.

Die allgemein verbreitete Ansicht ist die, dass die besondere Häufigkeit der Kehlkopftuberkulose dadurch begründet sei, dass sich hier beim Sprechen, Husten u. dgl. besonders an den Stimmlippen und der Hinterwand kleine Wunden bilden, durch die der Bazillus einwandert. Diese Ansicht ist aber ganz gewiss falsch. Das ursächliche Moment muss vielmehr in der besonderen Krankheitsbereitschaft des Gewebes, in dem sich die Tuberkulose entwickelt, gesucht werden. Anatomische Untersuchungen und klinische Beobachtungen weisen mit Sicherheit darauf hin, dass die kinetische Energie der Lymphbewegung an den Stimmlippen und der Hinterwand des Kehlkopfes besonders gering sei. Dadurch wird dem Tuberkelbazillus Zeit und Gelegenheit gegeben, sich anzusiedeln und die Wirkung der Immunkörper des Blutes können weniger zur Wirksamkeit kommen. Es herrschen hier ganz analoge Zustände, wie sie Tendeloo für die Lungenspitzen beschrieben hat.

Die Kehlkopftuberkulose erscheint klinisch in sieben verschiedenen Formen:

1. Tuberkulöse Infiltration.

2. Die extruktive Tuberkulose. Unter diesem Namen fasst B. die verschiedenen Formen der tuberkulösen Wucherungen zusammen. Sie erscheinen überall im Kehlkopf in Gestalt von mehr oder weniger erhabenen Plateaus, vielfach in einer Anzahl stehender Zacken, als kleine oder grosse Kegel. Sie verbinden sich häufig mit der folgenden Form, der

3. destruktiven Form der Kehlkopftuberkulose, dem Geschwür, und zwar in der Weise, dass einerseits Granulationen in der Umgebung dieser

Geschwüre aufschiessen oder aber, dass grössere Granulationen käsig zerfliessen und an ihrer Oberfläche ein Geschwür zeigen. Wie schon oben erwähnt, kann das tuberkulöse Geschwür sich auch auf der Basis der Infiltration bilden. Das tuberkulöse Geschwür ist oft von Schleimhaut am Rande überlagert, so dass es wie angefressen aussieht. An den Stimmlippen besonders, aber auch an anderen Stellen des Kehlkopfes kann die umgebende Schleimhaut stark überwallen infolge der kollateralen Entzündung, so dass das Geschwür fast zu verschwinden scheint und eine lineare Gestalt annimmt.

4. Perichondritis. Dieselbe kann sowohl als eigentlich tuberkulöse auftreten, wie das besonders am Kehldeckel oder am Stellknorpel der Fall ist, häufiger aber verdankt die Perichondritis des Stellknorpels einer sekundären Infektion ihre Entstehung, und zwar zumeist in der Weise, dass sich an der Hinterwand ein tieferes Geschwür bildet, das auf die Knorpelhaut des Stellknorpels übergreift. In diesem Falle pflegt das Bild der typischen eitrigen Perichondritis aufzutreten mit Abszessbildung und Nekrotisierung des Knorpels sowie starker kollateraler Entzündung der aryepiglottischen Falte. Diese kann durchbrechen und führt zu einem tiefen kraterförmigen Geschwür.

5. Der tuberkulöse Tumor. B. versteht hierunter im Gegensatz zu den meisten Autoren lediglich die oben als Fibroma und Papilloma tuberculosum beschriebenen Gebilde, nicht aber einzelstehende grössere der Form der extruktiven Tuberkulose angehörige Formen.

6. Die miliare Tuberkulose. Dieselbe tritt auf in Form von mehr oder weniger dicht stehenden, durch die oberflächlichen Schleimhautschichten grau bis gelblich durchscheinenden, unter Umständen etwas erhabenen Knötchen. Sie ist beobachtet bei allgemeiner Miliartuberkulose, aber auch ohne solche. Einzelne Knötchen finden sich unter Umständen in der Umgebung von Geschwüren. Nicht selten tritt sie auf zugleich mit einer Tuberkulose des Rachens als pharyngeal-laryngeale Tuberkulose.

7. Der Lupus. Während die Tuberkulose im engeren Sinne vorwiegend von den Stimmlippen an der Hinterwand ihren Anfang nimmt, beginnt der Lupus als ausgesprochene deszendierende Tuberkulose vorwiegend am Kehldeckel und befällt von dort weiterschreitend die gesamte Umrandung des Kehlkopfeingangs, die Taschenbänder und alsdann die Stimmlippen. Charakteristisch für den beginnenden Lupus des Kehlkopfes sind kleine erbsengrosse dicht stehende Erhabenheiten des mehr oder weniger zerstörten Kehldeckels. Schiebt man diese mit der Sonde beiseite, so sieht man zwischen ihnen den weissen Knorpel durchschimmern. Weiter ist charakteristisch für den Lupus Narbenbildung und in ihm auftretende geschwürige Rezidive.

Die häufigste Komplikation der Kehlkopftuberkulose ist fraglos die Lues. Abgesehen von früheren klinisch gut beobachteten Fällen ist es Albrecht gelungen, in einem Präparat gleichzeitig Spirochäten und Tuberkelbazillen nachzuweisen. Für die diferentielle Diagnose der beiden Krankheiten ist es wichtig zu wissen, dass auch tuberkulöse Affektionen der oberen Luftwege unter dem Einfluss von Quecksilber und Jod eine teilweise Heilung zeigen können.

Den Schluss bildet eine Besprechung der Diagnose der Kehlkopftuberkulose.

G. Schröder (Schömberg): Ueber die Behandlung der Kehlkopftuberkulose.

In dem Streit über die beste und zweckmässigste Versorgung der Larynxtuberkulösen entscheidet Vortragender dahin, dass in den Heilstätten für Lungenkranke die tuberkulösen Veränderungen des Kehlkopfes dann mit grösster Aussicht auf Besserung und Heilung behandelt werden können, wenn der leitende Arzt laryngologisch gut vorgebildet ist. Die Larynxtuberkulose muss als eine Aeusserung der allgemeinen Krankheit Tuberkulose behandelt werden. Es sind daher Sonderanstalten für Kehlkopfphthisiker unter rein fachärztlich laryngologischer Behandlung abzulehnen. Der Zwiespalt zwischen Kehlkopf- und Tuberkuloseärzten, der sich in den letzten Jahren oft gezeigt hat, ist dahin zu überbrücken, dass sie gegenseittg voneinander lernen müssen: der Heilstättenarzt in der Technik der Behandlung der lokalen Tuberkulose, der Laryngologe in der allgemeinen Behandlung der Grundkrankheit. Bei der Behandlung der Kehlkopftuberkulose ist als vornehmster Grundsatz aufzustellen, dass der tuberkulös erkrankte Kehlkopf nicht als eine lokalisierte Organtuberkulose anzusehen und zu behandeln ist, sondern immer nur als Krankheitsäusserung der allgemeinen tuberkulösen Infektion des Organismus.

In den Anstalten sollten möglichst nur besserungsfähige Kehlkopftuberkulöse aufgenommen werden. Ausser dem Zustand der Lunge ist dafür massgebend die Veränderung im Larynx. Wenn das Knorpelgerüst bereits ergriffen ist, verweist man die Kranken besser in Sonderabteilungen der Krankenhäuser oder laryngologische Kliniken. Die allgemeine Behandlung des Phthisikers steht auch im Vordergrunde bei unseren therapeutischen Bestrebungen gegen die Larynxtuberkulose.

Es werden zunächst alle Methoden der konservativen Therapie des Kehlkopfes besprochen: Schweigekur, Eiskravatte, Stauungsbehandlung, milde Lokalbehandlung. Letztere kommt für Fiebernde nur in Frage; erst nach Abfieberung tritt energische Lokaltherapie in Kraft (Aetzungen, Kaustik, Kürettage). Die einzelnen Formen dieser Eingriffe und ihre Indikationen werden eingehend erörtert; man soll nicht einseitig nur einen von ihnen heranziehen, sondern je nach dem Fall und den pathologischen Veränderungen im Kehlkopf das Operationsverfahren auswählen. Zur Unterstützung der Lokaltherapie kommen in Anwendung: Strahlenbehandlung, spezifische Therapie mit Tuberkulinpräparaten und die Chemotherapie. Direkte Bestrahlungen des erkrankten Organes mit natürlicher Sonne oder Quarzsonne haben nach den Erfahrungen des Vortr. wesentlich Günstiges nicht gebracht; es ist daher besser und wirksamer, sich auf Ganzbestrahlungen des Erkrankten zu beschränken. Ueber die Erfolge mit direkter Durchstrahlung des erkrankten Organes mit harten Röntgenstrahlen sind die Mitteilungen noch zu dürftig, um ein abschliessendes Urteil abgeben zu können. Die Versuche sollten bei strenger Indikation von Aerzten, die mit der Technik ganz vertraut sind, fortgesetzt werden. — Tuberkulinpräparate, Partigenbehandlung, desgleichen die neuere Proteinkörpertherapie sind nur als unterstützende Massnahmen anzusehen; auf sie allein kann man sich in keinem Fall verlassen. Das Gleiche gilt für die chemotherapeutischen Versuche. Hier hat sich dem Vortr. in den letzten Jahren das Krysolgan (Spiess-

Feldt) am besten bewährt; es äussert eine elektive Heilwirkung auf die Schleimhauttuberkulose. Der Vortr. weist an grossem Material statistisch nach, dass seine Erfolge sich seit dem Gebrauch dieses Präparates gebessert haben. — Alle diese therapeutischen Massnahmen sollten, wie schon gesagt, stets mit zielbewusster Allgemeintherapie und energischer Lokalbehandlung kombiniert werden.

Es ist klar, dass alle geschilderten Massnahmen, vorausgesetzt, dass der behandelnde Arzt durchaus sachgemäss vorgeht, am erfolgreichsten in einer klimatisch günstig gelegenen Heilstätte für Tuberkulöse durchgeführt werden können. Alle massgebenden Stellen haben daher die Pflicht, sich auch der Kehlkopftuberkulösen energisch anzunehmen und ihnen für längere Zeit die Durchführung einer Heilstättenkur zu ermöglichen.

Schellenberg (Ruppertshain): Klinische Erfahrungen über die Behandlung der Lungen- und Kehlkopftuberkulose mit Krysolgan.

Das Krysolgan wurde in 20proz. Lösung gebraucht, die Anfangsdosen betrugen in der Mehrzahl der Fälle 0,01, stiegen langsam bis 0,1 oder 0,2 und wurden dann in achttägigen Pausen wiederholt, in einem Teil der Fälle wurde auch in der Höhe der Dosen zurückgegangen. In letzter Zeit wurden anfnags 0,05 und in schnellerer Steigerung grössere Dosen bis 0,2 g gegeben. In einigen wenigen Fällen, die schon mit einem Tuberkulinpräparate behandelt waren, wurden Dosen von 0,025 oder 0,05 g bis 0,4 g gehend verabreicht. Auch die höheren Dosen von 0,3 und 0,4 g wurden gut vertragen.

Es wurde besonders gewissenhaft auf Herdreaktionen auf den Lungen und im Kehlkopf untersucht.

79 Krankheitsfälle aus den Jahren 1917 bis 1920 kamen zur Verarbeitung. Bei 19 waren mehr oder minder schwere tuberkulöse Kehlkopferkrankungen feststellbar, bei 10 traten während der Krysolganbehandlung starke Kehlkopfreaktionen auf, die in Rötung und Schwellung, weniger häufig in Abschwellung der erkrankten Partien bestanden. 10 Larynxfälle waren überwiegend ulzerös, 8 infiltrativ, 1 infiltrativ-ulzerös.

Von den 19 Kehlkopftuberkulosen wurden:

wesentlich gebessert	4 (4 ulzerös),
gebessert	1 (infiltrativ),
unverändert blieben	13 (6 ulzerös, 6 infiltrativ, 1 infiltrativ-ulzerös),
verschlechtert hatte sich	1 (infiltrativ).

Nach Stadien der Lungenerkrankung geordnet ergibt sich folgendes Bild:

I. Stadium: 4 Fälle mit positivem Tuberkelbazillenbefund auch am Ende der Kur. Die Kehlkopferkrankung blieb in allen Fällen unverändert, der Lungenbefund besserte sich in 2 Fällen, in 2 Fällen blieb er unverändert.

II. Stadium: 6 Fälle (1 Fall ohne Auswurf), 5 mit positivem Tuberkelbazillenbefund auch am Ende der Kur. Die Kehlkopferkrankung besserte sich bei einem, blieb unverändert bei vier, verschlechterte sich bei einem Falle. Der Lungenbefund besserte sich bei einem Falle, blieb unverändert bei drei, ver-

schlechterte sich bei einem Falle. Der eine Fall mit Besserung der Kehlkopferkrankung zeigte auch eine Besserung der Lungenerkrankung.

III. Stadium: 9 Fälle, 8 mit positivem Bazillenbefund, auch am Ende der Kur, einer liess die Tuberkelbazillen auch am Ende der Kur nicht mehr nachweisen. Die Kehlkopferkrankung besserte sich bei 3 und blieb unverändert bei 6 Kranken. Der Lungenbefund besserte sich bei 3, blieb unverändert bei 3 und verschlechterte sich bei 3 Kranken. Bei 2 Fällen mit Besserung der Kehlkopferkrankung trat auch eine Besserung auf den Lungen, bei einem eine Verschlechterung der Lungenerkrankung ein.

Die Kehlkopferkrankungen nach Alter und anatomischer Form der Lungenerkrankung geordnet ergaben keinerlei deutliche Anhaltspunkte für die Beurteilung der Wirkungsweise der Goldbehandlung. Es sei erwähnt, dass bei diesen Kehlkopferkrankungen eine energische Lokalbehandlung des Kehlkopfes vermieden wurde, um die Wirkungsweise des Krysolgans besser beurteilen zu können. Wir stehen aber selbstverständlich auf dem Standpunkte, dass sonst in geeigneten Fällen auf chirurgische Behandlungsmethoden nicht verzichtet werden darf.

Bei den lokalisierten Tuberkulosen (Kehlkopf-, Knochen- und Hauttuberkulose) hat es den Heilungsprozess beschleunigt. In 4 Larynxfällen wurde eine ganz wesentliche Besserung erzielt. Es liegt entschieden eine elektive Wirkung auf die Tuberkulose der Kehlkopfschleimhaut vor. Es ist weiter zu erforschen, wie andersartige Larynxaffektionen als Tuberkulose auf Krysolgan reagieren.

Auf Grund seiner Beobachtungen ist S. zu folgender Dosierung übergegangen: 0,05, Steigerung: 0,1, 0,15, 0,2, 0,1, 0,15, 0,2 g. Treten keine Herd- und Fieberreaktionen auf, dann wöchentlich 0,1 bis 0,2 weiter, bei schwächeren Reaktionen wird die Dosis wiederholt, bei starken Reaktionen müssen längere Pausen bis zu 3 oder 4 Wochen eingeschaltet werden. Er rät zur Goldbehandlung nur bei leichten und mittelschweren Fällen, besonders bei akuten exsudativen Formen, wo sich Bindegewebe überhaupt noch nicht oder kaum bilden konnte.

Er steht im Gegensatz zu Feldt, der die zirrhotischen und zirrhotisch-knotigen Formen der Lungentuberkulose für die therapeutische Beeinflussung am geeignetsten hält. Ausschlaggebend für die Dosierung bleiben Konstitution, Temperatur und die Beteiligung der Lungen am Gesamtbilde der tuberkulösen Erkrankung. Strenge Temperatur- und Gewichtskontrolle der Kranken ist deshalb dringend erforderlich. Die Krysolganbehandlung hält er schon aus diesen Gründen noch nicht reif für die ambulante Praxis.

Die Frage einer genaueren Präzisierung der Indikationen für die Anwendung des Krysolgans erscheint noch nicht geklärt und S. glaubt der Ansicht Feldts nicht beipflichten zu können, dass Krysolgan im Verein mit anderen neuzeitlichen Methoden bisher noch nicht gekannte Heilerfolge erzielen wird.

(Nach Eigenberichten.)

c) Laryngologische Gesellschaft zu Berlin.

Ausserordentliche Hauptversammlung am 13. Februar 1920.

Vorsitzender: Herr Killian.
Schriftführer: Herr Gutzmann.

Als Gast anwesend: Herr Dr. J. W. Samson.

Weingärtner berichtet über einen Fremdkörperfall, der in mancher Hinsicht Interesse bietet. Der Pat. hatte eine Sicherheitsnadel verschluckt, klagte über Schmerzen in der rechten Halsseite. Direkte Untersuchung ergab, dass das geschlossene Ende der Nadel im rechten Sinus pyriformis nach oben stand. Extraktion war leicht. An den nächsten Tagen Fieber abends bis 39,7° mit morgendlichen Remissionen. Rechte Halsseite sehr schmerzhaft, bei Palpation hatte man das Gefühl einer gewissen Resistenz. Operation in Lokalanästhesie: Hautschnitt am Medianrand des rechten Sternokleido, Eingehen zwischen grossen Gefässen und Struma. Dicht vor der Wirbelsäule ein kirschgrosser Abszess, aus dem sich stinkender Eiter entleert. Am nächsten Tage noch Temperaturerhöhung, die aber nach Entfernung des Tampons verschwand.

Von praktischer Wichtigkeit bei dem Fall sind 3 Punkte. Erstens, dass ein Patient eine Sicherheitsnadel mit ihrem offenen Teil nach unten verschluckt. W. glaubt, in der Literatur ist bis jetzt ein derartiger Fall noch nicht beschrieben worden. Meistens verschlucken die Patienten die Nadeln so, dass der geschlossene Teil, der den Weg leichter findet, nach unten liegt und der offene nach oben. In diesem Falle steckte die Krümmung, der geschlossene Teil, im rechten Sinus piriformis. Als man die Nadel herauszog, fand sich die Spitze auf der rechten Seite des Patienten.

Damit kommen wir auf den zweiten wichtigen Punkt, die Ursache der Infektion. Es ist wohl anzunehmen — der Patient hatte die Nadel etwa 24 bis 30 Stunden im Halse stecken und hat während der Zeit dauernd Schluckbewegungen gemacht —, dass sich die Nadel dabei in die Schleimhaut hineingebohrt und auf die Weise eine kleine Läsion in der Gegend des Sinus piriformis bzw. in der Nachbarschaft des Oesophagusmundes gemacht hat. Es fand sich bei der Operation keine Kommunikation zwischen Abszesshöhle und Pharynx. Man ist trotz eifrigen Sondierens nicht in eine Fistel, die zum Pharynx führte, hineingekommen.

Drittens muss man immer wieder im Anschluss an solche Erfahrungen darauf hinweisen, dass man schleunigst von aussen den Infektionsherd aufsuchen und bis zur Wirbelsäule vorgehen muss. (Vorstellung des Patienten.)

Blumenthal: Die Verhältnisse für endonasale Tränensackoperation sind ungünstig, wenn von ophthalmologischer Seite der Tränensack exstirpiert worden ist oder die Tränengegend, wie bei Schussverletzungen, narbig verändert ist.

Ich möchte Ihnen heute zwei einschlägige Fälle zeigen, einen Fall, in dem früher der Tränensack exstirpiert worden war, und einen anderen, bei dem die Tränensackgegend durch Schussverletzung narbig verändert war. In beiden Fällen habe ich mit dem Messer eine weite Verbindung zwischen Tränenkanälchen und Nase geschaffen, während man früher immer nur eine direkte Verbindung zwischen

Tränensack und Nase herstellte. Das kann man so machen, dass man entweder mit dem Messer von der Nase her auf der vom Tränenkanälchen vorgestossenen Sonde bis zum von oben geschlitzten Tränenkanälchen spaltet, oder indem man von oben durch das geschlitzte Kanälchen ein schmales Messer nach der Nase vorstösst. So besteht eher die Möglichkeit, dass sich der vielleicht um zwei Drittel verkürzte Kanal offen erhält und ein neuer dauernder Tränenabflussweg geschaffen wird.

Der erste Fall wurde sondiert mit dem Erfolge, dass der Weg auch jetzt nach 3 Monaten noch für dicke Sonden durchgängig ist. Der Tränenabfluss ist zwar nicht ganz normal, aber im Gegensatz zu früher, wo nur der Tränensack exstirpiert und das Tränenkanälchen verschlossen war, sehr gebessert.

Der zweite Fall betrifft einen Patienten, der eine Granatschussverletzung im linken inneren Augenwinkel und infolgedessen eine Beschädigung des Tränensackes erlitten hatte. Ausserdem hatte er noch eine Fistel am Stirnbein. In diesem Falle wurde nach Schlitzung des Tränenkanälchens und Durchstossen eines schmalen Skalpels vom Kanälchen nach der Nase eine Dauersonde eingelegt, die mit Heftpflaster an der Stirn befestigt ist. Die gute Wirkung der Dauersonde zeigte sich zunächst sofort darin, dass das reichliche eitrige Sekret des Tränensackes nicht mehr nach der des Bulbus beraubten Orbita, sondern nach der Nase abfloss. Die Orbita war fortan stets sauber.

Ich glaube, dass man in Zukunft noch bessere Resultate haben wird, wenn es gelingt, in diesen neu geschaffenen Weg, der vom unteren Augenlid und von der Nase her erweitert ist, ein Hautläppchen einzupflanzen. Man könnte einen Hautlappen aus der Haut des Nasenrückens nach unten in den neu geschaffenen Kanal hineinstülpen. Dadurch würde der neu geschaffene Gang epidermisiert. (Vorstellung der beiden Patienten.)

Halle hat den letzten Fall selbst operiert. Vor 2 Monaten war der Kanal gut durchgängig und H. hatte den Eindruck, dass der Eiter nicht vom Tränensack, sondern von einem Sequester in der Nähe herrühre. Die Operation war wegen der Narben enorm schwierig.

Die Operation der Tränengänge von aussen, wie sie meistens noch von den Ophthalmologen gemacht wird, sollten wir entschieden ablehnen. Es gibt nur zwei Methoden: entweder die Operation von aussen nach Toti, die den physiologischen Tränenabfluss garantiert, oder den Weg nach innen. Den letzteren hält H. für besser. Man kann selbst da, wo der Tränensack von Ophthalmologen operiert worden ist und wo Fisteln zurückgeblieben sind, versprechen, dass in 5 Tagen solche Fisteln heilen.

Blumenthal (Schlusswort): Ich möchte bemerken, dass die Eiterabsonderung im zweiten Falle doch wohl aus dem Tränensack kam. Das Auge war stets überschwemmt, wenn man es vor der Operation morgens sah. Eine andere Stelle, woher die Eiterabsonderung kommen konnte, war nicht ersichtlich. Diese Absonderung verschwand, seitdem der Tränensack nach dieser Methode zur Nase hin eröffnet und offen gehalten wird.

Katzenstein: Ich möchte ganz kurz über eine Dame berichten, die eine seltene stimmliche Anomalie hat. Sie hat beim Gesang eine tenorale Männer-

stimme. Ihr Sprechumfang ist normal, er liegt zwischen a 1 und e 2. Ihre tenorale Stimme geht von H bis h1, manchmal bis c2. Daneben läuft eine Frauenstimme von f bis d3. Sie hat also den grossen Stimmumfang von 3 Oktaven. Der Uebergang von der Männerstimme zur Frauenstimme erfolgt manchmal nicht bei c2, sondern bei a1 oder gis 1. Bis zur Pubertät entwickelte sich der Stimmumfang beim Gesange. Dann trat ein halbes Jahr der Stimmwechsel ein und darauf diese Art der Stimmgebung beim Gesange, die sie allerdings sehr kultiviert hat. Sie ist vollständig normal gebaut, ist sexuell durchaus normal, auch in ihren Träumen hat sie niemals Vorstellungen der virilen Inversion. Der Kehlkopf bietet laryngoskopisch die Merkmale eines vergrösserten Stimmlippenbaues; vor allen Dingen sind die Stimmlippen breiter, als man sie sonst bei Frauen zu sehen gewohnt ist. Die Aufnahme der Atmung zeigt, dass bei ihr der abdominale Typus vorherrscht.

Die Röntgenplatte zeigt einen frühzeitig verknöcherten Kehlkopf. Die Röntgenaufnahme ist schon vor 6 Jahren von uns gemacht worden. (Vorstellung der Pat.)

Lennhoff: Ich zeige Ihnen heute noch einmal den Pat. mit der Geschwulst im Hypopharynx, welchen Herr Dr. Sakobielski vor 3 Monaten gezeigt hat. Die Probeexzision hat nur derbes Granulationsgewebe gezeigt, nichts für Lues oder einen malignen Tumor Charakteristisches.

Pat. ist beschwerdefrei und lehnt sich gegen die Fortsetzung der begonnenen Jodkalitherapie wie gegen Salvarsaninjektionen auf. Röntgenbestrahlung hat einen nennenwerten Einfluss bis jetzt nicht gehabt. (Vorstellung des Pat.)

Halle demonstriert eine Pat., die eine mehr als bohnengrosse Perforation im hinteren Teil der Scheidewand hatte; sie ist jetzt durch Operation bis auf eine kaum pfefferkorngrosse Oeffnung geschlossen.

Finder berichtet über einen Fall von vorübergehender funktioneller Velumlähmung nach Novokaininjektion zur Vorbereitung einer Tonsillektomie. Die Lähmung war sofort vorhanden, nachdem er 3 Einspritzungen in den linken vorderen Gaumenbogen, oben, unten und in der Mitte, gemacht hatte. An Stelle der oberen Einspritzung war eine kleine Blutsugillation vorhanden, ein Zeichen, dass ein kleines Gefäss angestochen war. Beim Wassertrinken kam das Wasser zur Nase heraus und Pat. sprach mit offener Nasensprache wie bei Gaumensegellähmung. Trotzdem wurde die Tonsillektomie gemacht. Nach ein paar Stunden waren die Lähmungserscheinungen verschwunden.

Sturmann: Solche Lähmungen sieht man recht häufig nach Injektion bzw. nach Herausnahme der Tonsille, auch wenn von den Gaumenbögen nichts lädiert ist. Nach St.s Meinung handelt es sich um eine funktionelle Störung, die dadurch hervorgerufen wird, dass das Gaumensegel durch die Einspritzung verdickt ist, dass Muskelfasern auseinandergedrängt sind und die Bewegung des Segels schmerzhaft ist.

Gutzmann: Ich glaube, dass hauptsächlich ein psychischer Vorgang dabei in Frage kommt. Das Gaumensegel hängt als Fremdkörper da, ist vollständig gelähmt, und die Pat. hat in dem Augenblick nur das Gefühl, dass etwas Fremdes da ist, sie bewegt es infolgedessen nicht.

E. Barth: Bei einer rein psychogenen Gaumensegellähmung würde doch der Schluckreflex eintreten, die Flüssigkeit würde nicht zur Nase herausfliessen, die vitalen Reflexe sind doch erhalten. (Gutzmann: Nein, das stimmt nicht!) Zum Beispiel sehen wir doch bei funktioneller Rhinolalie eine ungestörte reflektorische Funktion des Gaumensegels. Im Finder'schen Falle bestand aber Schlucklähmung, daher ist ein psychogener Charakter der Lähmung wohl nicht anzunehmen, sondern eine organische Lähmung.

Finder (Schlusswort): Um eine mechanische Läsion konnte es sich hier nicht handeln; an der Tonsille war noch gar nichts gemacht worden, es war nur eine Viertelspritze Novokainlösung eingespritzt worden.

Killian gibt die Anregung, nachdem das Friedmann'sche Tuberkulosemittel den Aerzten freigegeben ist, geeignete Fälle von Kehlkopftuberkulose damit zu behandeln.

Sturmann entnimmt aus dem Prospekt, dass nur Lupus des Kehlkopfes für das Mittel in Betracht kommt, nicht Kehlkopftuberkulose. Sobald ein Patient etwas heiser spricht, wird er von Friedmann zurückgewiesen.

Lennhoff: Ein Fall von primärer Kehldeckeltuberkulose ohne Lungenbefund ist von F. oder nach seiner Methode gespritzt worden und kam ad exitum. In einem anderen Fall von vorgeschrittener Kehlkopftuberkulose mit starker Dysphagie verschwand diese nach 24 Stunden. Von Heilung ist nicht die Rede, aber Pat. befindet sich relativ wohl.

Blumenthal hat in einem Fall mit ganz leichtem Kehlkopfbefund nicht die geringste Besserung gesehen.

H. Gutzmann (zugleich für Prof. Dr. A. Loewy): Ueber den intrapulmonalen Druck und den Luftverbrauch bei der normalen Atmung, bei phonetischen Vorgängen und bei der exspiratorischen Dyspnoe.

(Erschien in Pflügers Arch. f. Physiologie, Ref. Zentralbl. dieser Band S. 175.)

Diskussion.

Finder: Ich wollte nur eine Frage stellen, die sich auf die therapeutische Verwendung des Flüsterns bezieht. Wir wissen alle, dass die Schweigekur ein sehr wesentlicher Bestandteil unseres therapeutischen Verfahrens bei Larynxtuberkulose ist, wissen aber ebenso, dass die Schweigekur leider in den allerseltensten Fällen durchzuführen ist. Nun gibt es sehr viele Aerzte, die den Patienten konzedieren, zu flüstern. Von anderer Seite ist eingewendet worden, dass das nicht richtig sei, da das Flüstern eine grössere Anstrengung bedeute als das laute Sprechen. Aus den Ausführungen des Herrn Kollegen Gutzmann glaube ich entnehmen zu dürfen, dass das wenigstens für das richtige Flüstern, wie er es bezeichnete, nicht zutrifft. Ich wollte fragen, ob man mit gutem Gewissen seine Larynxtuberkulösen flüstern lassen kann, vorausgesetzt, dass sie richtig flüstern.

Gutzmann: Ich würde auch das Flüstern nicht erlauben. Man nimmt ja an, dass die Stimme beim Flüstern weniger Schaden leidet, weil sie nicht erschöpft wird. Aber die Luft, die dabei vorbeigeht, und das fortwährende Aneinanderpressen der Stimmlippen kann ebenso viel Schaden anrichten wie das laute Sprechen.

Katzenstein: Man darf die Patienten wohl flüstern lassen, wenn sie mit weichem Stimmeinsatz flüstern. Das Flüstern mit hartem Stimmeinsatz halte ich auch für schädlich.

Barth: Ich will an die Methodik keine Kritik legen, bin aber erstaunt, dass Herr Gutzmann imstande ist, einen Ton 45 Sekunden lang mit einer Exspiration zu halten.

Gutzmann: Ich habe es nicht gemessen, sondern es hat der Sänger mit der Uhr in der Hand gemessen; er war selbst höchst erstaunt, dass ich es soweit gebracht habe.

J. W. Samson (a. G.) hat bei Anlegung des künstlichen Pneumothorax einen solchen Manometer im Laufe von 10 Jahren nach vielen Hunderten zählende Beobachtungen über intrapleurale Druckwerte, aber auch sehr häufig über intrapulmonale Druckwerte gemacht. Es hat sich ergeben, dass der intrapulmonale Druck in den Endausbreitungen des Bronchialbaums — da muss ja der gleiche Druck sein von oben bis unten — etwa um den Nullpunkt schwankt, inspiratorisch etwa — 1 beträgt und exspiratorisch auf etwa + 2, + 2,5 steigt. Das wären Werte, die mit den Beobachtungen von Gutzmann im wesentlichen übereinstimmen. Es sind aus der Erinnerung angegebene Durchschnittswerte. Es kommt vor, dass einmal der Druck inspiratorisch — 1,5, — 2 wird usw. Jedenfalls zeigen diese Werte, dass die von Aron vor vielen Jahren angegebenen Werte etwas zu hoch gegriffen sind, was ich damit erklären möchte, dass Aron wahrscheinlich bei sehr ausgiebiger Respiration gemessen hat. Dann bekommt man stärkere Werte, da sie von dem Grade der Respiration abhängig sind. Einen wesentlichen Einfluss auf diese Werte hat nun die Stellung der Rima selbst. Ist die Rima geschlossen, dann ändern sich diese Werte sehr schnell. Die angegebenen Werte beziehen sich auf offene Rima bei ruhiger Atmung. Lässt man einatmen und dann die Rima schliessen, dann geht der intrapulmonale Druck in Inspirationsstellung stark positiv an dem Manometer in die Höhe. Man bekommt also in tiefster Inspiration bei geschlossener Rima positiven Druck, der bis + 3, + 4 bg und weiter geht. Lässt man inspirieren und die Atmung anhalten bei offener Rima, dann sinkt der Druck von — 1, — 1,5 auf den Nullpunkt herunter; er kann auch schwach positiv bis auf + 0,5 etwa werden.

Ein zweiter Punkt betrifft den Luftverbrauch beim Gesang. Man kann das auf dem Röntgenschirm kontrollieren, wie weit jemand seine Luft verbraucht, wenn er einen Ton sehr lange anhält, und ob er sehr früh mit seiner Luftreserve abbricht, wenn die Kohlensäureüberladung des Blutes zu gross wird. Eine dieses Gebiet streifende ähnliche Beobachtung habe ich gemacht — sie ist von anderer Seite früher schon gemacht worden — bei Beobachtung der Zwerchfellbewegung auf dem Röntgenschirm beim Anblasen von Blasinstrumenten. Bei Klarinette und Oboe wird sehr tief inspiriert. In Inspirationsstellung wird das Zwerchfell gespannt, die Bläser halten einen Ton eine Zeitlang, mit einem Male setzen sie ab, obgleich die Lunge noch reichlich inspiriert ist, pusten alles, was sie in der Lunge haben, heraus — das würde mit der Beobachtung beim Singen übereinstimmen —,

und holen dann wieder von neuem Luft. Es besteht auch hier eine kolossale Luftmenge in Reserve. Der Ton wird abgebrochen, weil es offenbar physisch nicht mehr möglich ist, ihn zu halten. Bei der Flöte liegt es anders. Der Flötenspieler ist besser daran. Er hat keinen Widerstand zu überwinden. Bei der Hoboe und Klarinette schwingt ein feines Blatt im Instrument mit, während bei der Flöte die Luft widerstandslos hinausgeht. Man sieht, wie das Zwerchfell ganz langsam in Inspirationsstellung übergeht.

Katzenstein: Wenn ich richtig verstanden habe, sagte Herr Gutzmann, dass der Luftverbrauch bei der Pianobildung sehr gross gewesen sei.

Gutzmann: Nur unter besonderen Umständen. An und für sich ist der Luftverbrauch bei der Pianobildung weniger stark.

Katzenstein: Herr Gutzmann erwähnte, dass bei der Pianobildung ein grosses Luftvolumen gebraucht wird. Ich möchte da an die Versuche erinnern, die du Bois-Reymond und ich gemacht haben. Unsere Versuche sind so gemacht worden: wir hatten eine Glocke über den Kopf. Es wurde durch ein Einlassventil ein-, durch ein Auslassventil ausgeatmet. Von dem Auslassventil ging die Luft zu einer Gasuhr. An dem Zeiger der Gasuhr war eine Zwinge, an dieser ein Schreiber befestigt, der auf der berussten Trommel eines Stymographones eine Kurve aufzeichnete. Die Kurve wurde geaicht, so dass sich der Luftverbrauch aus der Kurve ablesen liess. Wir wollten feststellen, wie das absolute Luftvolumen beim Sprechen und Singen war. Dabei ergab sich ausser anderem, dass der Luftverbrauch bei der Pianobildung ganz gering war; er war 20—30pCt. geringer als der Verbrauch bei der Ruheluftgebung. Bei diesen Versuchen haben wir den Ton so lange halten können, wie wir wollten.

Gutzmann: Diese Untersuchungen sind mir bekannt. Wir haben aber das Verhältnis zwischen subglottischem Druck und Atemvolumen gemessen, und da zeigte sich, dass dieses Verhältnis nicht immer gleich ist, sondern dass der subglottische Druck bei gleicher Tonhöhe bei der geringsten Tonstärke 4, 4,5 hat, bei mittlerer 6, 7, bei grosser 15, 19, 23. Das entspricht vollständig den Intensitäten bei Roudet, und diese hatte ich Ihnen vorgelesen. Der subglottische Druck ist also am geringsten bei leiser Tonstärke, am stärksten bei lauter.

Katzenstein: Das stimmt alles. Es ist mir nur noch unklar, warum wir bei dieser Anordnung den Ton bis zum Schluss haben aushalten können, Sie aber nicht.

Gutzmann: Ich glaube nicht, dass es an der Versuchsanordnung liegen kann. Ich habe auch meinen Atem gemessen. Ich habe ein Atemvolumen von 5,2 Liter. (Herr Katzenstein: Das ist ganz enorm!) Auch Kollege Loewy, der weniger Atemvolumen hatte, zeigte dieselbe Erscheinung, ebenso der Sänger, den wir geprüft haben. Der hatte auch eine Menge Luft übrig, konnte aber nicht weitersingen. Also diese Untersuchungsergebnisse bleiben bestehen.

Gutzmann.



III. Briefkasten.

Die Ausbildung der Oto-Laryngologen in Amerika.

Es hatte sich während des Krieges herausgestellt, dass es für die amerikanische Armee schwierig war, Spezialisten für Oto-Laryngologie zu beschaffen, die auf derselben Höhe der Ausbildung standen wie die Aerzte der anderen Spezialdisziplinen. Es wurde ein Komitee gebildet, in dem die American medical Association und die oto-laryngologischen Gesellschaften Nordamerikas vertreten waren, um über die Frage der Spezialausbildung zu beraten. Dieses Komitee, das unter dem Vorsitz von Dr. D. J. Gibb Wishart (Toronto) stand, stellte nun ein Schema für die Mindestausbildung der Oto-Laryngologen auf. Es empfahl, dass der Kandidat nach seiner Qualifikation als Arzt entweder vier Jahre lang praktiziert haben oder mindestens ein Jahr als Hauspraktikant oder Assistent (resident house surgeon or house physician) in einem erstklassigen allgemeinen Krankenhaus tätig gewesen sein soll; dass er dann 6—9 Monate lang Aerztekurse (post-graduale study) über Anatomie, Pathologie, operative Chirurgie, Neurologie usw. in ihren Beziehungen zu Erkrankungen von Ohr, Nase und Hals nehmen, den Rest des Tages während dieser Zeit sich in Hals-Nasen-Ohrenpolikliniken beschäftigen soll und schliesslich nicht weniger als 16 Monate lang als Hauspraktikant in der Hals-Nasen-Ohrenabteilung eines anerkannten Hospitals zubringen soll; ferner sei es wünschenswert, dass er weiter Spezialstudien in der Heimat oder im Ausland betreibe.

(Brit. med. Journ., 6. November 1920.)

Eine Professur für Bronchoskopie und Oesophagoskopie.

Die Universität von Pennsylvania hat einen Stuhl für Bronchoskopie und Oesophagoskopie errichtet und Dr. Chevalier Jackson von Philadelphia mit der Leitung dieser Disziplin beauftragt.

Professor Killian wurde zum Dekan der Berliner medizinischen Fakultät gewählt.

Für die Redaktion verantwortlich Prof. Dr. G. Finder, Charlottenburg, Augsburger Str. 38.
Druck von L. Schumacher, Berlin N. 4.

Internationales Centralblatt

für

Laryngologie, Rhinologie

und verwandte Wissenschaften.

Jahrgang XXXVI. Berlin, Dezember. 1920. No. 12.

I. Referate.

a) Allgemeines, obere Luftwege, Medikamente.

1) **Russell Webber. Lupus der oberen Luftwege; ein Bericht über 128 poliklinisch behandelte Fälle. (Lupus of the upper air-passages; a report upon 128 cases treated as out-patients.)** *Journal of Laryngology, Rhinology and Otology. Januar 1920.*

Von den 128 Fällen begann in 113 (88pCt.) die Krankheit entweder vorn am Septum oder auf der Schleimhaut der Aussenwand nahe ihrem Uebergang zum Septum oder am vorderen Ende der unteren Muschel. In 52pCt. der Fälle war eine Beteiligung der Gesichtshaut vorhanden. Verf. bespricht dann die Erscheinungen an der Nase, dem Tränensack (6pCt. der Fälle), dem Alveolenrand, hartem oder weichem Gaumen und Uvula (25pCt.), Pharynx 11pCt.), Larynx (18pCt.). In 5 Fällen war das vordere Drittel der Nasenhöhle und der Larynx erkrankt, die dazwischen liegende Region aber frei; ferner war in 5 Fällen von Larynxlupus die hintere Rachenwand erkrankt, aber nur in einem — noch dazu zweifelhaften Falle — war Verdacht auf Beteiligung des Nasenrachenraums. Die Behandlung bestand in Tuberkulin, Pfannenstiel'scher Behandlung, Kurettage mit und ohne Anwendung von Milchsäure, Galvanokaustik. Verf. führt einige Beispiele für die Chronizität des Schleimhautlupus an; ein Fall ist seit 32 Jahren in Behandlung.

FINDER.

2) **Joseph C. Beck. Gegenwärtiger Stand der plastischen Chirurgie des Ohres, Gesichts und Halses. (Present status of plastic surgery about the ear, face and neck.)** *The Laryngoscope. Mai 1920.*

I. Kriegsverletzungen. Plastische Operationen werden entweder gleich nach einer Verletzung gemacht, um durch dieselbe erzeugte Verunstaltungen, meistens nur provisorisch, so gut es geht, auszugleichen, oder sie werden nach Heilung der Verletzung für die Dauer operiert. Von Becks Kriegsfällen betrafen 89 Kopf, Hals und Gesicht.

Die Operationen wurden eingeteilt in:



1. Plastische Operationen der Kopfhaut, einschliessend das obere Augenlid. 2. Aeussere Nase, einschliessend das untere Augenlid. 3. Unterkiefer, äussere Nase. Oberlippe, unteres Augenlid. 4. Unterkiefer und Unterlippe. 5. Ober und Unterkiefer, eine oder beide Lippen einschliessend. 6. Unterkiefer und Hals, Verletzung mit oder ohne Perforation des Kehlkopfs, der Luftröhre oder der Speiseröhre. 7. Halswunde mit Perforation des Kehlkopfs, der Luftröhre und der Speiseröhre. 8. Aeusseres Ohr. Diese Einteilung erwies sich als sehr praktisch.

Operationen an frisch verletzten Patienten waren wegen Infektion selten zufriedenstellend. Trotz des grossen Materials hat der Krieg nichts Neues in der plastischen Chirurgie gebracht. Es folgen Illustrationen ohne Beschreibung, Operationen darstellend.

II. Plastische Operationen im Zivilleben. A) Im Gefolge von Krankheiten. Salvarsan und Radium haben die Plastik benötigenden Zustände nach Lues und Tuberkulose sehr verringert. Narben sind vor der Operation gründlich auszuschneiden, auch wenn dadurch der Gewebsverlust vergrössert wird.

Bei Rhinitis atrophicans verengert Verf. die Nasenhöhle, indem er den Knorpel und Beinhaut von der Scheidewand abhebt und zwischen die beiden Blätter Knorpelstücke von einer frischen submukösen Resektion herrührend einlegt. Der Einschnitt wird mit einer einzelnen Naht und mit Kollodium geschlossen.

B) Plastik nach Trauma. Plastische Operationen erfordernde Verletzungen sind in der Neuzeit wegen der Automobilunfälle ziemlich häufig.

C) Kongenitale Defekte. 1. Gänzlicher oder teilweiser Verlust der äusseren Ohren. 2. Verkürzung des häutigen Teils der Nasenscheidewand mit Abwesenheit des Scheidewandknorpels und Plattnase. 3. Hasenscharte. Nr. 2 behandelt Verf. indem er ein Rippenstück, Knorpel und Knochen enthaltend, in die Scheidewand einsetzt, mit dem knöchernen Teil des Rippenstücks am Nasenboden ruhend, damit er an dem Rostrum knöchern anheilt. Ein aussergewöhnlicher Fall von Paraffinoma wird beschrieben und abgebildet. Der Aufsatz enthält viele Zeichnungen. Eine systematische Abhandlung ist er nicht, sondern eine Sammlung interessanter Beobachtungen.

O. T. FREER.

3) **J. Riha. Fall von Grippe, verbunden mit ausgedehntem subkutanem Emphysem.** *Casopis Lekaruv Ceskych. No. 47. 1920.*

Grippe seit 10 Tagen: Emphysem des Halses und der Brust bis zur Inguinalgegend. Der Fall endete letal, wie alle übrigen bisher bekannten Fälle. In den bisher veröffentlichten Fällen handelte es sich um Gasemphysem bewirkt durch anaerobe Bakterien.

R. IMHOFER.

4) **W. Minnigerode** (Berlin). **Ueber Untersuchungen bei Stenosen der oberen Luftwege.** *Arch. f. Lar. u. Rhin. Bd. 33. H. 3.*

Es wird an 8 Fällen die Frage untersucht, ob bei Stenosen der oberen Luftwege eine Veränderung des Blutbildes sich ergibt, wie bisher meist angenommen wurde. Verf. fand nur bei über 12 Monate alten Stenosen Polyzythämie. Der Hämoglobingehalt hält nicht Schritt mit der Vermehrung seiner Träger. Der Blutdruck war normal. Die Zahl der Atemzüge war bei den über 12 Monate alten Stenosen etwas vermehrt.

BRADT.

5) **Nager** (Zürich). **Klinische Demonstrationen zur Eröffnung der neugegründeten stationären Abteilung für Ohren-, Nasen- und Halskranke am Kantonsspital Zürich.** *Schweizer med. Wochenschr. No. 24. 1920.*

1. Knochensplitter im Oesophagus mit Abszess der Oesophaguswand.

Ein 32jähriger Mann verschluckte in einem Stück Fleisch ein 2 cm langes Stück Knochen. Derselbe erzeugte in den folgenden Tagen einen Wandabszess, der grosse Schmerzen verursachte. Das Oesophagoskop brachte den Abszess als kuglige Geschwulst zutage, aus welcher die Spitze des Splitters hervorragte. Diese Spitze konnte unter Entleerung vielen Eiters mit einer Zange gepackt und der Knochen herausbefördert werden.

2. Fünfjähriges Kind aspirierte eine Briefklammer.

Heftiger Husten, keine Schmerzen, keine Atemnot. Die Röntgenaufnahme zeigte die offene Heftklammer. Auf den Lungen nur etwas Giemen. Obere Tracheoskopie in Narkose lässt die Klammer im linken Bronchus genau erkennen. Die Extraktion ist jedoch schwierig. Der Fremdkörper entgleitet der Zange und fällt in den rechten Bronchus hinunter, wo er sich einhakt. Endlich konnte er mit Röhrenspatel, Schieberrohr und Löffelzange herausbefördert werden. Nach 5 Tagen trat Heilung ein, nachdem Pat. wegen subglottischer Schwellung einige Nächte mit Atemnot zugebracht hatte.

Verf. schreibt den glücklichen Ausgang der beiden Fälle dem Umstand zu, dass sie von den Aerzten sogleich der Klinik zugewiesen wurden, bevor sie, wie es namentlich bei der Speiseröhre vorzukommen pflegt, durch unzweckmässige Herausbeförderungsversuche, z. B. mit Münzenfängern u. a., verdorben worden wären.

3. Nasenrachentumoren:

a) Nasenrachenfibroid bei einem 15jährigen Pat. mit Kieferhöhlenempyem. Dieser Tumor wird bis auf einen kleinen Rest mit kalter Schlinge herausbefördert, der Rest elektrolytisch zerstört.

b) Einem 17jährigen Pat. wird ein mandarinengrosses derbes Fibrom, das die rechte Choane ganz verschlossen hatte, nach Unterbindung der Carotis externa unter mässiger Blutung herausgearbeitet und ein kleiner Rest mit kalter Schlinge entfernt. Histologisch ergab sich ein gefässreiches Fibrosarkom. Allgemeine Bemerkungen über die Gefährlichkeit dieser Geschwülste, wenn sie sich selbst überlassen bleiben.

c) Lymphosarkom des Epipharynx.

Letzterer ist von einem grosslappigen Tumor ganz ausgefüllt. Multiple Drüsenschwellungen am Hals. Diese Geschwulst war auswärts schon operiert worden, aber immer wieder rezidiviert. Radium erfolglos. Tonsillen und Zungengrund normal. Ausgedehnte Drüsenmetastasen beiderseits am Halse, sich nach unten verbreitend. Schliesslich Kachexie und Tod.

d) Kavernöses Angiom des Halses, des Rachens und des Kehlkopfes bei 20jährigem Patienten.

Seit Geburt Schwellung über dem Kehlkopf. Aussen am Hals grosses lappiges Angiom, das breite Verbindungen gegen das Kinn hinaufsendet. Es ist schwammig,

stellenweise fluktuierend. In Mund und Kehlkopf überall geschlängelte, erweiterte Venen. Keine Beschwerden. Pat. macht sogar Militärdienst und Sport! Zeitweise Heiserkeit. Pat. steht beständig unter Beobachtung.

e) Ein operierter Fall von Hypophysentumor.

40jähriger Pat. mit ausgesprochener Akromegalie und ausgesprochenen inneren Störungen. Seit 2 Jahren Diabetes mellitus, der plötzlich in Diabetes insipidus übergeht. Histologisch handelt es sich um ein reines Adenom. Verf. beabsichtigt weiterhin Bestrahlung, nach Beclère, im Kreuzfeuer.

f) Akromegalien mit Veränderungen der Hypophyse bei zwei jüngeren Männern, welche noch nicht operiert sind.

JONQUIÈRE.

6) **Szenes** (Wien). **Drüsenbestrahlung und Blutgerinnung.** *Münchener med. Wochenschr. No. 27. S. 786.*

Verf. kommt zu folgendem Schluss: „Die Röntgenbestrahlung der Milz bewirkt eine Gerinnungsbeschleunigung des Blutes, die, experimentell festgestellt, ungefähr der nach Kalziuminjektion (intramuskulär oder intravenös) bewirkten entspricht. Der Gerinnungsbeschleunigung geht eine initiale Gerinnungsverzögerung voraus. Die Gerinnungsbeschleunigung lässt sich durch intravenöse Injektion von 10proz. Kochsalzlösung steigern. Der Grund der Gerinnungsbeschleunigung nach Milzbestrahlung ist in dem Zellzerfall (Lymphozyten der Milzfollikel), in dem Freiwerden thromboplastisch wirkender Substanzen zu suchen. Die Röntgenbestrahlung anderer reaktibler Zellen (Tumorzellen, lymphoider Zellen) bewirkt ebenfalls eine, wenn auch geringgradigere Gerinnungsbeschleunigung.“

KOTZ.

7) **Hamm** (Braunschweig). **Koagulen bei Hämophilie.** *Münch. med. Wochenschr. No. 31. S. 904.*

Verf. sah bei einigen Fällen gute Erfolge mit Einspritzungen von 1,0 Koagulen subkutan und empfiehlt, dies auch prophylaktisch vor blutreichen Operationen zu versuchen.

KOTZ.

8) **Th. Schaps. Nebenerscheinungen bei Lokalanästhesie mit Novokain-Suprarenin.** Aus der chir. Klinik Würzburg. *Deutsche Zeitschr. f. Chir. Bd. 158. S. 1. 1920.*

Die lesenswerte Arbeit, die auf genauen Beobachtungen bei operierten oder zu experimentellen Zwecken injizierten Patienten basiert, fasst der Verf. in folgenden Sätzen zusammen:

1. Nach Injektion von 1proz. Novokain-Suprareninlösung aus der Höchster Tablette B tritt in der Regel eine zweimalige Pulsbeschleunigung ein, deren erste vorwiegend auf Suprareninwirkung zurückzuführen ist.

2. Das höhere Alter und das männliche Geschlecht verhalten sich refraktärer gegen die Allgemeinwirkung des Novokains als die jüngeren Altersklassen und das weibliche Geschlecht.

3. Die dadurch nicht erklärte Verschiedenheit der toxischen Wirkung des Novokains beruht nicht auf einer individuell verschiedenen Empfindlichkeit, sondern auf unkontrollierbaren Schwankungen der Resorption.

4. Bei der paravertebralen Leitungsanästhesie am Halse besteht die Möglichkeit von Vagus- und Sympathikuslähmungen, die für gewöhnlich keine Gefahr mit sich zu bringen scheinen, doch bei bestehender Vago- oder Sympathikotonie zu schwereren Erscheinungen führen können.

5. Abgesehen von dieser Möglichkeit kommt es bei Anästhesien am Halse in der Regel zu stärkeren Resorptionserscheinungen als sonst.

6. Bei der Ausführung der paravertebralen Leitungsanästhesie am Halse ist eine Vagusreizung durch die Kanüle möglich.

7. Zur Strumaoperation ist es zweckmässig, der Leitungsanästhesie eine lokale Umspritzung hinzuzufügen.

DREYFUSS.

9) **Emil Mayer, Ross Hall Skillern, Robert Sonnenschein. Bericht des Ausschusses über die Vorzüge und Nachteile der verschiedenen lokalen Anästhetika in der Nasen- und Halspraxis. (Report of the comittee on the advantages and disadvantages of the various local anaesthetics in nose and throat work.)** *The Laryngoscope. Juli 1920.*

Die allgemeine Meinung der Amerikanischen Chirurgen ist, dass die Neigung zu verspäteter Blutung nach lokaler Anästhesie nicht grösser sei als nach allgemeiner Narkose. Das einzige lokale Anästhetikum, das Oedem und Nekrose verursacht, ist Chinin-Urea muriaticum. Es ist aber nicht mehr im Gebrauch. Nur ein Fall wurde in der Literatur gefunden, wo eine Idiosynkrasie gegen ein lokales Anästhetikum, hier Kokain, bestand. Eine Frau bekam mehrstündige spastische Paraplegie der Arme und Beine mit anderen Nervensymptomen. (Dem Referenten klingt die Krankengeschichte wie einer jener typischen hysterischen Anfälle, wie sie Kokain hier und da bei Frauen auslöst.) Drei Todesfälle nach Kokain in der neueren Zeit und drei nach Novokain werden berichtet. Von den Novokainfällen wurde der letale Ausgang in einem Fall durch die subkutane Einspritzung von $2^1/_2$ ccm einer 5 proz. Lösung erzeugt, in dem zweiten durch nur ungefähr 6 cg derselben Lösung. Nicht tödliche Vergiftungen nach Novokaineinspritzungen waren ein Fall von septischer Meningitis nach intraspinaler Einspritzung und ein Fall von septischer Mundentzündung, welcher mit Durchlöcherung des harten Gaumens endigte. Es wurde eine alte und wahrscheinlich faulige Lösung gebraucht. In sechs von hundert Patienten fand Flory nach Novokaingebrauch Nierenreizung.

Nach Apothesin, intraspinal gebraucht, wird ein Todesfall berichtet, nach Beta-Eukain ebenfalls einer. Stovain erzeugte Nachwirkungen in 30 pCt. von 1189 Spinalanästhesien, auch einen Todesfall und sieben vorübergehende Lähmungen. Stovain ist etwas giftiger wie Novokain und die Erholung von seiner Wirkung ist langsamer.

Prokain (in Amerika erzeugtes Novokain in Prokain umgetauft) soll $^1/_7$ bis $^1/_5$ so giftig sein wie Kokain. Bei niedrigem Blutdruck ist es mit Vorsicht zu gebrauchen, da es schwächend wirkt.

Ein neues lokales Anästhetikum ist das Alkaloid Alokain von Nagayoshi Nagai isoliert. Es ist bei mehreren hundert Fällen mit Erfolg angewandt worden.

(Alypin, welches doch so weit über Novokain wegen der Kochbarkeit und Reizlosigkeit steht, wird von dem Ausschuss gar nicht erwähnt; wohl weil es

wegen der Blockade seit dem Kriege in Amerika nicht zu haben war und man dieses ungern zugestand. Es wird jetzt in Amerika unter anderem Namen nachgeahmt. Ref.)

Der Ausschuss glaubt, dass nicht alle tödlichen Fälle berichtet werden. Antworten auf einen Fragebogen, an 150 Laryngologen gerichtet, sind in dem Bericht tabuliert und sehr lehrreich.

Folgende Schlüsse seitens des Ausschusses sind beachtenswert: Alkalische Lösungen vergrössern die Wirksamkeit der lokalen Anästhetika. Keines der synthetischen Mittel gleicht dem Kokain an Wirksamkeit, wenn es auf die Schleimhaut aufgetragen wird. Der Tod tritt gleich nach Anwendung eines lokalen Anästhetikums auf oder gar nicht, indem die grösste Gefahr in der intravenösen Einspritzung liegt. Es gibt eine Idiosynkrasie gegen bestimmte lokale Anästhetika.

Die Arbeit ist eine sehr wichtige und zeigt von vielem Fleiss seitens des Ausschusses.

O. T. FREER.

10) **Fischer** (Halle). **Beitrag zur Frage der für den Menschen tödlichen Suprarenindosis.** *Münch. med. Wochenschr. No. 30. S. 872.*

Verf. zeigt, dass in der Literatur die Angaben über die letale Suprarenindosis spärlich und sehr schwankend sind. Er berichtet über einen Fall, bei dem nach versehentlicher Injektion von 10 ccm einer Suprareninlösung 1 : 1000 innerhalb weniger Minuten Herztod eintrat. Fischer zieht den Schluss, dass man mit der Höhe der Einzeldosis äusserst vorsichtig sein müsse, während bezüglich der Tagesdosis grösserer Spielraum besteht.

KOTZ.

11) **Harisse** (München). **Akutes Exanthem und Stomatitis nach Krysolganinjektionen.** *Münch. med. Wochenschr. No. 47. S. 1355. 1920.*

Mitteilung zweier Fälle.

KOTZ.

b) Nase und Nasenrachenraum.

12) **H. Zwaardemaker** (Utrecht). **Eine Methode, um Stoffe in isotonischer Lösung in die Riechspalte zu bringen.** *Arch. f. Lar. u. Rhin. Bd. 33. H. 3.*

Z. will Riechstoffe in flüssiger Form in die Riechspalte hineinbringen, um die alte Frage zu lösen, ob der Riechsinn auf Kontakt mit nichtgasförmigen Stoffen durch eine Geruchsempfindung reagieren kann. Phylogenetische Betrachtungen — nämlich die Annahme, dass Lufttiere sich aus Wassertieren entwickelt haben — machen es a priori wahrscheinlich, dass Riechstoffe auch in wässriger Lösung einen Riechreiz auslösen müssen, vorausgesetzt, dass man sie mit dem Sinnesorgan in Berührung bringen kann, ohne dieses zu schädigen. Er will für diesen Zweck die Flüssigkeit nach der Methode von Gradenigo zu einem trocknen Nebel zerstäuben. Die hierbei sich bildenden äusserst feinen Tröpfchen werden von der Atemluft leicht mitgenommen und längs der bogenförmigen Strombahn hoch in die Nasenhöhle aufsteigen. Man muss mit Stoffen operieren, die auch nicht die geringste Flüchtigkeit verraten und man muss sie aus isotonischer Lösung vernebeln. Derartige Versuche mit Natrium salicylicum und Kalium permanganatum

haben zwar nur zu einem sehr geringen Ergebnis geführt, aber die Möglichkeit besteht doch, dass einige Beispiele von Substanzen gefunden werden können, die in fein verteilter Tropfenform, in die Riechspalte gebracht, einen Riecheindruck hervorrufen, wenn auch deren Flüchtigkeit ausgeschlossen ist. BRADT.

13) **A. de Kleijn** und **C. R. Versteegh. Ueber den Einfluss der Reizung der Nasenschleimhaut auf den vestibulären Nystagmus beim Kaninchen.** *Arch. f. Lar. u. Rhin. Bd. 33. H. 3.*

Die Divergenz der Meinungen über die sogenannten nasalen Reflexneurosen beruht auf der Tatsache, dass die Anschauungen zumeist aus klinischen und nur in sehr geringem Masse aus experimentellen Beobachtungen hergeleitet sind. Die Autoren gehen aus von der ten Siethoffschen Anschauung, dass der Menièreschen Krankheit weit häufiger eine nasale, denn eine otologische Genese zugrunde liege. Ten Siethoff konnte auch viele an Menièrescher Krankheit leidende Patienten durch intranasale Behandlung heilen. K. und V. haben nun durch kalorische Reizung des Ohres einen Nystagmus beim Kaninchen erzeugt und den Einfluss nasaler Reize auf den Nystagmus studiert. Sie beobachteten

1. Reizung der Nasenschleimhaut auf der dem ausgespritzten Gehörgang gegenüberliegenden Seite hat eine viel stärkere Wirkung als Reizung auf der gleichen Seite.

2. Die Art des Einflusses auf den Nystagmus äussert sich in einer sich eventuell bis zum Stillstand steigernden Verkleinerung der Nystagmusausschläge.

3. Auffallend ist, dass bei sämtlichen Tieren eine sehr grosse Latenz der Reflexe beobachtet wurde. Der Zeitraum vom Anfang der Reizung bis zum Maximum ihres Einflusses bzw. bis zum Stillstand des kalorischen Nystagmus betrug 23 bis 100 Sekunden. Man wird der ausführlichen Publikation dieser hochinteressanten Versuche mit grösstem Interesse begegnen. BRADT.

14) **Constantin. Spontaner Ausfluss von Zerebrospinalflüssigkeit aus der Nase.** *Rev. méd. de l'Est. 15. Juli 1920.*

Die Erscheinung trat ganz plötzlich auf ohne Trauma oder Zeichen eines Zerebraltumors. Die Flüssigkeit kam tropfenweise aus der rechten Nase und zwar 5 Tropfen pro Minute, in 24 Stunden 860 ccm. War Pat. in horizontaler Lage, so hörte die Absonderung auf und die Flüssigkeit wurde verschluckt, ohne dass der Schlaf gestört wurde. Untersuchung der Nase und Röntgenaufnahme des Schädels ergab nichts Besonderes. FINDER.

15) **H. Roger** und **G. Aymes** (Marseille). **Differentialdiagnose zwischen Ausfluss von Zerebrospinalflüssigkeit aus der Nase und Hydrorrhoea nasalis. (Diagnostic differentiel d'écoulement nasal du liquide céphalo-rachidien et la rhinohydrorrhée.)** *Gazette des hôpitaux. No. 89. 1919.*

Verff. teilen folgenden Fall mit: 43jähriger Mann wurde in der Stirngegend oberhalb der Nasenwurzel verwundet; die Trepanation zeigte eine Fraktur der hinteren Stirnhöhlenwand. Er klagt jetzt über Kopfschmerzen und Schwindel, wenn er sich nach vorn neigt und intermittierenden Ausfluss einer klaren Flüssig-

keit aus der Nase. Kein Zeichen einer Läsion des Nervensystems; Zerebrospinalflüssigkeit normal. Handelt es sich um Rhinohydrorrhoe oder Ausfluss von Zerebrospinalflüssigkeit? Die Unregelmässigkeit des Ausflusses und die Tatsache, dass die Flüssigkeit aus beiden Nasenlöchern kommt, spricht für erstere Annahme. Das durch die chemische Analyse nachgewiesene Fehlen von Albumin und Zucker, der schwache Gehalt an Chloriden bestätigte, dass es sich nicht um Zerebrospinalflüssigkeit handelte.

Als wahrscheinliche Ursache der Rhinorrhoe sehen Verff. eine Reizung der Schleimhaut der linken Stirnhöhle infolge des Traumas an. FINDER.

16) **M. S. Ittelson** (Brooklyn-N. Y.). **Nasenverstopfung infolge abnormer Tätigkeit der Mukosa. (Nasal obstruction due to abnormal action of nasal mucosa.)** *New York med. journ. 3. Jan. 1920.*

Anstatt hypertrophierte Muscheln zu entfernen, deren Schleimhaut eventuell in gutem physiologischen Zustande ist, oder andere Operationen zu machen, sollte man zuerst eine allgemeine Behandlung einleiten. Viele Pat. sind Neurastheniker, andere brauchen eine geordnete Diät oder Klimawechsel. Wieder andere müssen mit Vakzine oder dergl. behandelt werden. FREUDENTHAL.

17) **Charles J. Jones. Ein Fall von tödlichem Nasenbluten nach Varizella. (Report of case of fatal epistaxis following varicella.)** *The Laryngoscope. Februar 1919.*

Zwei Wochen nach einem Anfall von Varizella hatte ein 25jähriger Neger für 6 Tage ein tägliches durch Adrenalin unterdrücktes Nasenbluten, kompliziert mit Otitis media sinistra mit starkem, blutigem Ausfluss. Beide Nasenhöhlen voll von trockenem Blut und Borken. Zwei Stunden nach der Aufnahme musste die Nase hinten und vorn wegen starker Nasenblutung tamponiert werden. Trotz Einspritzungen von Pferdeserum und Thromboplastin starb der Pat. im Delirium hauptsächlich wegen des Blutverlustes. Die Autopsie zeigt eitrige Sinuitis frontalis et sphenoidalis dextra. Diagnose: Tod infolge Hämophilie, durch die Varizella erzeugt. O. T. FREER.

18) **F. R. Nager** (Zürich). **Ueber das Vorkommen von Ozäna bei angeborenen Haut- und Zahnanomalien.** *Arch. f. Lar. u. Rhin. Bd. 33. H. 3.*

In dem Streite der Meinungen darüber, ob die Ozäna als konstitutionelles Leiden oder eine bakteriologische Erkrankung aufzufassen sei, sind gewisse Beobachtungen nicht genügend gewürdigt worden, welche sich auf gleichzeitig mit der Ozäna bestehende Missbildungen im Bereiche des Ektoderms, der Haut und ihrer Bildungsprodukte beziehen. Hierzu bemerkt N.:

1. Bei Missbildungen der äusseren Haut, die mit angeborenem Schweissdrüsenmangel, sowie Haar- und Zahnanomalien verbunden sind, pflegt regelmässig auch eine Ozäna vorhanden zu sein.

2. Die Annahme der konstitutionellen Natur bzw. angeborener Anlage der Ozäna wird dadurch von einer neuen Seite beleuchtet.

3. Derartige Beobachtungen legen es nahe, bei Ozäna erneut nach Zeichen von Missbildungen, Degeneration, Konstitutionsanomalien zu forschen.

4. Bei angeborenen Hauterkrankungen ist neben dem Zustand des Gebisses auch demjenigen der Nase eine vermehrte Aufmerksamkeit zu schenken.

BRADT.

19) **Max Lubman** (New York). **Die submuköse Resektion. (The submucous resection operation.)** *New York med. journ. 22. November 1919.*

Es ist noch unsicher, ob die von Beck (Chicago) aufgestellte Theorie der inneren Sekretion etwas mit der Aetiologie der Septumdeviationen zu tun hat, sicher aber ist es, dass zu viele Septa einer Operation geopfert werden. L. zitiert einen vom Ref. beschriebenen Fall, in dem Patient über Luftmangel auf der weiten Seite klagte. Die verengte Seite der Nase wurde jedoch operiert mit dem Resultat, dass auch hier Atrophie eintrat. Diesen typischen Fall benutzt L., um sich der vom Ref. gleichfalls inaugurierten Ansicht anzuschliessen, dass es in sehr vielen Fällen nicht die Enge der Nasengänge, sondern der Mangel an genügender Feuchtigkeit ist, der die Symptome hervorruft.

FREUDENTHAL.

20) **W. T. Patton. Kopfschmerz vom oto-rhinologischen Standpunkt. (Headache: its oto-rhinological aspects.)** *The Laryngoscope. Juli 1917.*

Fälle werden erwähnt, wo die normale mittlere Muschel zwischen normaler Nasenscheidewand und äusserer Nasenwand als einfacher Wachstumsvorgang eingeklemmt gewesen sein soll, so einseitigen chronischen Kopfschmerz erzeugend, welcher durch die Entfernung der mittleren Muschel oder eine Septumresektion geheilt sein sollte. Es werden Kopfschmerzen im Gefolge von Kieferhöhleneiterung, von Eiterung der Keilbeinhöhle und Entzündung des Siebbeins beschrieben. In einem Falle, wo die „fest eingezwängte" mittlere Muschel entfernt wurde und eine submuköse Resektion und Ausschabung der Siebbeinzellen gemacht wurde, musste doch später das Ganglion Gasseri entfernt werden, weil die Krankheit sich als Trigeminusneuralgie erwies.

O. T. FREER.

21) **A. Spencer Kaufman. Bericht eines tödlichen Falles von membranöser Infektion der Nase und der Kieferhöhle. (Report of a case of membranous infection of the nose and antrum, resulting fatally.)** *The Laryngoscope. Juni 1917.*

Ein 30jähriger Mann hatte ein nicht diphtherisches membranöses Infiltrat der Schleimhaut der linken Nasenhälfte und der linken Kieferhöhle. Die Kieferhöhle wurde intranasal und in der Fossa canina eröffnet. Die Schleimhaut war nekrotisch und wurde ausgiebig ausgeschabt; eine Kultur ergab Pneumokokken. Später entwickelten sich Halsabszesse und linke Fazialisparalyse. Septische Temperatur. Tod am 48. Tage.

O. T. FREER.

22) **George E. Davis. Der Blutkuchenverband in der Chirurgie der Stirnhöhle. (The bloodclot-dressing in frontal sinus surgery.)** *The Laryngoscope. Januar 1919.*

Bei einer schweren, nekrotischen, chronischen Stirnhöhleneiterung mit einem Perforationsabszess, im hintersten Teile der Orbita liegend, wurde nach aus-

gedehnter äusserer Eröffnung der Stirnhöhle, mit Entfernung des oberen Orbitalrandes und des Stirnhöhlenbodens (der Hauptsache nach Killian sche Operation), die Wundhöhle mit Blutkuchen gefüllt. Heilung per primam. O. T. FREER.

23) **v. Gilse** (Amsterdam). **Ueber das Fehlen der Keilbeinhöhle.** *Arch. f. Lar. u. Rhin. Bd. 33. H. 3.*

Die Mitteilungen in der Literatur über das öftere Fehlen einer oder beider Keilbeinhöhlen müssen für unrichtig gehalten werden.

Das Fehlen der Keilbeinhöhle — wenn es überhaupt ohne andere grössere Entwicklungsstörung des Kopfes vorkommt — muss als eine äusserst seltene und entwicklungsgeschichtlich sehr bedeutungsvolle Anomalie betrachtet werden.

Es ist möglich, in der postfötalen Entwicklungsgeschichte der Keilbeinhöhlen eine Erklärung zu finden für das Entstehen jener Verhältnisse, welche zu der Auffassung Veranlassung gegeben haben, dass ein Fehlen der Höhlen vorliegt.

BRADT.

24) **E. A. Peters. Keilbeinempyem bei Zerebrospinalmeningitis. (Sphenoidal sinus empyema in cerebro-spinal meningitis.)** *Journ. of Laryng., Rhinol. and Otol. Januar 1920.*

Die Beobachtungen stammen aus der Zerebrospinalabteilung des Royal Victoria Hospital, Netley, und betreffen akute Fälle und Rückfallstadien der Krankheit. In den 3 akuten Fällen ergab die Untersuchung der Keilbeinhöhle Eiter; alle 3 Patienten starben; bei der Sektion fand sich die Pia stark ergriffen. Dagegen sind die Resultate in den Rückfallstadien sehr ermutigend. In 2 von 7 Fällen trat der Tod ein, bevor die Sinus eröffnet werden konnten; in beiden fand sich einseitiges Empyem; in den anderen 5 Fällen aber wurde die Höhle durch Operation drainiert und alle genasen; auch in diesen Fällen war das Empyem einseitig. FINDER.

25) **Erath** (Genf). **Linksseitige Polysinusitis. (Polysinusite gauche.)** *Schweizer med. Wochenschr. No. 14. 1920.*

Neben den grösseren Sinus waren auch die hinteren Siebbeinzellen ergriffen, und zwar von einer Staphylokokkeninvasion. Zwei Radikaloperationen nach Luc und eine Auskratzung der vorderen Siebbeinzellen waren ohne endgültigen Erfolg; ebensowenig Injektionen von polyvalentem Antistaphylokokkenimpfstoff. Erst drei Injektionen von Autovakzin brachten dauernde Heilung. JONQUIÈRE.

26) **Gustav Brühl** (Berlin). **Schwerhörigkeit als Indikation für Nasenoperationen.** *Arch. f. Lar. u. Rhin. Bd. 33. H. 3.*

B. warnt davor, die Schwerhörigkeit gar zu schematisch auf Grund des mehr oder weniger sorgfältig beurteilten otoskopischen Befundes mit Luftdusche zu behandeln. Noch mehr tadelt er die so häufig beobachtete Neigung mancher Aerzte (auch Fachärzte) zu endonasalen Eingriffen bei chronischen Mittelohrkatarrhen, Otosklerose oder gar nervöser Schwerhörigkeit (Labyrinth- oder Hörnervenatrophie). Nach seiner Erfahrung wird zu wenig sorgfältig die funktionelle Hörprüfung aus-

geführt und zu viel auf den otoskopischen Befund allein Rücksicht genommen. Der letztere aber lässt häufig tiefere Störungen nicht erkennen und kann nicht immer als genügende pathognomonische Unterlage für die Diagnose angesehen werden. Bei progressiver Schwerhörigkeit führe man endonasale Operationen nur dann aus, wenn man auch ohne das Vorhandensein von Schwerhörigkeit chirurgisch vorzugehen gezwungen ist.

BRADT.

27) **V. Hornicek. Kasuistik des Garnisonspitales Prag.** *Casopis Lekar. Ceskych. No. 46. 1920.*

Von rhinolaryngologischem Interesse ist folgendes:

I. Nach Operationen in der Nasenhöhle zweimal schmerzhafte Schwellung der Gelenke mit Temperatursteigerung (rheumatische Affektion, mitigierte Sepsis).

II. Soldaten mit behinderter Nasenatmung sind zum Fliegerdienst nicht geeignet, da der rasche Ausgleich von Druckdifferenzen zwischen Aussenluft und Mittelohr gestört wird.

III. Kollapsinduration der rechten Lungenspitze (Krönig) bei Stenose der Nase.

IV. 3 Fälle von Sklerom; behandelt mit Rhinosklerin Honel-Vymola (3 Serien von Injektionen, beginnend mit 0,5 ccm), Pausen von 1—2 Monaten; Reaktion lokal und allgemein.

V. Häufigkeit von Spirochätenerkrankungen der Mundhöhle mit tiefgreifenden Geschwüren, welche zu Arrosionsblutungen führten.

R. IMHOFER.

c) Mundrachenhöhle.

28) **Fritz Peyser. Periphere Zungenlähmung nach Schussverletzung.** Aus der chir. Klinik Göttingen. *Deutsche Zeitschr. f. Chir. Bd. 158. S. 145. 1920:*

Doppelseitige periphere Hypoglossuslähmungen sind sehr selten, während zentrale der nahen Lagerung der Hypoglossuskerne in der Medulla oblongata wegen relativ häufig sind.

P. beschreibt den Fall einer Verletzung durch Fliegerbombe, der ausser schweren Unterkieferbrüchen noch $1^1/_4$ Jahr später die Symptome der doppelseitigen Hypoglossuslähmung aufweist. Atrophie der Zunge, Anästhesie derselben, wässeriger Speichelfluss. Unmöglichkeit, einen Bissen im Munde zu zerkleinern und zu schlucken, vielmehr Ernährung mit breiigen Speisen, die mittels Löffel tief über den Zungengrund eingeführt werden. Die Vokale sind etwas dumpf und verwischt. Von den Konsonanten werden am schlechtesten d, t, n, r, s und z gesprochen, am besten b, p, w, f, g, k und h.

DREYFUSS.

29) **Tichy** (Marburg). **Beitrag zur Vererbung von Hasenscharten.** *Münch. med. Wochenschr. No. 47. S. 1356. 1920.*

Mitteilung des Stammbaumes einer Hasenschartenfamilie.

KOTZ.

30) **John L. Lougee. Ein Fall von seltenem Fremdkörper in der Mundhöhle. (A case of rare foreign body in the oral cavity.)** *The Laryngoscope. Juni 1917.*

Vor 2 Jahren hatte ein 6 jähriger Knabe einen schweren Hustenanfall, welcher zur Untersuchung des Mundes und Rachens seitens des Hausarztes, doch

ohne Ergebnis, führte. Der Knabe bekam einen schlimmen Mund mit Ausfluss von blutigem Speichel während der folgenden 5 Wochen. Darauf gewann er seine Gesundheit wieder, doch blieb ein Sprachhindernis und fauliger Atem bestehen. Nach 2 Jahren sah ihn der Verfasser und fand, dass die Zunge des Knaben eine unnatürlich grosse Beweglichkeit hatte, weil das Frenulum ganz getrennt war. Eine nekrotische Stelle am Mundboden führte zur Entdeckung eines Metallringes, welcher die Zunge umfasste. Der Ring war ganz in das Zungenfleisch eingebettet und deshalb unsichtbar. Er wurde mit der Schere durchgeschnitten und durch Biegung geöffnet und entfernt. Vollständige Genesung.

O. T. FREER.

31) **Kausch. Zur Behandlung der Parotisfistel.** *Berliner klin. Wochenschr. No. 12. S. 269. 1919.*

Erneute Empfehlung der Fadenmethode zur Behandlung der Parotisfistel im Anschluss an den Bericht über einen besonders schweren Fall, in dem Parotisfisteln nach wegen Gesichtsatrophie vorgenommenen Paraffininjektionen entstanden waren.

R. HOFFMANN.

32) **Franklin Hazlehurst. Verwachsung des weichen Gaumens mit der hinteren Rachenwand. Erfolgreiche Behandlung mittels einer Silberplatte. (Adhesions of the soft palate to the posterior pharyngeal wall; a successfull silver plate method of treatment.)** *The Laryngoscope. Juli 1917.*

Gute Berücksichtigung der Literatur, besonders der deutschen. Zwei Fälle werden berichtet. In dem ersten versuchte Hazlehurst die Methode von Lieven (Münch. med. Wochenschr., Mai 1895), in welcher ein kleiner, aufblähbarer Gummiballon, mit einem Katheter durch die Nase eingeführt, durch die kleine Oeffnung im weichen Gaumen so weit gezogen wird, dass, wenn der Ballon aufgeblasen wird, er dehnend wirkt. Da der Fortschritt dieser Behandlung ein sehr langsamer war und sie vom Patienten als sehr unangenehm empfunden wurde, so gebrauchte Hazlehurst im zweiten Falle, in welchem eine fast totale Anwachsung des weichen Gaumens mit Adhäsionen im Nasenrachenraum bestand, folgende Methode. Unter allgemeiner Narkose wurde nach Hajek der weiche Gaumen mit dem Messer von der hinteren Rachenwand abgelöst. Das Loch im Gaumen wurde angefrischt und vernäht. Dann wurde eine dünne Silberplatte mit der Schere zurechtgeschnitten, Silberdraht mit der Platte verbunden und die Drahtenden mittels eines Gummikatheters durch die Nase vorn herausgezogen, so die Platte in den Nasenrachenraum hinaufziehend, wo sie vom Patienten 18 Tage getragen wurde. Bis dahin waren die Wundflächen geheilt und so wurde die Wiedererzeugung der Adhäsionen verhindert. Nach drei Jahren noch freie Nasenatmung. Die Stimme war etwas näselnd, da der narbig verunstaltete weiche Gaumen sich nicht gut an die hintere Rachenwand anlegen wollte.

O. T. FREER.

33) **Fritz Schlemmer** (Wien). **Zur Indikationsstellung und Technik der kollaren Mediastinotomie bei Mundhöhlenboden-, Pharynx- und tiefen Halsphlegmonen im Anschluss an akut-septische Erkrankungen des Waldeyerschen Rachenringes.** *Arch. f. Lar. u. Rhin. Bd. 33. H. 3.*

Es gibt drei Wege, auf welchen es zur Infektion der tieferen Halsweichteile kommen kann:

1. Verletzungen, die den Hals von aussen treffen (Stich-, Hieb- usw. Wunden, welche infiziert die Infektion weiter vermitteln).

2. Verletzungen, die die Weichteile des Halses von innen treffen (Bougierverletzungen, Kalilaugenverätzungen des Oesophagus, Verletzungen des Oesophagus durch Fremdkörper oder endoösophageale Massnahmen usw.).

3. Lymphogene Infektion des obersten Mediastinums durch akut infektiöse oder phlegmonöse Prozesse im Bereiche aller Gebiete, deren abführende Lymphwege den Hals, also das kollare Mediastinum passieren.

Der Autor will die zu Nr. 3 gehörigen Komplikationen besprechen, welche zuweilen im Anschluss an akut-septische Entzündungen des Waldeyer'schen Rachenringes beobachtet werden. Es will die ebenso entscheidende, wie ungemein schwierige Frage beantworten, ob und wann im Einzelfalle mediastinotomiert werden soll. An der Darstellung zweier in extenso und mehrerer kurz mitgeteilter Fälle legt er die Schwierigkeit der Indikationsstellung für die Operation dar, die an den Takt und das diagnostische Feingefühl des Arztes grosse Anforderungen stellen. Objektiv kann die Indikation indiziert erscheinen:

1. bei entsprechendem Lokalbefund im Pharynx;
2. bei plastischer Entzündung im Bereiche der Weichteile des Halses der erkrankten Seite mit lebhafter Druckschmerzhaftigkeit entlang den grossen Halsgefässen bis zur Klavikula;
3. bei rascher Progression der entzündlichen Schwellung im Verlauf weniger Stunden;
4. bei hohem Fieber (Kontinua oder intermittierender Typus);
5. bei frequentem, weichem Puls;
6. bei Unruhe und eventuell leichter Benommenheit des Kranken;
7. bei Versagen oder bei nicht prompter Wirkung intravenös applizierter Sera (Diphtherieheilserum oder polyvalentes Antistreptokokkenserum).

Quoad operationem hebt Schl. besonders hervor, dass nach Abdichtung des thorakalen Mediastinums man nach oben bis zur Quelle der Infektion vordringen und die Wunde ohne irgend eine Naht breit offen lassen muss. Es genügt nicht, bloss das thorakale Mediastinum der kranken Seite mit einem schützenden Tampon zu versorgen, ohne anschliessend daran nach oben bis an die Mundboden- bzw. Pharynxschleimhaut vorzudringen.

BRADT.

34) E. L. Peyre. **Der gangränöse Prozess bei der Angina Ludovici. (Le processus gangréneux dans l'angine de Ludwig.)** *La Presse méd. 3. Nov. 1920.*

Verf. beschreibt einen Fall von Angina Ludovici im Anschluss an Zahnextraktion, bei dem die Inzision mit nachfolgenden Spülungen mit Dakin'scher Flüssigkeit zunächst Besserung zur Folge hatte; nach 3 Tagen aber trat ein ähnlicher Prozess wie vorher in der Sublingualgegend in der linken Wange auf, mit erheblichem Oedem der Augenlider und starker Beeinträchtigung des Allgemeinzustandes. Inzision in einer Linie vom Mundwinkel zum aufsteigenden Unterkieferast ergibt wenig fötiden Eiter mit Muskeltrümmern und es entweicht etwas Gas. Es tritt wieder Besserung ein; aber nach 10 Tagen zeigt sich derselbe Prozess in der linken Schläfen-, dann Suborbital- und Warzenfortsatzgegend. Inzision bringt

definitiv Heilung. Nach Auffassung des Verf.'s handelt es sich um eine Ausbreitung des Prozesses konform den Verzweigungen der Maxillaris interna.

Verf. betrachtet die Angina Ludovici nicht als eine Phlegmone, sondern als eine Gangrän, die den Gangränen, die im Kriege zur Beobachtung kamen, parallel zu setzen seien; sie wird in typischen Fällen wahrscheinlich durch anaerobe Bazillen hervorgerufen; es handelt sich um einen reinen mortifizierenden Prozess, der durch eine oft tödliche Toxämie kompliziert ist. FINDER.

35) **P. Armand Delille, P. L. Marie** und **Dujarier. Pharynxgangrän fusospirillären Ursprungs als Komplikation einer schweren Diphtherie. (Gangrène du pharynx d'origine fuso-spirillaire compliquant une angine diphthérique grave.)** *Société méd. des hôpitaux. 20. November 1920.*

Die Beobachtung betrifft ein junges Mädchen, bei dem im Anschluss an eine Angina diphtherica eine ausgedehnte Gangrän des Pharynx auftrat mit Zerstörung der Uvula und der Gaumenbögen, die auf fusiforme Bazillen und Spirillen zurückzuführen war. Der Allgemeinzustand war sehr schlecht; trotzdem trat Heilung ein, die vielleicht den intravenösen Injektionen des Neosalvarsans zu danken war.

FINDER.

36) **Koslowsky** (Berlin-Lichtenberg). **Plaut Vincentsche Angina.** *Deutsche med. Wochenschr. No. 44. S. 1219. 1919.*

Ein 10jähriger Knabe hatte seit 2 Tagen Halsschmerzen und gleichzeitig so heftige Schmerzen am After, dass eine Defäkation unmöglich war. Temperatur 39°. Drüsenschwellung am Vorderhals, besonders in den Kieferwinkeln. Mandeln, Zäpfchen und hintere Rachenwand weiss belegt. Der After zeigte weisslich flottierende Fetzen und Einrisse. Berührung desselben sehr schmerzhaft. Im Rachenabstrich spindelförmige Bazillen und Spirochäten. Der gleiche Befund von der Analgegend im Abstrich (Kontaktinfektion!). Die Halsaffektion wurde behandelt mit 4mal täglichen Spülungen von Kali chloricum ($^1/_2$ Teelöffel auf ein Glas warmen Wassers), danach wurde Natr. sozojodol. mit Flor. sulfur. aufgeblasen. Die Analgegend wurde mit Kamillentee gesäubert, danach mit einer Anästhesin-Wismuth-Zinkpaste bedeckt. Daneben flüssige Diät und Kamillenteeklystiere. Heilung in etwa 5 Tagen. R. HOFFMANN.

37) **Loch** (Barmen). **Bemerkungen zum Tonsillenproblem.** *Arch. f. Ohrenheilk. Bd. 106. H. 1. S. 33.*

Die Tonsillitis entsteht meist durch Gewebskontakt mit der Nachbarschaft, seltener durch fortgeleitete Oberflächeninfektion. Eine Oberflächentherapie ist daher nutzlos. Die Angina follicularis und lacunaris ist im Prinzip dasselbe, nur durch verschiedene Wegsamkeit der Lakunen entsteht einmal dieser, ein andermal der andere Typ. Bei rezidivierenden Anginen kommt nur die Tonsillektomie in Frage. Beim ersten Mandelabszess, den ein Patient bekommt, empfiehlt Verf. die stumpfe Eröffnung vom oberen Pol aus nach Grünwald. Bei Rezidiven operiert er während des Abszessstadiums, und zwar luxiert er die Mandel „auf dem Abszess" aus ihrer Umgebung heraus, gegebenenfalls nach einer kleinen Inzision in dem von den beiden Gaumenpfeilern gebildeten oberen Winkel. Nach einiger Zeit nimmt

er dann die völlige Entfernung der Mandel mittels Schlinge vor. Wird ausserhalb des akuten Stadiums operiert, so empfiehlt er grundsätzlich, mit der oben erwähnten Inzision zu beginnen. „Auf den pharyngeal-lymphatischen Infektionsmodus sollte bei Lungentuberkulosen mehr als bisher geachtet werden, weil die atemmechanischen Erklärungen einer Vorneigung der Lungenspitze zur Ersterkrankung physiologisch und anatomisch nicht korrekt sind.“ L. sah nach Tonsillektomie eine beträchliche Verschlimmerung eines tuberkulösen Lungenbefundes auftreten.

KOTZ.

38) **E. Tibaldi. Ueber eine neue in den Tonsillen gefundene Amöbenart. (Supra una nuova specie d'ameba parassita trovata nelle tonsille; Entamoeba macrohyalina.)** *Annali d'Igiene. XXX. Fasc. 10. 1920.*

Diese neue, in den Tonsillarkrypten gefundene Amöbenart unterscheidet sich durch strukturelle Eigentümlichkeiten von der A. buccalis, sowohl bei frischer Untersuchung wie bei vitaler Färbung mit Neutralrot, am deutlichsten aber in fixierten Präparaten und bei Färbung mit Eosingemischen (Giemsa). Sie findet sich im Gegensatz zu der A. buccalis äusserst selten in den Tonsillen, jedoch ist der Prozentsatz, in dem Verf. die A. buccalis fand, auch viel geringer, als bei anderen Autoren. Ueber die Frage von der Pathogenität dieser Amöben lässt sich bisher nichts Sicheres aussagen.

FINDER.

39) **F. J. Poynton, D. H. Paterson, J. C. Spence. Tonsillitis und akuter Rheumatismus bei Kindern.** *Med. Society of London. 22. Nov. 1920. Brit. med. Journ. 4. Dez. 1920. S. 858.*

Vom Juli 1919 bis Juni 1920 haben Verff. im Kinderhospital 172 Fälle von schwerem akutem Rheumatismus bei Kindern beobachtet. Akute Tonsillitis war in 22 Fällen der Erkrankung unmittelbar vorausgegangen; 38 hatten vergrösserte und erkrankte Tonsillen; bei 17, von denen eines starb, war zu verschiedener Zeit vor der Erkrankung die Tonsillektomie gemacht worden, die also nicht als sicheres Schutzmittel gegen Rheumatismus gelten kann.

FINDER.

40) **E. Watson Williams. Die Gefahren nach Operation von Tonsillen und Adenoiden in Polikliniken. (The risks after operation for tonsils and adenoids in outdoor clinics.)** *Brit. med. Journ. 11. Dez. 1920.*

Die in der Bristol Royal Infirmary, aus der das Material des Verf.s stammt, getroffenen Vorsichtsmassregeln sind folgende: Die Eltern bekommen gedruckte Anweisungen für das Verhalten vor und nach der Operation. „Die Fälle werden sorgfältig ausgewählt; kein krankes Kind, keines, das aus einem Epidemiebezirk stammt, und keines, das ausserhalb der Stadt wohnt, wird poliklinisch operiert. Das Kind wird am Morgen operiert und bleibt bis 2 Uhr mittags dort; die Eltern werden angewiesen, es keinen Schritt gehen zu lassen und 4 Tage im Zimmer zu halten. Die Operation geschieht unter Lachgas oder Chloräthyl. Trotz aller Vorsichtsmassregeln zeigt eine Uebersicht, dass die Morbidität bei den poliklinischen Patienten über viermal so gross war, als bei den klinischen. Eine grosse Rolle spielen dabei eitrige Mittelohrentzündungen; in einem dieser Fälle war bei Aufmeisselung des Warzenfortsatzes bereits Meningitis vorhanden und er verlief tödlich.

FINDER.



41) **William A. Scruton. Ein Fall von halbseitiger Lähmung sofort nach Tonsillektomie in allgemeiner Narkose. (A case of hemiplegia immediately after tonsillectomy under general anaesthesia.** *The Laryngoscope. Februar 1917.*

Einem 11jährigen Mädchen wurden die Mandeln in der Narkose mit Sluders Tonsillektom entfernt. Am nächsten Morgen zeigte sich eine halbseitige Lähmung. Nach 72 Stunden fing die Lähmung des Beines an zu verschwinden, später die des Armes. Nach $6^1/_2$ Monaten war noch Athetose des Fusses da, Armbewegungen waren langsam und es bestand auch Athetose der Hand. Der Mundwinkel war noch gelähmt. Scrutons Diagnose war Embolie. (Wenn man die stumpfe Gewalt, mit welcher das Sluder-Instrument die Mandeln aus ihrem Bette heraushebelt und quetscht, bedenkt, so ist die Embolie sehr begreiflich, weil fremdes Material, sei es ein Koagulum oder ein Gewebsstück in eine Vene durch ihre Wand oder ihr zerrissenes Lumen gepresst werden könnte. Bei Tonsillektomie mit dem scharfen Messer könnte dies nicht vorkommen. Ref.)

O. T. FREER.

d) Diphtherie und Croup.

42) **A. Lohrig** (Bremen). **Was lehren uns die schweren Diphtherieerkrankungen im Kindesalter?** Aus dem Kinderkrankenhaus Bremen. *Jahrb. f. Kinderheilk. Bd. 93. S. 49. 1920.*

Von den in den letzten 4 Jahren im Kinderkrankenhaus behandelten 1661 Diphtheriekranken waren 630, also 38 pCt. schwer erkrankt (Stenose, Sepsis, Herzschwäche), davon wiederum 50 pCt. im hoffnungslosem Zustand eingeliefert.

L. plaidiert für frühzeitige Serumbehandlung und weitere Aufklärung der Bevölkerung.

DREYFUSS.

43) **Joh. v. Bokay** (Budapest). **Noch einmal zur Frage der sekundären Tracheotomie bei intubierten Croupkranken und neuere Beiträge zur Kenntnis der sogenannten prolongierten Intubation. Ergebnisse der O'Dwyerschen Intubation. (Endresultate von 28 Jahren.)** *Jahrb. f. Kinderheilk. Bd. 93. S. 214. 1920.*

B. gibt hier eine Fortsetzung der Statistik über seine Heilerfolge von 1905 bis 1919, die früheren sind in seiner bekannten Monographie (1908) enthalten. In diesen 14 Jahren stieg der Heilungsprozentsatz auf 73,5 pCt.

B. zieht der sekundären Tracheotomie die engsten Grenzen, weil er seine „Heiltuben" (präparierte Bronzetuben nach Ermold) ohne Schädigung in schwer extubierbaren Fällen sehr lange, bis zu 500—600 Stunden, liegen lassen kann.

DREYFUSS.

44) **Brückner. Die Behandlung der Diphtherie nach Bingel.** Gesellsch. f. Natur- u. Heilkunde zu Dresden, Sitz. v. 11. Januar 1919. *Berliner klin. Wochenschr. No. 10. S. 1237. 1919.*

Die Brücknerschen Versuche mit der Behandlung der Diphtherie nach Bingel, an 38 Kindern angestellt, ergaben, dass die Erfolge mit Heilserum oder Normalserum keinen wesentlichen Unterschied zeigten. Indessen konnte ein, wenn

auch noch so geringes Vorhandensein von Antitoxin in dem angewendeten Normalserum nicht ausgeschlossen werden.

R. HOFFMANN.

e I) Kehlkopf und Luftröhre.

45) **Bonnet-Roy** und **Maurel. Perichondritis des Schildknorpels nach Gesichtserysipel.** *Rev. de laryng., d'otol. et de rhinol. 31. Juli 1920.*

50jährige Frau; Erysipel am Tage nach einer Warzenfortsatzoperation. Fünf Tage nach der Genesung vom Erysipel trat eine schmerzhafte Schwellung über dem Schildknorpel auf mit beginnender Dyspnoe. Inzision ergab reichliche Menge Eiter, die vom linken Schildknorpelflügel stammte. Im Eiter waren zahlreich Streptokokken vorhanden. Heilung.

FINDER.

46) **Irwin Moore. Adenome (Drüsentumoren) des Kehlkopfes. (Adenomata [glandular tumours] of the larynx.)** *Journ. of Laryng., Rhinol. and Otol. März 1920.*

Verf. hat aus der Literatur 13 Fälle von Adenomen des Larynx zusammengestellt, von denen 7 von den Taschenbändern oder dem Morgagnischen Ventrikel, 1 von der Epiglottis und nur 5 von den Stimmlippen ihren Ursprung nahmen. Von diesen 13 Fällen wurden 8 endolaryngeal und 5 durch Larngofissur entfernt. Gelegentlich des letzten Falles, der von Macleod in der Section of Laryngology R. Society of Medicine 7 Febr. 1919 vorgestellt wurde, entstand die Frage, ob der Tumor von Stimmlippe oder Taschenband ausging. Die Frage hängt damit zusammen, was man unter der Stimmlippe verstehen soll, und Verf. lässt die verschiedenen Ansichten (Schäfer, Gottstein, B. Fränkel u. a.) Revue passieren. Verf. hat die Meinung von Prof. Shattock eingeholt und gemeinsam mit ihm eine Reihe von mikroskopischen Schnitten angefertigt, auf Grund deren Shattock seine Ansicht folgendermassen formuliert: 1. Die Region, die der Stimmlippe zugesprochen werden kann, wird am besten definiert als reichend von einem Punkt an der Peripherie ihrer oberen, horizontalen oder ventrikulären Oberfläche, wo das Zylinderepithel aufhört und das Pflasterepithel anfängt, bis da, wo auf ihrer unteren oder subglottischen Fläche das Pflasterepithel und das Zylinderepithel der Trachea zusammenstossen. 2. Ein Adenom kann in dem peripheren Teil der oberen Hälfte der Stimmlippe entspringen, von wo aus es sich so ausdehnen kann, dass es auf den mehr vorspringenden Teil derselben übergreift. Oder es kann auf dem angrenzenden Boden des Ventrikels seinen Ursprung haben und sekundär die Stimmlippe ergreifen. Und schliesslich kann ein Adenom an der unteren oder subglottischen Fläche der Stimmlippe entspringen.

FINDER.

47) **Herbert Tilley. Ein intratrachealer Tumor; Entfernung mittels peroraler Tracheoskopie. (An intratracheal tumour; removal by peroral tracheoscopy.)** *Journ. of Laryng., Rhinol. and Otol. Januar 1920.*

Die Beschwerden des Pat., eines Offiziers, datierten seit einer Gasvergiftung und bestanden in einem Gefühl von Schweratmigkeit, wenn er in Eile war. Gelegentlich war des Morgens Blut im Auswurf. Allmählich trat ausgesprochene Dyspnoe mit Stridor auf; beim Liegen anhaltendes und heftiges Husten. Bei der

Killianschen Untersuchung am stehenden Patienten, während der Untersucher vor ihm kniet — Verf. weist auf die Wichtigkeit dieser Untersuchungsmethode hin ohne anzugeben, von wem sie stammt (Ref.) — sah man das untere Ende der Trachea verlegt durch einen grau-rötlichen Tumor, der sich mit der Atmung nach oben und unten bewegte und offensichtlich von der rechten Seite dicht über dem Eingang in den rechten Bronchus seinen Ursprung nahm. Die Entfernung des Tumors in Narkose mittels des Bronchoskops gestaltete sich sehr schwierig infolge der Blutung, die eintrat, nachdem ein Stück mittels der Zange entfernt war. Grosse Dienste leistete dabei eine elektrische Luftpumpe (Kellys Intratracheal-Aetherapparat), durch welche das Blut aus dem Bronchus geblasen wurde. Schliesslich gelang es, den Stiel des Tumors zu fassen und den Rest desselben zu entfernen; damit stand die Blutung. Es ist kein Rezidiv aufgetreten und Patient fühlt sich wohl.

Die histologische Diagnose lautete auf: Papilläres Granulom. Verf. meint, es habe sich infolge der Gasvergiftung eine Ulzeration in der Trachea gebildet und die auf der Ulzeration entstandenen Granulationen haben die Form eines Tumors angenommen.

FINDER.

48) **V. Uchermann. Einige Bemerkungen betreffs der Tracheobronchoskopie, speziell der unteren.** *Arch. f. Lar. u. Rhin. Bd. 33. H. 3.*

Mit einem Kompliment für die Leistung Killians quoad bronchoscopiam verbindet er den Wunsch nach einer Vereinfachung der Methode. Die Handhabung des Tubus ist ihm durch den Beleuchtungsapparat zu sehr erschwert, die Brüningsschen Vorschieberöhren erscheinen ihm als unliebsame Komplikation. Am meisten bedrückt ihn der Umstand, dass man im entscheidenden Augenblicke, wenn man das Corpus delicti fassen will, nichts sieht. Es müsse erstrebt werden, mit einer verbesserten Stirnlampe dieselbe Lichtstärke zu erzielen und im Anschluss an ein kürzeres und längeres Leitungsrohr die Trachea selbst als Lichtweg zu benutzen. Für die chronischen Fälle und wenn starke Schwellung der Schleimhaut die Aussicht verhindert oder wenn ein Fremdkörper sich in einem Bronchialseitenast befindet, will er die bisherige Methode gelten lassen. Seine Wünsche nach Vereinfachung treffen insbesondere zu bei der unteren Tracheobronchoskopie. Hier ist der Abstand von der unteren Trachealöffnung bis zur Bifurkation und den Hauptbronchien so gering, dass keine Beleuchtungsschwierigkeiten bestehen. Die Untersuchung erfolgt in Rückenlage bei herabhängendem Kopfe. Für die retrograde Laryngoskopie benutzt der Autor einen kurzen, gespaltenen Tubus, der die Respiration nicht hindert. In der Rückkehr zum alten Verfahren sieht U. einen Fortschritt.

BRADT.

49) **E. Kuntze. Ueber Lokalisation der Fremdkörper in den Bronchien.** *Arch. f. Ohrenheilk. Bd. 106. H. 1. S. 58.*

Verf. stellt aus der Literatur eine tabellarische Uebersicht zusammen über die in die Bronchien aspirierten Bleistifthülsen (21 Fälle), Knöpfe (25 Fälle) und Bohnen (70 Fälle, der erste aus dem Jahre 1857) und kommt zu dem Ergebnis, dass die meisten Fremdkörper zuerst in den rechten Bronchus geraten. Bewegliche, glatte Körper, wie z. B. Knöpfe, werden häufig von dort wieder emporgehustet und fallen dann in den linken Bronchus.

KOTZ.

50) **Guisez. Nagel aus dem linken Bronchus durch obere Bronchoskopie entfernt und angeborene Stenose des Oesophagus, durch Endoskopie geheilt. (Clou, enlevé de la bronche gauche par bronchoscopie supérieure et sténose congénitale de l'oesophage, guérie par l'endoscopie.)** *Société des chirurgiens de Paris. 12. November 1920.*

Der erste Fall betraf ein 4jähriges Kind; der zweite ein 6jähriges Kind, das seit seiner Geburt immer nur Flüssigkeiten hatte schlucken können. Der Oesophagus war oberhalb der Kardia verengt durch eine Klappe, die nur nach links hin einen kleinen Durchgang liess. Sitz und Aussehen dieser Klappe war das gleiche, wie in 4 anderen von ihm beobachteten Fällen. Nach mehreren endoskopischen Sitzungen, in denen das Hindernis durch Dilatation und Elektrolyse beseitigt wurde, gestaltete sich die Ernährung normal.

FINDER.

e II) Stimme und Sprache.

51) **Richard Neumann. Welche Forderungen des Kunstgesanges sind im Schulgesang zu berücksichtigen und wie sind sie zu erfüllen?** *Stimme. XIV. H. 10/11. S. 221. 1920.*

Diese Ausführungen werden auf berechtigten Widerstand stossen. N. geht davon aus, dass im Massenunterricht des Schulgesanges das Ziel des Einzelunterrichts, welches er Bildung des Normaltons nennt, d. h. des richtig vokalisierten ausgeglichenen Singtons gegenüber dem Naturton, unmöglich ist. Jedoch hält er eine Annäherung an dieses Ziel für möglich und empfiehlt dazu merkwürdigerweise zuerst Unterweisung der Schüler über Bau des Stimmorgans und Registerverhältnisse (!!), ferner über Körperhaltung. Daran schliesst er gymnastische Vorübungen, die sich auf Haltung von Kopf, Hals, Unterkiefer, Zunge, Lippen und sogar Gaumensegel mit Zäpfchen (!!) erstrecken. Die Flanken-Zwerchfellatmung wird empfohlen. Die Sprechübungen sollen im Brustregister zwischen h und e' vorgenommen werden. Ueber die phonetischen Vorgänge bei der Stimmgebung und der Vokalisation entwickelt Verf. merkwürdige Hypothesen und empfiehlt zu den Vorübungen „Neutralisierung der Vokale", d. h. Annäherung der extremen Vokalstellungen an Uebergangsvokale im Mittelregister. Später geht er zur Klangverlängerung über, ohne aber die sonst üblichen lang gehaltenen Töne und Schwelltöne zu verwenden, die er bei Kindern für unzweckmässig hält. Technische gesangliche Uebungen in melodischer Form, sowie Unterricht über sprachlichen und gesanglichen Vortrag sollen am Schluss kommen. „Damit wären alle Forderungen des Kunstgesanges erfüllt, die im Schulgesang zu berücksichtigen sind."

NADOLECZNY.

52) **Zu Rosebery d'Argutos Anschauungen über die Stimmwechselfrage.** *Stimme. XIV. H. 9. S. 210. 1920.*

Die Frage kommt nicht zur Ruhe! Bemerkungen von Dr. med. Nadolovitch. Bei stürmischen Mutationserscheinungen soll man die Stimme schonen, die Stimmlosigkeit zwingt ohnehin dazu. „Bleiben die Mutationserscheinungen im Rahmen des Physiologischen", so schadet das Singen nicht und das „Phänomen des Um-

kippens kann für das Postieren der Stimme ausgenutzt werden". (Was im Rahmen des Physiologischen liegt, wird nicht auseinandergesetzt.) Die Lunge beteiligt sich am Mutationsprozess. Das Umkippen geschieht, wie es N. scheint, nicht im Kehlkopf, sondern in der Lunge (? ! Ref.).

Bemerkungen von Ludwig Fraenkel: Fr. hält auf Grund eigener Erfahrung sachgemässen vorsichtigen und sorgfältigen Unterricht während des Stimmwechsels für nützlich, sofern keine Krankheitserscheinungen auftreten, „die zur völligen Aphonie führen". Ein von ihm beobachtetes Kind hatte nach zweijähriger strenger Stimmschonung dagegen eine kleinere Stimme. (Was nichts beweist. Ref.)

NADOLECZNY.

53) G. Panconcelli-Calzia. **Eine Kreisbogenschablone für mehrere übereinander stehende Kymographienskurven.** *Vox. 1919. H. 6. S. 202.*

Beschreibung einer bereits von Streim erwähnten Schablone (Vox, 1919, S. 1) nebst Nullinie und Eichung der Ausdehnung der Schreibkapselmembran zur Festlegung synchroner Punkte und zur Korrektur der Kurven bei radiärer Schreibung.

NADOLECZNY.

54) G. Panconcelli-Calzia. **Ein Versuch, die phonetische Untersuchungstechnik synoptisch darzustellen.** *Vox. 1919. H. 6. S. 205.*

Ein Versuch, Ordnung in das Chaos der Experimentalphonetik zu bringen.

NADOLECZNY.

f) Schilddrüse.

55) **Thomas** (Genf). **Beziehung zwischen Kropf und seniler Osteomalazie. (Rappert entre goitre et ostéomalacie sénile.)** *Schweizer Rundschau f. Med. No. 39. 1920.*

Beziehungen zwischen diesen beiden Krankheiten sind seit 1890 mehrmals veröffentlicht worden. Verf. stützt seine Arbeit auf das Material der pathologischen Anatomie in Genf, bestehend in 30 Fällen von Osteomalazie, bei 28 weiblichen und 2 männlichen Personen, von denen bei 17, also über der Hälfte, autoptisch gleichzeitige Schilddrüsenhypertrophie, meist Struma nodosa, nachzuweisen war. Diese Personen standen zwischen 36 und 65 Jahren; bei allen waren die Ovarien schon atrophiert. Andere Statistiken ergaben mit Evidenz ähnliche Zahlen. Nicht selten ist auch Basedow, also Hyperthyreoidismus mit Osteomalazie vergesellschaftet.

Es liegt hier wiederum ein sprechendes Beispiel der in unserem Körperhaushalt immer mehr bekannt werdenden Funktionsstörungen endokriner Drüsen vor, ein Forschungsgebiet von grosstenteils noch ungelösten Fragen.

JONQUIÈRE.

56) **Kottmann** (Bern). **Kolloidchemische Untersuchungen über Schilddrüsenprobleme.** *Schweizer med. Wochenschr. No. 25. 1920.*

Diese beachtenswerte Arbeit setzt einige Kenntnis der Grundzüge der Kolloidchemie voraus. Dieselbe besagt, dass nicht nur der Makrokosmus, sondern auch unser Mikrokosmus zum grossen Teil aus sogenannten Kolloiden („Colla"), d. h. leimartigen Stoffzuständen, zum kleineren Teil aus sogenannten Kristalloiden zu-

sammengesetzt sind. Das Charakteristische für erstere ist, dass sie niemals durch tierische Membranen durchgeseiht werden können. Zu den Kolloiden gehören fast alle tierischen Flüssigkeiten, vor allem auch das Blutserum; zu letzteren z. B. alle Arzneistoffe mineralischer Natur. Erstere werden in tierischen Flüssigkeiten nicht gelöst, sondern nur suspendiert, aber so fein verteilt, dass sie von eigentlichen chemischen Lösungen durch das Sehvermögen kaum unterschieden werden können. Diese kolloiden Suspensionen heissen „Sole" von (Solutio). Es gibt Metalloidsolen und Metallsolen, z. B. Jod-, Gold-, Quecksilber-, Silbersolen. Man nennt dann diese suspendierten Stoffe kolloide, z. B. kolloides Gold, Silber usw. Diese Suspensionen sind viel geeigneter, die in ihnen suspendierten Arzneistoffe den Körpergeweben zuzuführen, als die chemischen Lösungen, welche leicht Niederschläge bilden.

Diese Tatsachen, auf die Schilddrüse angewandt, lehren folgendes: In der gesunden Schilddrüse ist das Jod in ihrem (inneren) Sekret viel besser suspendiert als im Kropf mit seinem zähen kranken Kropfsaft (Kropfkolloid), in welchem es ausfällt und in ein sogenanntes „Gel" (Gelatine) umgewandelt wird, in welchem Zustand es dem Organismus grösstenteils oder ganz verloren geht und deshalb nicht zu seiner biologischen Wirkung gelangen kann.

In der Basedowkrankheit, wo das Jod ausgezeichnet fein suspendiert ist, kommt zu viel Jod in das Blut und erregt die bekannten schweren Störungen des Badesow. Beim Kropf dagegen geht vom Jodgel viel zu wenig oder gar nichts in das Blut über, und es entsteht Myxödem und Kretinismus.

Für eine Anzahl spezieller Ausführungen, z. B. die abregende Wirkung des Kalzium auf das Dispergierungsvermögen des Blutserums bzw. des inneren Schilddrüsensekrets für Jod, muss auf die interessante Arbeit selbst hingewiesen werden. Hiermit sei dieselbe nun in ganz grobem Auszug dargestellt.

K. schliesst mit den sehr hypothetisch-erkenntnistheoretischen Worten „Nur aus wenigen Stoffen hat demnach die geheimnisvolle Kunst der Natur ihre grossen und kleinen Welten geschaffen, und alle ihre Mannigfaltigkeiten sind letzten Endes, wie Goethe mit der Divination des Dichters vorausschauend gesagt hat, geprägte Form, die sich lebend entwickelt".

JONQUIÈRE.

g) Oesophagus.

57) **Lederer** (Prag). **Ein Fall von pseudomembranöser Oesophagitis bei Influenza.** *Med. Klinik. No. 14. 1920.*

Die Sektion eines an Influenzabronchopneumonie verstorbenen Kindes (1 Monat und 11 Tage alt) ergab neben einer Gastroenterokolitis und Influenzabronchopneumonie eine pseudomembranöse und zwar verschorfende Oesophagitis, worin grosse Mengen von Bacterium influenzae und Streptococcus mucosus nachgewiesen wurden.

SEIFERT.

58) **A. Spencer Kaufman. Sicherheitsstecknadel, in der Speiseröhre sich in der Narkose loslösend und in den Nasenrachenraum gelangend. (Report of a case of safety pin in the oesophagus displaced during anaesthesia and lodging in the postnasal space.)** *The Laryngoscope. Juni 1917.*

Die Sicherheitsstecknadel wurde mittels Röntgenbildes in der Speiseröhre

gefunden. In der Narkose Erbrechen, die Nadel war mit dem ösophagoskopischen Rohr nicht zu finden, so dass man glaubte, sie sei verschluckt. Später wurde die Nadel im Nasenrachenraum gefunden und entfernt.

O. T. FREER.

59) **Brindel. Narbenstriktur des Oesophagus bei Kindern.** *Rev. de laryng., d'otol. et de rhinol. 15. August 1920.*

B. berichtet über 5 Fälle von anscheinend impermeabler Striktur des Oesophagus bei Kindern von 5—11 Jahren nach Verschlucken von Kalilauge. Er fand, dass in der Hauptsache die Striktur auf einem entzündlichen Zustand in der Umgebung des fibrösen Ringes beruhte und noch mehr auf einem Spasmus, der in der Mehrzahl der Fälle durch Oesophagoskopie unter Leitung des Röntgenschirms zum Verschwinden gebracht wurde. Anderseits hält er Oesophagotomie und Elektrolyse für zwecklos.

FINDER.

60) **Huberth Arrowsmith** (Brooklyn-N. Y.). **Divertikel des Oesophagus. (Diverticulum of the esophagus.)** *New York med. Journ. 3. Januar 1920.*

Fall 1. 76jähriger Mann, anscheinend von sehr guter Konstitution, klagt über zunehmende Schwierigkeit beim Schlucken, und seit kurzem auch über Regurgitieren von Speisen. Bei Benutzung des Mosherschen Ballon-Oesophagoskops sah man deutlich die in das Divertikel führende Oeffnung, doch war es unmöglich, weiter unten in den Oesophagus selbst zu gelangen. Schliesslich wurde eine enge elastische Bougie eingeführt, und darüber ein Bronchoskop, das zur Leitung bei der von aussen eingeleiteten Operation diente. Heilung der Wunde per primam. Am fünften Tage aber plötzliche sehr hohe Temperatur und unaufgeklärter Exitus letalis. Bei dem zweiten Patienten, der jede Operation verweigerte, sind besonders die Röntgenaufnahmen von Interesse.

FREUDENTHAL.

61) **Kirschner** (Königsberg). **Ein neues Verfahren der Oesophagoplastik.** Aus der chir. Klinik Königsberg. *Arch. f. klin. Chir. Bd. 114. S. 606. 1920.*

In den letzten Jahren wurden verschiedene Methoden der antethorakalen Oesophagoplastik veröffentlicht und erprobt; Kirschner bringt zum ersten Male ein neues Verfahren, das darin besteht, dass, nicht wie bisher der Darm, sondern der Magen selbst unter die Brusthaut verlagert wird und der Fundus des Magens mehrere Querfinger oberhalb des Schlüsselbeins durch einen Hautschlauch mit dem oberen, gelockerten Oesophagusende verbunden wird. An der Hand von Illustrationen wird die Methode verdeutlicht. Ein Fall ist dauernd geheilt, ein zweiter Fall ging an Eiterung zugrunde; wahrscheinlich war diese verursacht durch Verunreinigung der Brustwunde durch Mageninhalt, da die durch frühere Ulzera adhärente Magenwand beim Hervorziehen des Magens einriss.

K. schildert dann weiter seine Methode der endothorakalen Verbindung des Magens mit dem oberen Oesophagusabschnitt in Fällen von Karzinom der Speiseröhre, bei denen das Karzinom endothorakal exstirpiert wird. Die beiden operierten Fälle überstanden die Operation nicht.

DREYFUSS.

II. Kritiken und Gesellschaftsberichte.

XVII. Kongress der Società Italiana di Laringologia, di Otologia e di Rinologia.

Triest, April 1920.

Vorsitzender: Prof. Dr. F. Putelli.

G. Masini: 1. Neue Untersuchungen über die motorischen kortikalen Zentren des Kehlkopfs nach Studien mittels experimenteller Tumoren.

M. berichtet über Untersuchungen mittels einer neuen Technik, die darin besteht, festes Paraffin in die Krausesche Region zu implantieren, so dass die Verhältnisse der Bildung eines Tumors angenähert sind. Der Ausgang der Versuche ist nicht derartig, dass die durch frühere Ergebnisse verursachten Zweifel behoben werden. Verf. hat konstatieren können, dass die einseitigen Läsionen der Hirnrinde keine sehr ausgesprochenen Bewegungsstörungen weder auf der gleichen noch der entgegengesetzten Seite des Larynx hervorrufen, auch wenn der experimentelle Tumor eine gewisse Grösse hat. Aber wenn die Bewegungsstörungen auch nicht sehr ausgesprochen waren, so näherte sich doch das Stimmband der gegenüberliegenden Seite nur mühsam der Mittellinie.

Wenn sich die 1888 publizierte Veröffentlichung des Verfassers über die gekreuzte und direkte Innervation der Kehlkopfmuskeln und die nach einseitiger Läsion der Hirnrinde auftretenden Störungen auch nicht sicher mit den experimentellen einseitigen Tumoren demonstrieren lassen, so sind sie doch indirekt bewiesen durch die Veränderung im Timbre und Stimmfärbung der operierten Hunde. Doppelseitige experimentelle Tumoren bedingen konstant eine deutliche und andauernde sensorische und motorische Lähmung, wenn nur die Tumoren umfangreich sind und einen grossen Teil des Hirns vor und hinter dem Sulcus cruciatus lädieren.

2. Eine Theorie über die Variationen der Aussprache.

Ohne den Einfluss leugnen zu wollen, den es auf die Entwicklung der Phonationsorgane haben kann, dass man von frühester Kindheit an der Stimme dieselbe Färbung gibt, wie man sie bei der Umgebung hört, meint M. doch, dass bei den verschiedenen Dialekten eine verschiedene Anordnung der peripheren artikulatorischen Organe, speziell der Zunge und Lippen, vereint mit der Schnelligkeit und Menge der durch die Glottis gesandten Luft, eine Rolle spielt.

G. Gradenigo und G. Silva: Ueber die medizinisch-physiologische Untersuchung der Schüler auf Eignung zum Gesang.

G. und S. haben für die medizinisch-physiologische Prüfung der Gesangsschüler dieselben Prinzipien angewandt, die mit gutem Resultat für die Fliegerkandidaten angewandt wurden. Es wurde eine objektive Untersuchung der oberen Luftwege und des Nervensystems vorgenommen und versucht, sich Aufschluss zu verschaffen über Besonderheiten der Stimme, die bei dem Schüler festgestellt wurden. Die Untersuchungen werden fortgesetzt.

G. Gavello: Die Divertikel des Oesophagus.

G. erwähnt die verschiedenen Formen der Divertikel und berichtet die klinischen Geschichten — unter Vorlegung der betreffenden Radiogramme — von 2 Fällen, bei denen es sich seiner Behauptung nach um Pulsions- und nicht um Traktionsdivertikel handelt. In beiden Fällen hat er „eine anormale Richtung der Kehlkopfachse" konstatiert und er lenkt auf dieses bisher nicht erwähnte Symptom die Aufmerksamkeit der Laryngologen, weil dadurch ein Oesophagusdivertikel, das sonst der Diagnose entgehen könnte, diagnostiziert werden kann. Tatsächlich war es die Deviation der Glottis, die G. zur radioskopischen Untersuchung veranlasste, welche dann die Existenz des Divertikels ergab.

G. Masini: Neue Untersuchungen über die Funktion des VIII. Hirnnervenpaars.

C. Canestro: Tödliche Selbstverletzung des Ohres.

G. Masini: Experimentelle Tumoren des Kleinhirns.

Auf Grund zahlreicher Versuche versichert M., dass die schnelle Erzeugung von Kleinhirntumoren (Paraffineinpflanzung), falls der Tumor von einem gewissen Umfang ist, die ganze Symptomatologie hervorruft, wie die partielle Entfernung des Kleinhirns bei Hunden. Was den Larynx anbetrifft, so beobachtet man bei den einseitigen Tumoren nichts. Nur bei den doppelseitigen und tiefsitzenden Tumoren und wenn diese den Wurm betreffen, ist mehr oder weniger ausgesprochene Dysphonie vorhanden; je nach den Tieren und der Reaktion des den Tumor umgebenden Zerebellargewebes. Es war jedoch nicht möglich, irgendwelche Veränderung der Motilität an den Stimmlippen zu konstatieren, die sich gut zur Mittellinie bewegten, vielleicht etwas langsamer als in der Norm.

Lasagna: Störungen der Orientierung infolge Läsionen des Zentralnervensystems und infolge Labyrinthverletzungen.

Citelli: Ueber das Bestehen einer Form von Pseudosklerose des Trommelfells bei Kindern mit günstiger Prognose.

Gavello: Otologische Beobachtungen bei der jüngsten Epidemie von Encephalitis lethargica.

Brunetti: Klinische und bakteriologische Notizen über eine Epidemie von akuten Otitiden nach Influenza.

Gradenigo: Betrachtungen über otitische Hirnabszesse.

Rimini: Ueber postoperative otitische Meningitis.

Canestro: Ueber Chirurgie des Sinus cavernosus.

Rimini: Ueber Indikationen und postoperative Behandlung der Attico-Antrektomie.

Ferreri: Die Bedingungen der Atmung, des Kreislaufs, der Phonation bei Kanülenträgern und Laryngostomierten.

F. skizziert die Unterschiede, die in bezug auf Atmung und Kreislauf sowie Eignung zur Arbeit zwischen Kanülenträgern und Laryngostomierten bestehen,

sowie besonders in bezug auf die Sprache. Er demonstriert zahlreiche Atmungskurven von Brust- und Bauchatmung bei der Wortgebung, beim Treppensteigen, Laufen usw. Er zeigt, dass bei Laryngostomierten mit Hautplastik der normale Atemtypus mit vollkommener funktioneller Arbeitsfähigkeit wiederkehrt.

Brunetti: Die Neuroanastomose bei der Behandlung der Folgen einer Fazialislähmung.

Die von B. vorgeschlagene Technik besteht darin, dass Muskelbündel des Masseter mit dem Orbicularis palpebrarum oder dem Orbicularis oris vernäht werden.

Canestro: Kritische Bemerkungen über primäre postoperative Naht bei Trepanation des Warzenfortsatzes wegen akuter Eiterung.

Ferreri: Ueber den gegenwärtigen Stand der Chirurgie des Mittelohrs.

Vezio Masini: Experimentelle und klinische Beobachtungen über die hysterogenen Zonen der Nasenschleimhaut.

M. hat Untersuchungen angestellt bei Individuen mit gesunder und verschiedene Veränderungen aufweisender Nase mit Ausnahme von solchen, die auf Tuberkulose oder Syphilis beruhen. Er kommt zu dem Ergebnis, dass von der Nasenschleimhaut aus Reaktionen in anderen Teilen des Organismus und besonders im Herz- und Gefässsystem und im Respirationssystem entstehen. Einen wirklichen Komplex von Erscheinungen jedoch, der einer in ein System zu bringenden Krankheit gliche, erhält man nur durch Reizung gewisser Zonen der Schleimhaut bei hysterischen Individuen, auch wenn andere hysterische Stigmata fehlen oder schwer zu finden sind.

Gradenigo: Paroxystische Parakusie.

G. Merelli: Ueber eine Form der chronischen hypertrophischen Rhinitis als Folge von Herz- und Gefässerkrankungen.

Es gibt eine Form der Rhinitis hypertrophica, bei der das Charakteristische besteht in der zyanotischen Rötung der Schleimhaut und den geringen Veränderungen, die durch einen operativen Eingriff hervorgerufen werden; sie tritt auf in Zusammenhang mit Veränderungen an Herz und Gefässen und auch als Frühzeichen einer Kompensationsstörung. Sie ist zurückzuführen auf toxische Einflüsse nasalen Ursprungs im Verein mit der Konstitution und den gewöhnlichen ätiologischen Momenten.

Corrado Canestro: Neue Untersuchungen über die Phonation bei Laryngektomierten.

C. hat eine Reihe von Untersuchungen mit Hilfe der Radioskopie angestellt bei einem Individuum, bei dem die Exstirpation des Larynx vorgenommen worden war. Er beschreibt die so gefundenen Tatsachen und kommt zu dem Schluss, dass das ganze pharyngo-ösophageale Rohr an der Wiederaufnahme der phonatorischen Funktion sich beteiligt.

Brunetti: Die Glykose bei der Behandlung der Ozäna.

B. lobt die Anwendung der Kohlehydrate bei der Behandlung der Ozäna. Man erhält sehr schnell eine tiefgreifende Veränderung im Zustand der Nasenschleimhaut mit Verschwinden der Borken und des Fötors.

Ciro Caldera e Carlo Sarti: Untersuchungen über die Wirkungen der Tamponade auf die Bakterienflora der Nase.

Bereits referiert: dieses Zentralblatt, dieser Jahrgang, S. 325.

Bruzzi: Behandlung der Ozäna mit der Glykophilmethode.

9 Patienten sind 4 Monate lang mit der Methode behandelt worden; bei allen verschwand der Fötor, Borkenbildung und Kopfschmerzen; die Sekretion ist vermindert; bei einigen bestehen noch Beschwerden infolge des Katarrhs des Nasenrachenraums. Die Kur dauerte 20—30 Tage und die Patienten haben zu Hause noch Zerstäubungen mit 25proz. Lösung von Honigwasser oder mit 10proz. Lösung von Glykose in Wasser und Glyzerin gebraucht. Bakteriologische Untersuchungen fehlen.

Bilancioni: Betrachtungen über die Behandlung der Ozäna.

B. schlägt seit einigen Jahren die Behandlung der Ozäna mit einem Aether-Jodoformgemisch vor; er gibt einige klinische Angaben über die Behandlung und empfiehlt sie den Rhinologen.

Podesta: Die Therapie der Saccharose bei Ozäna.

In verschiedenen schweren Fällen, bei denen schon verschiedene Behandlungsmethoden gebraucht waren, hat Verf. eine gesättigte Lösung von Saccharose angewandt, die mittels Tamponade zweimal täglich eine Stunde lang in die Nase gebracht wurde. Die Behandlung dauerte zwei Monate lang. Die Veränderung der Schleimhaut, das Verschwinden von Borken und Fötor auf einen Monat nach der Kur zeigen den Wert der Behandlung.

Bruzzone: Die Therapie der chronischen Kieferhöhleneiterungen.

Die Caldwell-Luc'sche Operation soll nur den wirklich schweren Fällen vorbehalten bleiben mit tiefgehenden Knochenveränderungen; in allen anderen Fällen soll die endonasale Methode gebraucht werden, die B. nach Réthi-Gavello nennt. Réthi hat empfohlen, an der Insertionsstelle der unteren Muschel eine Inzision mit dem Skalpell zu machen, noch praktischer sei das von Gavello angegebene Instrument zur Perforation. B. weist darauf hin, wie wichtig es sei, eine recht weite Oeffnung zu machen; er widerrät die Auskratzung und postoperative Tamponade der Höhle.

P. Caliceti: Obliterieren die von ihrer Vorderwand weit eröffneten und ausgekratzten Höhlen?

Referiert: dieses Zentralblatt, dieser Band, S. 827.

F. Walten: Vergleichend-anatomische Studie über die Exkavation des Sinus jugularis.

Gradenigo: Endotheliales Sarcoma angiomatosum des Mittelohres.

Agazzi: Anwendung der autogenen Vakzinetherapie bei der postoperativen Behandlung der Mastoiditis.

Calamida: Ueber Periostnaht bei retroaurikulärer Plastik und bei Stirnhöhlenplastik.

Bei radikalen Eingriffen am Ohr und an den Stirnhöhlen, bei denen man die Gewebe primär vernäht, hat C. mit gutem Resultat seit langer Zeit das Periost und Haut gesondert genäht. Die doppelte Naht bietet vor allem den Vorteil grösserer Resistenz; ferner bildet das Periost einen stärkeren Verteidigungswall gegen eitrige Infiltrationen und sichert so in höherem Grade. Schliesslich ist es nicht unwahrscheinlich, dass mit der Zeit vom Periost eine neue Knochenbildung ausgeht, wodurch die Sicherheit und Resistenz der Plastik noch vermehrt würde.

Isaia: Sarkom des Antitragus.

Canestro: Ein Fall von Naht des Sinus venosus lateralis infolge Granatsplitterverletzung.

Calamida: Ein Fall von Medianspaltung der oberen Gesichtshälfte.

Diese beim Menschen sehr seltene Anomalie wurde bei einem jungen Menschen von 15 Jahren beobachtet, der sich sonst normal entwickelt hatte und keine sonstigen wahrnehmbaren Anomalien aufwies.

Die Nase ist vollkommen in zwei Teile gespalten, die Nasenlöcher untereinander getrennt und infolge dieser Verdoppelung der Nase ist der Abstand zwischen den inneren Winkeln der Lidspalten abnorm vergrössert. Beide Nasenhöhlen kommunizieren frei mit dem Pharynx.

In der Mittellinie der Stirn, wo der Knochenspalt beginnt, ist ein deutlicher Haarwirbel; angeborener seitlicher Spalt des rechten Nasenflügels; Mesoepicheiloschisis. Bei der Rhinoskopie zeigt sich eine einzige weite Höhle; Fehlen der knöchernen Scheidewand; Spalt zwischen den beiden Alveolarfortsätzen des Oberkiefers. Choanen normal.

Calamida: 1. Neuer Fall von diagnostiziertem und geheiltem otitischem Kleinhirnabszess.

2. Adenokarzinom des Kehlkopfs, mit glücklichem Ausgang per vias naturales operiert.

50jährige Frau zeigte einen langsam aber ständig wachsenden Tumor oberhalb des hinteren Endes der rechten Stimmlippe; der Tumor war gut isoliert, ohne Infiltration des Nachbargewebes. Die mikroskopische Untersuchung ergab Adenokarzinom, und da Pat. einen Eingriff von aussen ablehnte, so wurde sie per vias naturales operiert. Das bisher erzielte Resultat ist gut. C. glaubt jedoch nicht, dass die endolaryngeale Entfernung maligner Tumoren zur Methode erhoben, sondern nur in Ausnahmefällen angewandt werden darf.

G. Finzi: Ueber einen Fall von dreimal operiertem, lateropharyngealem Abszess bei einem 3 Monate alten Kinde.

Der Abszess sass bei dem 80 Tage alten Kinde auf der linken Seite des Hypopharynx. Nach der ersten Operation bildete sich der Abszess von neuem und

wurde noch zweimal — immer auf oralem Wege — eröffnet; das dritte Mal befand sich das Kind in desparatem Zustand. Diese Abszesse unterscheiden sich durch ihre Lokalisation sowohl von den retropharyngealen Abszessen, wie denen im Spatium maxillo-pharyngeum; sie entwickeln sich primär im seitlichen submukösen Gewebe des Pharynx. Da es nicht möglich war, den Abszess an seinem tiefsten Punkt zu inzidieren und die Höhle zu drainieren, so waren die Bedingungen für seine schnelle Neubildung gegeben.

Calamida: Neuer Beitrag zu den Fremdkörpern der oberen Luftwege und des Oesophagus.

Die Fremdkörper der oberen Luftwege, die C. von 1917 bis jetzt behandelt hat, sind 16: 3 der Fossa glosso-epiglottica und 2 des Larynx, die per vias naturales extrahiert wurden; 7 der Trachea, einer per vias naturales, 4 nach vorangegangener Tracheotomie entfernt und 2 spontan ausgestossen; 4 der Bronchien, 2 davon wurden nach Tracheotomie extrahiert, einer — ein ganz kleiner Nagel — ist tief im Bronchus eingekeilt und ist noch darin, ohne merkbare Störungen zu machen; bei dem letzten, der spät in Behandlung kam, als bereits ein Lungenabszess in Bildung war, konnte wegen seines schweren Allgemeinzustandes nicht operiert werden und er ging langsam an Phthise zu Grunde.

Die Fremdkörper des Oesophagus sind 15: Von diesen sassen 4 im Oesophagusmund und 11 im Oesophagus, von denen 3 Zahnprothesen waren. Von diesen wurde eine, obwohl mit 3 Zähnen und Haken versehen, spontan ausgestossen, eine mittels Oesophagoskopie entfernt, eine mittels „unvollständiger" Oesophagotomie d. h. es wurde der Oesophagus freigelegt und es gelang dann durch kombinierte Manipulationen mit den Fingern, das grosse mit 5 Zähnen versehene Gebiss frei zu machen und per vias naturales heraus zu befördern. C. empfiehlt in ähnlichen Fällen, bevor man den Oesophagus eröffnet, dieses Manöver zu versuchen.

Er hat ferner 9 Fälle von Fremdkörpern in Form grosser Fleischstücke beobachtet und 44 Fälle von Münzen, bei denen sich der Kirmissonsche Haken bewährt hat.

G. Gavello: Kasuistischer Beitrag zu den Fremdkörpern des Oesophagus.

18 Fälle von Fremdkörperextraktionen aus dem Oesophagus, meist auf ösophagoskopischem Wege. G. demonstriert die betreffenden Röntgenogramme und die Photographien der Fremdkörper. Er teilt die Fremdkörper in 4 Gruppen: Abnorme Nahrungsmittelbissen, Knochenstücke, Gebisse, verschiedene Fremdkörper, er verweilt besonders bei 2 Fällen: Ein Soldat hatte ein Gebiss verschluckt, das 70 Tage lang im Oesophagus steckte und dann ösophagoskopisch entfernt wurde; ferner ein Fall von in der vorderen Oesophaguswand eingespiesstem Knochenstück mit Perforation des Aortenbogens. Unter den von G. aufgestellten Leitsätzen sei hervorgehoben, dass er als das geeigneste Instrument für Entfernung von Münzen den Kirmissonschen Haken bezeichnet.

Bruzzone: Tiefe Halslymphome und Symptomenkomplex des Foramen lacerum posticum.

B. berichtet und erläutert einen klinischen Fall von Lähmung der IX., X. und XI. Hirnnerven, die — nach Ausschluss aller sonst in Betracht kommenden

Ursachen — nur zurückgeführt werden konnte auf tiefsitzende Halslymphome tuberkulöser Natur.

B. bespricht im Anschluss daran die assoziierten Kehlkopflähmungen und macht besonders auf die Symptome seitens des Glossopharyngeus aufmerksam, die oft übersehen werden.

S. Citelli und S. Caliceti: Zwei inoperable Fälle von Hautkarzinom der Nase und des Ohres mit Arsenanhydrid geheilt.

G. Masini: 1. Otitischer Kleinhirnabszess. Operation. Heilung. 2. Abszess der mittleren Schädelgrube. Sinusthrombose. Operation. Heilung.

Auriti: Chondrofibrom des Larynx.

Der Fall betrifft einen 8jährigen Knaben. Er beschreibt genau die histologischen Eigentümlichkeiten des Tumors.

Filippi: Ueber zwei Fälle von Hirnsymptomen hysterogener Natur bei zwei Otitikern.

Recanatesi: Ueber einen grossen Nasenrachenpolyp.

Die Neubildung ging vom Ende der linken mittleren Muschel aus, nahm den ganzen Nasenrachen ein und reichte bis in den Hypopharynx. Bei forcierter Exspiration wurde er in die Mundhöhle geschleudert und erreichte das vordere Drittel der Zunge.

Vezzini: Bedeutung der Tuberkulose bei der Entstehung der chronischen Mittelohreiterung.

(Nach einem Bericht im Arch. Ital. d. Laring., 1920, Nr. 4.)

III. Briefkasten.

Albert Aber †.

Am 15. Dezember starb im 79. Lebensjahre der Inhaber der Hirschwaldschen Buchhandlung, der Verleger dieses Centralblatts, Herr Albert Aber. Als im Jahre 1884 Felix Semon den Plan fasste, ein Internationales Centralblatt zu begründen, das die Ergebnisse der Laryngo-Rhinologie in monatlich erscheinenden Heften den Fachgenossen übermitteln und die Gesamtinteressen der Disziplin vertreten sollte, fand er in Albert Aber, der den von seinem Vater übernommenen Hirschwaldschen Verlag getreu den Traditionen dieser rühmlichst bekannten Firma führte, einen verständnisvollen Förderer seines Unternehmens. Herr Aber ist stets auf alle Wünsche, die von dem früheren und jetzigen Herausgeber im Interesse ihres Blattes geäussert wurden, mit grösstem Verständnis eingegangen, es hat gerade für dieses im Rahmen seines weitverzweigten Verlages einen verhältnismässig bescheidenen Platz einnehmende Blatt bis zu seinem Tode ein nie versiegendes Interesse bekundet. Er hat dieses Interesse auch dadurch betätigt, dass er unter nicht geringen materiellen Opfern die kritische Zeit überwinden half, die das Centralblatt durchzumachen hatte, als es in den Kriegsjahren infolge des Abbruches aller internationalen wissenschaftlichen Beziehungen in seiner Existenz ernstlich bedroht war. Wir werden das Andenken unseres verehrten Verlegers Albert Aber stets in Ehren halten. Finder.

Im Augustheft des „Journal of Laryngology, Rhinology and Otology“ findet sich auf Seite 256 unter „Correspondence“ ein Brief an den Herausgeber des Journals abgedruckt, den wir hier ohne jeden Kommentar wiedergeben wollen:

Sir, — In order to avoid misunderstanding, I write to inform you and the subscribers to the Journal that I have resigned my Fellowship of the Royal Society of Medicine and consequently the Presidency of its Laryngological Section for the reason that I consider the Society to have acted with reprehensible disregard for the national interests and national sentiment in retaining upon its list the names representative of German medicine.

London, July 15, 1920.

I am, Sir,
Yours very truly
E. B. Waggett.

An der Universität Nancy ist ein Lehrstuhl für Oto-Rhino-Laryngologie geschaffen worden; Inhaber desselben ist Dr. Jacques geworden, bisher Leiter des Ambulatoriums für Hals-Nasen-Ohrenkranke am Hôpital civil in Nancy.

Personalnachrichten.

Prof. Albrecht in Tübingen ist daselbst zum ordentlichen Professor ernannt worden.

Dr. James Dundas-Grant hat den englischen Adelstitel erhalten.

In Paris starb Dr. Etienne Lombard, einer der bekannteren französischen Oto-Laryngologen, im Alter von 52 Jahren. Er war ein Schüler Gouguenheims und leitete seit 1911 eine Spezialabteilung am Hôpital Laënnec. Einige Jahre hindurch war er Mitherausgeber der „Annales de Laryngologie, d'Otologie et de Rhinologie“.

Namen-Register.*)

*) Die **fett gedruckten** Zahlen verweisen auf Publikationen des Betreffenden, die dünn gedruckten auf Zitate, Diskussionen usw.

D.

E.

F.

G.

T.

U.

V.

W.

Sach-Register.

A.

B.

H.

I.

K.

L.

M.

N.

O.

R.

S.

T.

U.

V.

W.

X.

Z.

Für die Redaktion verantwortlich Prof. Dr. G. Finder, Charlottenburg, Augsburger Str. 38.
Druck von L. Schumacher, Berlin N. 4.

